ARCHIVES

DE

ZOOLOGIE EXPÉRIMENTALE

ET GÉNÉRALE

ARCHIVES

DE

ZOOLOGIE EXPÉRIMENTALE

ET GÉNÉRALE

HISTOIRE NATURELLE — MORPHOLOGIE — HISTOLOGIE
ÉVOLUTION DES ANIMAUX

FONDÉES PAR

HENRI de LACAZE-DUTHIERS

PUBLIÉES SOUS LA DIRECTION DE

G. PRUVOT
PROFESSEUR-ADJOINT A LA SORBONNE
DIRECTEUR DU LABORATOIRE ARAGO

ET

E.-G. RACOVITZA
DOCTEUR ÈS-SCIENCES
SOUS-DIRECTEUR DU LABORATOIRE ARAGO

CINQUIÈME SÉRIE

TOME QUATRIÈME

PARIS
LIBRAIRIE ALBERT SCHULZ
3, PLACE DE LA SORBONNE, 3

Tous droits réservés

1910

TABLE DES MATIÈRES

du tome quatrième de la cinquième série

(759 pages, XXXI planches, 254 figures)

Fascicule 1

(Paru le 1er Février 1910)

C. Pérez. — Recherches histologiques sur la métamorphose des Muscides : *Calliphora erythrocephala* Mg. (avec 162 fig. dans le texte et pl. I à XVI). I

Fascicule 2

(Paru le 1er Mai 1910)

J. Audigé. — Contribution à l'étude des reins des Poissons téléostéens (avec 102 fig. dans le texte et pl. XVII). 275

Fascicule 3

(Paru le 15 Mars 1910)

E.-G. Racovitza. — Sphéromiens (Première série) et révision des Monolistrini (Isopodes sphéromiens). Biospeologica XIII. (Avec 10 fig. dans le texte et pl. XVIII à XXXI). 625

Index alphabétique des matières 759

Fontenay-aux-Roses (Seine). — Imp. L. Bellenand. — 18.396

ARCHIVES DE ZOOLOGIE EXPERIMENTALE ET GENERALE
5e Série, Tome IV, p. 1 à 274, pl. I à XVI
1er Février 1910

RECHERCHES HISTOLOGIQUES
SUR LA
MÉTAMORPHOSE DES MUSCIDES
Calliphora erythrocephala Mg.

PAR

CHARLES PÉREZ

Maître de conférences à la Faculté des Sciences de Paris.

TABLE DES MATIÈRES

Pages

Introduction 2

Matériel et technique 9

HISTOLYSE MUSCULAIRE ET SPHÈRES DE GRANULES 13

Les sphères de granules (p. 13). — Les muscles larvaires et l'immigration des leucocytes (p. 18). — Dislocation du myoplasme et englobement des sarcolytes (p. 29). — Digestion intracellulaire des sarcolytes (p. 36).

TUBE DIGESTIF 41

Métamorphose de l'intestin moyen 46

Les cellules de remplacement sont épithéliales (p. 47). — Exuviation de l'épithélium larvaire (p. 49). — Le corps jaune (p. 55). — Différenciation ultérieure du nouvel épithélium (p. 56). — Il y a chez les Mouches deux mues épithéliales simultanées (p. 59). — Musculature de l'intestin moyen (p. 61). — Flagellés intestinaux (p. 70).

Métamorphose de l'intestin antérieur 70

La valvule œsophagienne et son anneau imaginal (p. 71). — Disparition du jabot larvaire (p. 73). — Déploiement de l'anneau imaginal (p. 77). — Musculature de l'anneau imaginal (p. 82). — Différenciation de l'anneau imaginal. Le jabot et la valvule (p. 87). — Rénovation de l'œsophage (p. 94).

Métamorphose de l'intestin postérieur 98

L'anneau imaginal (p. 99). — Dégénérescence de l'intestin postérieur larvaire (p. 101). — Différenciation de l'intestin postérieur imaginal (p. 107).

TUBES DE MALPIGHI 113

Disparition et retour de la différenciation (p. 114). — La différenciation histologique, marque de l'intégrité physiologique spécialisée (p. 117).

HYPODERME ET APPENDICES 121

Rénovation de l'hypoderme thoracique (p. 121). — Rénovation de l'hypoderme abdominal (p. 125). — Prolifération et différenciation de l'hypoderme imaginal (p. 132). — Développement des appendices (p. 135).

Glandes salivaires 139
Infiltration des sphères de granules chargées de sarcolytes (p. 143). — Résorption phagocytaire (p. 146). — Conservation anormale de la basale (p. 149).

Trachées 150
Proliférations nouvelles (p. 152). — Atrophies totales (p. 156). — Remaniements (p. 158). — Différenciation ultérieure des trachées imaginales (p. 163).

Histogénèse musculaire 165
Muscles exclusivement imaginaux (p. 166). — Muscles abdominaux (p. 169). — Muscles dilatateurs du pharynx. (p. 176). — Muscles moteurs des ailes (p. 181). — Muscles dorso-ventraux, moteurs extrinsèques des pattes (p. 193). — Résumé (p. 195).

Insertions musculaires 196
Insertions des muscles pharyngiens (p. 197). — Insertions des muscles tégumentaires (p. 200). — Remaniement des insertions musculaires (p. 203).

Tissu adipeux 209
Évolution du tissu adipeux larvaire (p. 210). — Réserves albuminoïdes et pseudonucléi (p. 212). — Le corps gras, rein d'accumulation (p. 218). — Libération des cellules grasses (p. 220). — Phagocytose précoce de quelques cellules grasses. (p. 221). — Histolyse traumatique et phagocytose de certaines cellules à la fin de la nymphose (p. 226). — Processus final de résorption de la majorité des cellules grasses larvaires (p. 228). — Tissu adipeux imaginal (p. 232). — Développement du tissu adipeux imaginal dans l'abdomen (p. 234). — Développement du tissu imaginal dans le thorax et dans la tête (p. 243).

Conclusions générales 246
Index bibliographique 261
Explication des planches 266

INTRODUCTION

Je crois utile, au début de ce Mémoire, d'adresser au lecteur quelques mots d'avertissement.

Il n'est pas d'Insectes dont les métamorphoses aient suscité d'aussi nombreuses recherches que les Muscides. Weismann, Viallanes, Kowalevsky, Van Rees, Henneguy, Berlese, pour ne citer que les principaux, les ont tour à tour choisis comme objet de leurs études. Et, après que d'illustres savants ont imprimé dans ce sujet la marque de leur maîtrise ; après que tant de travailleurs consciencieux y ont exercé leur sagacité, on serait enclin à se demander s'il peut rester à de nouveaux chercheurs une autre perspective que celle de glaner quel-

ques détails infimes, ou d'éterniser sur des contradictions mesquines des polémiques dépourvues d'intérêt.

Or, en fait, quand on lit tous ces mémoires qui se succèdent depuis bientôt cinquante ans, on est assez surpris d'y trouver, non point les étapes régulières d'une connaissance qui progressivement se précise et se perfectionne, mais bien souvent, au contraire, la négation complète des faits que l'on pouvait croire auparavant les mieux établis. Ainsi, par exemple, il n'y a presque pas un seul point commun entre les conclusions de Berlese et celles de Kowalevsky. Et ce n'est point dans les minimes détails que ces deux auteurs se contredisent, mais bien dans la conception générale des processus essentiels de la nymphose. Entre leurs deux opinions, dont chacun croit voir la preuve sous son microscope, l'antinomie est totale, sans aucun moyen terme possible. Et si l'une correspond à la réalité des faits, l'autre ne saurait être qu'une erreur absolue.

C'est en présence de ce désarroi que j'ai entrepris mes recherches, en quelque sorte par simple curiosité personnelle, par désir de juger pour mon compte. Et la publication de mes résultats apparaîtra, je le pense, comme justifiée, à la fois par les éléments de conviction qu'elle apporte dans la controverse, et par les faits nouveaux qu'elle ajoute à l'examen critique et au bilan des observations antérieures.

Mais, en outre, l'histoire de la métamorphose des Mouches présente un intérêt spécial, qui s'étend bien au delà des limites du sujet lui-même. C'est historiquement le premier exemple étudié avec soin du développement post-embryonnaire d'un Insecte ; on comprend qu'après les beaux travaux de Weismann et de Kowalevsky, l'autorité de ces auteurs ait aussitôt rendu cet exemple classique. Et, par une généralisation hâtive, on a volontiers admis que les conclusions établies pour les Mouches étaient valables pour l'ensemble des Insectes métaboles. Puis, lorsque des travaux, exécutés sur quelques représentants d'autres ordres, eurent mis en évidence des phénomènes différents dans leur aspect, sinon irréductibles dans leur nature,

un revirement d'opinion, tout aussi injustifié, tendit à se produire, et à étendre aux Muscides ces conclusions nouvelles. Si bien que les mémoires récents laissent percer un sentiment de suspicion peu déguisée à l'égard des interprétations de Kowalevsky. Ainsi, l'intérêt intrinsèque de la métamorphose des Mouches s'efface en quelque sorte devant un intérêt plus général de doctrine ; parce que ce sujet particulier apparaît comme le champ de bataille sans cesse renouvelé, où les tenants des théories phagocytaires ou humorales se portent leurs coups. Et à cet égard encore il était désirable de se faire une idée nette sur l'objet de si ardentes controverses.

Bien entendu, je me hâte de le déclarer, ce n'est pas du cas particulier des Muscides, si bien élucidé soit-il, que jaillira une lumière complète sur l'ensemble des métamorphoses des Insectes. Car, même au simple point de vue descriptif, il ne semble pas que ces phénomènes compliqués d'histolyse et d'histogénèse soient dès à présent susceptibles d'être groupés en une formule unique. Ils nous apparaissent, au contraire, plutôt au premier abord comme divers. Et, si c'est là une diversité de surface, destinée à se résoudre plus tard, par le progrès de nos connaissances, en une simple échelle de degrés d'intensité, il serait certainement prématuré de vouloir, à l'heure actuelle, préciser la qualité commune de l'ensemble, de vouloir extraire d'un exemple unique ses éléments généraux les plus caractéristiques.

Les travaux les plus indiqués pour le moment présent me paraissent être les recherches de détail consacrées à une seule espèce, ou à un petit nombre de types voisins, que l'expérience fera connaître comme suffisamment comparables. Tel a été mon but dans ce mémoire, qui est ainsi non seulement la suite de celui que j'ai antérieurement consacré à la *Fourmi rousse* (**1902**) mais aussi, dans mon esprit, la première étape d'une nouvelle série d'investigations sur les représentants des divers ordres d'Insectes. L'œuvre est immense, à décourager un seul chercheur ; et je ne sais quelle petite partie j'en pourrai moi-même mener à bien. Heureusement que d'autres y collaborent ; et

je tiens à citer ici les mémoires récents de DEEGENER et de RUSS, comme réalisant le type de ces travaux monographiques, consacrés à un point déterminé, chez une seule espèce, matériaux d'attente éminemment utilisables pour l'élaboration d'une synthèse ultérieure.

Dans cette étude histologique les difficultés à vaincre sont multiples. Tout d'abord, difficultés matérielles de technique : fixation délicate pendant toute une période moyenne de la nymphose, où les organes en transformation sont d'une fragilité extrême ; déshydratation presque impossible, du corps gras surtout, même après des séjours longtemps prolongés dans l'alcool absolu, rendant les objets friables ; inclusion imparfaite d'une matière farineuse qui s'effrite sous le rasoir au lieu de se couper. Les déboires sont fréquents, et l'on ne peut guère se flatter d'obtenir à coup sûr des préparations irréprochables.

Difficultés nouvelles dans l'interprétation des coupes, dont la lecture est loin d'être immédiate. Et l'on conçoit que, dans des recherches où les faits ne parlent pas clairement par eux-mêmes ; où quelques aspects, souvent imparfaits, observés sous le microscope, ne forcent pas d'emblée la conviction, une trop large place soit laissée à l'hypothèse d'interprétation, à l'involontaire suggestion d'une théorie régnante ou d'une idée préconçue. Ainsi, les planches si scrupuleusement dessinées de VIALLANES sont actuellement encore plus utilisables, plus proches de la vérité, que les descriptions de son texte, discréditées par l'hypothèse qu'il fait d'une génération spontanée de cellules, conformément à la théorie du cytoblastème de CH. ROBIN. Ainsi encore on devine ou on reconnaît même la réalité dans les dessins de BERLESE, habilement lithographiés par l'auteur lui-même; et l'interprétation en est souvent viciée par une conception tout analogue de genèse cellulaire, ou par une croyance erronée à des vicissitudes évolutives multiples, que subiraient les éléments mésodermiques.

Enfin, difficultés tenant au sujet lui-même, et que connaissent tous les embryogénistes. Les développements, quels qu'ils

soient, ne progressent pas d'un mouvement uniforme ; il y a des périodes de lenteur et de stagnation, presque des pauses d'arrêt ; et d'autre part des stades critiques, où se produit en de courts instants une transformation profonde. Ce sont justement ces moments fugitifs qui échappent, alors qu'il serait si nécessaire de les saisir. Et les circonstances sont si complexes, qui influent sur la durée de la nymphose, que l'on ne peut fixer un âge où l'on puisse être sûr de rencontrer un stade donné.

Toutes ces considérations mènent à une conclusion commune : un matériel surabondant est indispensable, que l'on puisse toujours se procurer à loisir, pour varier le plus possible les procédés de fixation et de teinture ; que l'on puisse même gaspiller, pour faire une large part à d'inévitables insuccès. On n'est donc pas libre de choisir tel type d'Insecte, que des arguments d'anatomie comparée, que des raisons de phylogénie indiqueraient *a priori* comme particulièrement suggestif ; on doit se restreindre aux espèces les plus communes. A ce titre les Mouches vulgaires sont tout indiquées.

Et peut-être est-ce d'ailleurs un des meilleurs points de départ à prendre pour une étude histologique comparée des métamorphoses chez les Insectes. Les différents groupes de ces animaux nous présentent toutes les étapes du passage d'un développement épigénétique ordinaire à une métamorphose complète. Il semble même que l'on puisse, dans chaque ordre, établir une échelle de types, où le processus métabolique s'accuse avec une intensité croissante. Si bien que, dans chaque grand phylum, la métamorphose nous apparaît comme s'étant installée et compliquée d'une manière indépendante, au fur et à mesure que, dans chacun d'eux d'une manière analogue, s'accusaient, pour les types les plus évolués, les écarts d'organisation entre la larve et l'imago. Le seul ordre des Diptères en fournirait la plus complète illustration. On pourrait donc peut-être soutenir *a priori* que les cas histologiques les plus simples doivent être ceux des Insectes à métamorphoses incomplètes ; que chez eux doivent apparaître avec plus de clarté les faits

élémentaires, qui se compliquent progressivement, au fur et à mesure que le passage de la larve à l'imago est marqué par une révolution plus considérable de l'organisme. Je crois, tout au contraire, que les phénomènes sont à certains égards plus faciles à comprendre précisément chez les types à bouleversement intense, où les organes exclusivement transitoires de la larve subissent une destruction brutale et absolue, où les organes définitifs de l'imago s'édifient complètement à nouveau dans la nymphe, aux dépens d'histoblastes jusque là indifférenciés. C'est après avoir bien compris ces faits, que l'on pourra aborder avec plus de clairvoyance les aspects plus déconcertants présentés par un même organe, passant de la larve à l'imago par un simple remaniement sur place, où l'histolyse et l'histogénèse s'intriquent et se superposent en des processus cytologiques inattendus. En tout cas, de tous les problèmes de la métamorphose, un des plus controversés est celui du rôle joué par les globules du sang, par les cellules mésodermiques migratrices, dans la destruction des tissus larvaires et l'édification des tissus imaginaux. Et à cet égard les Muscides, par la facilité que l'on rencontre à caractériser et à reconnaître leurs leucocytes, constituent un matériel de choix, et permettent d'obtenir dans les questions qui précèdent, les éléments d'une complète certitude.

J'ai fait allusion aux difficultés du sujet. Souvent j'ai reconnu qu'on pouvait leur imputer une erreur antérieure ; je ne me flatte pas d'avoir toujours moi-même évité les mêmes écueils. Du moins puis-je dire que ce mémoire n'est pas improvisé. Voilà plus de six ans que j'essaie de me faire une idée nette de ce phénomène si banal de la transformation d'un Asticot en Mouche ; et j'ai accumulé pour cela un nombre énorme de préparations. Pour entraîner sa conviction, il faudrait en quelque sorte les pouvoir mettre toutes sous les yeux du lecteur. Les aspects de l'histolyse sont en effet d'un polymorphisme extrême, dépendant à la fois de la diversité originelle des cellules résorbées, et de la variabilité intrinsèque de leur dégénérescence.

C'est par l'observation répétée d'aspects, assez différents à première vue, que l'on arrive à dégager l'impression d'une analogie foncière, fondement d'une interprétation générale. Or, il n'est pas d'usage qu'un mémoire scientifique se réduise à l'explication de planches multiples ; et lorsque, pour réduire l'illustration, on veut, entre des préparations diverses, choisir celle que l'on dessinera, pour substituer à la vue des autres la description détaillée d'un texte, on se trouve fort embarrassé ; car chacune a son intérêt, et aucune n'est, de préférence aux autres, plus typique, plus schématique, plus démonstrative. Entre ces deux extrêmes, j'ai pu m'arrêter à un moyen terme. Je tiens à exprimer ici à l'Académie des Sciences et à l'Association Française pour l'Avancement des Sciences toute ma reconnaissance pour les subventions dont elles ont favorisé cette publication ; et à remercier très amicalement les Directeurs de ces Archives, qui ont bien voulu accorder à ce mémoire une richesse d'illustration qui en augmente la portée.

Je compte qu'elle en facilitera aussi la lecture. Et à cet égard, j'ai tenu à me rapprocher autant que possible de la forme didactique, à exclure l'appareil encombrant d'une bibliographie trop minutieuse. J'ai fait, dans mon mémoire antérieur (**1902**), une revue historique assez détaillée ; je n'aurais guère pu que me répéter ici. Je viens d'ailleurs d'exprimer plus haut la conviction qu'il existe, entre les différents Insectes, des écarts assez considérables, pour que l'on ne puisse pas directement tirer argument de l'un à l'autre. Je me bornerai donc à examiner les travaux relatifs aux Muscides ou aux Diptères supérieurs ; et je limiterai les controverses aux points qui me paraîtront essentiels. Certes pour les faits reconnus exacts, il est légitime de rapporter au premier qui les observa l'honneur de la découverte : je m'astreindrai à ce devoir de justice. Mais, d'un autre côté, il est d'anciennes erreurs qu'il faut savoir laisser tomber dans l'oubli ; leur rappel indéfini à chaque nouveau mémoire ne peut qu'alourdir l'exposé de notre conception actuelle par un souci d'érudition dont le bénéfice est bien illusoire.

Malgré sa longueur, mon travail est encore très incomplet ; j'en reconnais mieux que personne les inévitables lacunes. Certaines auraient sans doute pu être comblées par un examen plus prolongé de mes préparations, dont je n'ai certainement pas épuisé l'utilité. Pour d'autres, il eût fallu de nouvelles investigations sur un matériel encore plus abondant. Mais il arrive un moment où la recherche, longtemps poursuivie sur le même objet, risque de s'éterniser avec un moindre rendement efficace. Il convient alors, semble-t-il, de publier, sous leur forme imparfaite et fragmentaire, les résultats obtenus ; avec la conscience de ne point apporter la formule impossible d'une solution intégrale et définitive; avec l'espoir d'arriver cependant à une approximation nouvelle de la vérité.

MATÉRIEL ET TECHNIQUE

J'ai fait porter essentiellement mes recherches sur la Mouche bleue la plus vulgaire, *Calliphora erythrocephala* MEIGEN. Je crois volontiers, d'après des observations comparatives, que les conclusions établies pour cette espèce sont légitimement valables pour le genre tout entier, et pour les types plus ou moins voisins : *Musca*, *Lucilia*, *Sarcophaga*, etc. Mais il m'a paru que la discussion serait plus utile en la circonscrivant à cette espèce unique, celle précisément que mes prédécesseurs ont examinée (1). C'est donc à cette espèce seule que se rapporteront toutes mes figures, ainsi que les descriptions du texte.

Les asticots, élevés au laboratoire, étaient triés et mis à part au moment précis de leur rétraction en tonnelet. Il est facile, par des visites passées à de fréquents intervalles dans

(1) Plusieurs auteurs, KOWALEVSKY, VAN REES, VIALLANES, etc., indiquent comme objet de leurs recherches la *C. vomitoria*. Mais cette dernière espèce étant beaucoup moins fréquente que la *C. erythrocephala*, on peut se demander s'il n'y a pas eu de leur part une inadvertance dans la détermination.

la même journée, de prélever des pupes encore toutes blanches et venant par conséquent tout juste de se former. On a ainsi une origine extrêmement précise, à un quart d'heure près peut-on dire, des phénomènes de la nymphose. Cette origine étant notée, on sacrifie à des intervalles successifs des pupes d'âge exactement connu. Des séries ont été ainsi constituées à toutes les époques de l'année. Bien entendu, il n'y a pas superposition d'état entre les pupes de même âge des diverses saisons, la température ayant une influence particulièrement active sur la rapidité des phénomènes de la nymphose. Mais il y a une corrélation assez fixe entre les évolutions des différents systèmes d'organes : un tableau récapitulatif (pl. I) en donnera une vue d'ensemble ; il faut d'ailleurs bien concevoir que les étapes chronologiques indiquées n'ont rien d'absolu ; elles correspondent à une durée moyenne, dont on devrait, suivant la saison, dilater ou condenser les intervalles.

Les insectes parfaits de divers âges ont toujours été pris en liberté.

Les procédés de fixation et de teinture ont été variés le plus possible. Les fixateurs les plus usuels, comme le sublimé acétique ou le picro-formol de Bouin, donnent d'excellents résultats. Pour les pupes d'âge moyen surtout, dont les organes sont particulièrement fragiles, il peut être utile de coaguler d'abord par une immersion très rapide dans l'eau chaude (70° à 80° centigr.) avant de plonger dans le fixateur. Dans tous les cas, des sections ou tout au moins des entailles assez profondes doivent être faites, pour assurer la pénétration du réactif ; au début de la fixation, pour obtenir la plongée des pièces, l'air des trachées est extrait par le vide d'une trompe à eau. Le sublimé permet des colorations ultérieures plus brillantes ; mais il a l'inconvénient d'être relativement peu pénétrant, et de rendre les tissus en histolyse particulièrement friables. Les fixateurs au formol ont, au contraire, une pénétration rapide, qui peut dispenser de la coagulation préalable par la chaleur, et donnent eux-mêmes des coagulums en quel-

que sorte élastiques, se prêtant mieux ensuite à l'exécution des coupes (1).

Après l'emploi de ces fixateurs, j'ai surtout utilisé comme colorant nucléaire l'hémalun de P. Mayer. Après surcoloration, différenciation par l'alcool à 50°, très légèrement acidulé de HCl ; neutralisation par l'alcool ammoniacal, ou plus simplement par lavage à l'eau. Comme colorant plasmatique, l'éosine à l'eau, ou mieux encore l'éosine simultanément avec l'aurantia, cette dernière substance permettant en particulier de repérer très exactement les sarcolytes et de les différencier des autres inclusions des phagocytes. C'est ce procédé qui donne d'une manière générale les préparations les plus aisément lisibles aux divers grossissements. Mais souvent aussi j'ai coloré à l'hématoxyline ferrique, — éosine, aurantia. Ce procédé donne des préparations d'une noirceur générale désagréable, étant données la difficulté de réaliser des coupes très minces, et l'affinité pour la laque de fer d'un grand nombre d'inclusions cellulaires albuminoïdes ; mais les indications sont précieuses pour certains détails. Et, pour m'assurer des comparaisons précises, après avoir débité une pupe en coupes sériées, j'ai fréquemment coloré la majorité des lames à l'hémalun, et quelques-unes à l'hématoxyline au fer. Enfin, j'ai parfois employé le carmin chlorhydrique suivi de différenciation au picro-indigo-carmin.

Comme fixateur osmique, j'ai utilisé avec succès le liquide de Borrel :

Acide osmique	2 gr.
Chlorure de platine	2 gr.
Acide chromique	3 gr.
Acide acétique crist	20 gr.
Eau	350 gr.

(1) J'ai employé parfois, outre le Bouin, le mélange suivant qui m'a été indiqué par M. Marchoux :

Acide chromique en solution à 1 %	11 cc.
Eau	4 —
Acide acétique cristallisable	1 —

Au moment de l'emploi, mélanger avec un volume égal (16 cc.) de formol du commerce. Fixer pendant 24 heures; laver à l'eau un temps égal.

Fixation 24 heures, puis abondant lavage à l'eau courante.

Coloration des coupes environ 1 heure dans le rouge Magenta à 1 % dans l'eau, puis 10 à 20 minutes dans le picro-indigo carmin :

Solution aqueuse saturée d'acide picrique....	1 vol.
Solution aqueuse saturée de carmin d'indigo.	2 vol.

Différenciation par l'alcool absolu et l'essence de girofles.

Les fixateurs osmiques ne peuvent être employés comme procédé courant de recherche. Leur pouvoir pénétrant est extrêmement faible : c'est à peine si, dans une pupe largement sectionnée avant d'être immergée dans le fixateur, la graisse est noircie au delà d'une épaisseur de quelques cellules à partir de la section. Et, comme les couleurs obtenues par la technique précédente dépendent essentiellement du degré de pénétration et du temps d'action du fixateur, on a dans une même coupe toute une gamme de teintes variées se succédant à partir de la trace de la section ; les régions les plus éloignées gardent uniformément le rouge, sans différenciation. Une même coupe n'est donc pas immédiatement comparable à elle-même dans ses diverses régions inégalement mordancées. Mais, malgré ces inconvénients, le procédé indiqué est extrêmement utile comme terme de comparaison ; il donne une fixation remarquablement fine, et fournit pour certains points des images très instructives.

Outre les coupes sériées, nécessaires pour les études organogéniques, j'ai fait assez fréquemment usage de frottis, fixés et colorés par les mêmes procédés. Ils permettent en particulier, mieux que les coupes, l'observation cytologique *in toto* des éléments dissociés qui flottent dans le liquide de la cavité générale ; on verra plus loin l'intérêt tout spécial de cette question.

Les aspects des préparations constituant les éléments principaux de discussion et de preuve, j'en ai représenté un certain nombre en couleurs. J'ai cherché, dans ces figures, à me rapprocher le plus possible de la réalité ; cependant j'ai parfois

réduit la multiplicité des teintes réelles pour simplifier les tirages typographiques ; et je dois avouer en outre que je me suis quelquefois trouvé en présence de certains aspects si compliqués, que je n'ai réussi, avec la meilleure volonté, qu'à en donner une image approchée. Telles qu'elles sont, ces figures suffiront sans doute au lecteur pour suppléer à la vue directe des coupes ; et ceux qui, travaillant le même sujet, auront l'occasion de les comparer à leurs propres préparations, ne jugeront point, je l'espère, que la schématisation inévitable, et parfois même nécessaire pour la clarté, ait été jusqu'à altérer la nature des faits et à en truquer la signification. Grâce à ces figures coloriées, le lecteur pourra aisément imaginer l'aspect réel de préparations plus nombreuses qui ont été simplement dessinées en noir. Enfin, toutes les fois que le détail histologique minutieux n'était pas indispensable, ou pouvait supporter une reproduction moins scrupuleuse, les figures ont été intercalées dans le texte ; elles ont permis de le rendre plus concis, et faciliteront ainsi sa lecture.

HISTOLYSE MUSCULAIRE ET SPHÈRES DE GRANULES

Les sphères de granules.

La cavité du corps, chez les nymphes des Insectes métaboles, apparaît, à un examen sommaire, remplie d'une sorte de bouillie fluide, que les auteurs ont souvent comparée au vitellus des œufs : vitellus post-embryonnaire de Künckel d'Herculais, pseudo-yelk de Lowne, etc. Au point de vue physiologique, la comparaison est sans doute légitime ; car c'est au sein de cette bouillie nutritive, et aux dépens de sa substance que s'édifient, semblablement à un blastoderme, les tissus de l'organisme imaginal. Au point de vue morphologique, elle ne peut se soutenir ; car, au lieu de réserves alimentaires proprement dites, nous sommes ici en présence d'éléments dissociés de l'organisme larvaire, ou de débris mêmes de ses tissus disloqués (fig. 1).

Chez les pupes de Mouches, en particulier, dès les premiers jours et presque jusqu'à la fin de la nymphose, le liquide de la cavité générale contient une extrême abondance d'éléments tout à fait caractéristiques. Variables de dimensions, de 20 à 35 μ en moyenne, ils apparaissent à l'état frais comme de petits amas de corpuscules réfringents irréguliers, polygonaux à angles mousses ou plus régulièrement arrondis ; chaque amas étant circonscrit par un contour convexe ou sinueux, comme s'il s'agissait d'un nombre variable de petits

Fig. I. Eléments flottant dans le liquide cavitaire d'une pupe de 3 jours ; *ca*, cellule adipeuse libérée ; *sg*, sphères de granules. × 180.

Fig. II. Sphères de granules ; frottis de sang d'une pupe de 30 heures (mai). × 700.

blocs résistants, enfermés d'une façon serrée dans un petit sac élastique, dont la membrane se moulerait sur leurs propres saillies. Sur les préparations colorées, les plus irréguliers de

ces petits blocs inclus manifestent une assez grande affinité pour l'éosine, tandis que les arrondis ont plus généralement des affinités chromatiques. On observe en outre, dans chaque amas de corpuscules, un noyau bien caractérisé (fig. II).

WEISMANN (1864) avait déjà remarqué ces singuliers éléments et jugé de leur importance ; il leur avait donné le nom de *Körnchenkugeln*. Ce nom a souvent été employé depuis ; il est pour ainsi dire devenu classique dans la terminologie histologique relative à la métamorphose des Insectes. On conviendra cependant qu'il n'est guère euphonique ; aussi pensé-je conserver assez à l'illustre professeur de Fribourg la priorité de sa découverte, et satisfaire cependant à la commodité de notre langue, en adoptant la traduction littérale de *sphères de granules* (1).

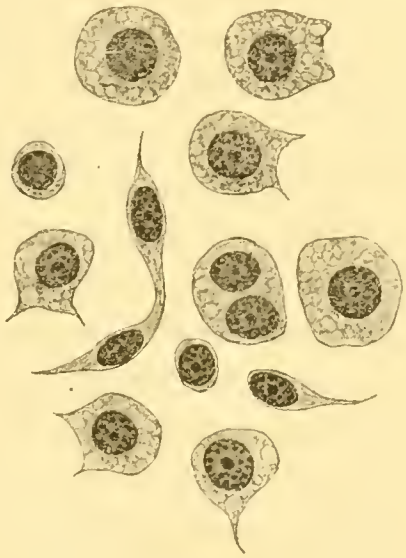

FIG. III. Leucocytes ; frottis de sang d'une pupe de 6 heures. × 700.

Pour WEISMANN les sphères de granules sont tout d'abord de simples conglomérats graisseux, provenant de la dislocation des organes larvaires. Puis peu à peu apparaîtraient dans leur intérieur de petites sphères claires de 5 μ de diamètre, qui ne seraient autres que des noyaux. Et l'auteur appelle l'attention sur ce processus qui constituerait une véritable génération spontanée de cellules (« freie Zellbildung », p. 264). Car d'où pourraient bien provenir ces noyaux ? On ne peut songer aux gros noyaux des cellules grasses ; il ne reste alors que ceux des globules du sang ; or, ceux-ci ont disparu du sang avant la formation des sphères de granules. (Comparer à cet égard les figures II et III). Cette disparition apparente est comme nous le verrons

(1) VIALLANES, puis ANGLAS, ont traduit à tort par *boules à noyaux*, qui correspondrait à *Kernkugeln ;* cette erreur s'expliquant peut-être par la croyance à une genèse et une multiplication ultérieure de noyaux dans ces éléments. BERLESE dit au contraire avec raison *sferule di granuli*.

le nœud de la question, le point capital du problème. Elle est restée pour WEISMANN une singularité non expliquée, mais que ce sagace observateur n'avait pas laissé échapper.

C. CHUN (**1876**) observe chez le *Sphinx ligustri* des éléments tout à fait analogues aux *Körnchenkugeln* de WEISMANN ; il rencontre d'autre part des formes de passage entre ces derniers et les globules amœboïdes du sang : il en conclut que les sphères de granules ne sont autre chose que des leucocytes dont le protoplasme a subi la dégénérescence granulo-graisseuse et où le noyau s'est multiplié.

La même année GANIN retrouve chez les Mouches les sphères de granules, et fait en outre une observation très importante : il les voit prendre naissance dans les muscles larvaires histolysés. La matière contractile se rompt et se disloque, et le muscle est bientôt remplacé par un amas de sphères de granules. Les granules qui les constituent ne sont donc point des noyaux, mais des éléments morts, des débris de substance contractile, dont la forme arrondie révèle la manière même dont le tissu musculaire s'est disloqué. Les sphères de granules sont des amas de *sarcolytes* (1). Mais, en les concevant ainsi comme des agrégats mûriformes d'un certain nombre de grains sphériques, GANIN méconnaît la membrane d'enveloppe qui avait été bien vue par WEISMANN, et dont l'existence rend difficile à comprendre le mode de formation indiqué par l'auteur russe.

Le travail de VIALLANES (**1882**) marque plutôt un recul. Tout en remarquant l'analogie des granules avec les tablettes vitellines de l'œuf des Oiseaux et des Reptiles, il les considère à nouveau comme des éléments vivants en voie de prolifération («granules roses»). Ils naîtraient dans des cellules formées autour des anciens noyaux musculaires, et celles-ci, transformées en « granules mûriformes » (= sphères de granules), se répandraient dans la cavité générale.

Tous ces travaux contiennent leur part d'exactitude, GANIN

(1) Cette expression n'est pas de GANIN ; le mot de *sarcolyte* a été, je crois, employé pour la première fois par S. MAYER (**1886**).

étant celui qui a le mieux pressenti la réalité. Leur conciliation dans une vérité plus complète est l'œuvre mémorable de Kowalevsky et de Van Rees, application à la métamorphose des Insectes des géniales découvertes de Metchnikoff sur la digestion intracellulaire par les phagocytes. Déjà Metchnikoff lui-même (1883), à l'aspect des dessins de Viallanes, avait eu l'intuition du rôle des phagocytes chez les Mouches ; et c'est sous son influence plus ou moins directe que Kowalevsky (1885-1887) et Van Rees (1884-1888) abordent à nouveau le problème. Leurs résultats concordants peuvent se résumer ainsi : les muscles larvaires sont attaqués par les leucocytes, qui s'insinuent dans leur substance, et la déchiquètent en sarcolytes, qu'ils englobent par leurs pseudopodes, et digèrent ensuite à l'intérieur de leur protoplasme. Les granules sont donc bien des débris musculaires, comme l'a vu Ganin, aliments éventuels pour la nutrition de nouveaux tissus, et analogues si l'on veut aux tablettes vitellines (Cf. Viallanes). Mais les sarcolytes ne s'agglomèrent pas spontanément, et les sphères de granules ont bien une enveloppe (Cf. Weismann), qui n'est autre chose qu'une pellicule protaplasmique, refermée sur elle-même par fusion des pseudopodes par delà les fragments englobés. Chaque sphère de granule n'est autre chose qu'un phagocyte, un globule du sang bourré d'inclusions qu'il digère ; et ainsi s'explique la disparition apparente des globules du sang de la larve, transformés qu'ils sont et rendus presque méconnaissables par la taille et le nombre des inclusions qui les distendent.

Les auteurs plus récents ont pu revenir sur le détail de la question, discuter en particulier sur le rôle plus ou moins actif des phagocytes ; mais on peut bien dire qu'ils n'ont en somme rien ajouté d'essentiel à l'interprétation précédente.

Toute une autre grande question se rattache à l'étude des sphères de granules, celle de leur rôle ultérieur dans l'histogénèse imaginale. Weismann (1864, p. 249) a cru que les *Körnchenkugeln*, nées de la dislocation des tissus larvaires, s'agglo-

méraient ensuite d'une manière particulièrement dense en certains points de la nymphe, et devenaient en ces points l'origine de nouveaux tissus. A cette époque, une pareille opinion ne pouvait s'appuyer sur aucune observation histologique précise. Mais dans ces dernières années, cette manière de voir a été reprise et très explicitement soutenue par Berlese (**1899-1901**), qui voit dans les sphères de granules l'origine du tissu adipeux et des muscles imaginaux. C'est aussi, au moins partiellement, la conclusion adoptée par Henneguy (**1904**).

Cette question sera examinée en détail, et je puis annoncer dès à présent ma conclusion tout opposée : les sphères de granules n'ont aucune participation directe à l'édification de nouveaux organes. Mais un fait est hors de conteste, et a pu justement être une source d'erreurs : c'est le contact étroit, l'intrication intime des sphères de granules avec tous les tissus en histogénèse. On ne peut suivre l'évolution d'aucun organe pendant la nymphose, sans rencontrer à chaque instant ces éléments si caractéristiques, et sans avoir à discuter leur rôle.

Aussi me paraît-il utile pour la clarté de placer tout au début de ce mémoire le rappel des faits essentiels sur la genèse des sphères de granules, c'est-à-dire sur la résorption phagocytaire des muscles larvaires. Cet exposé pourra être assez rapide ; car les grands traits du phénomène sont bien connus, et la description en est classique. J'aurai lieu cependant d'insister sur quelques points précis, de prendre en particulier position dans la controverse soulevée par Berlese. Le lecteur trouvera ici, avec figures à l'appui, les résultats que j'ai annoncés déjà dans des notes préliminaires (**1904**), et qui ont été confirmés depuis par les recherches de Mercier (**1906**).

Les muscles larvaires et l'immigration des leucocytes.

La musculature des larves de Mouches est principalement constituée par des muscles tégumentaires, s'insérant à leurs deux extrémités sur la peau. Chacun d'eux entouré d'un sarcolemme

très net, a une constitution syncytiale, et présente, plongés dans un sarcoplasme commun, un nombre assez considérable de gros noyaux et des colonnes agglomérées de fibrilles contractiles striées. Cette structure est classique, je ne crois pas avoir besoin d'y insister longuement. Je noterai seulement que, chez les larves très jeunes, le sarcoplasme très nettement réticulé, est relativement abondant, réparti en couche corticale assez épaisse, et en nappes profondes, irrégulièrement anastomosées, séparant largement les colonnes fibrillaires (fig. IV). Les noyaux y plongent à l'aise, prenant une forme d'équilibre ovoïde, répartis surtout dans la couche corticale, plus rarement situés en profondeur. (Ce dernier cas, assez exceptionnel pour les muscles tégumentaires, est au contraire constant pour les dilatateurs du pharynx et quelques autres muscles de la région antérieure). Le réseau sarcoplasmique se raccorde nettement avec les disques minces Z de la substance striée, si bien que ces limites de compartiments musculaires apparaissent souvent se prolongeant jusqu'au sarcolemme.

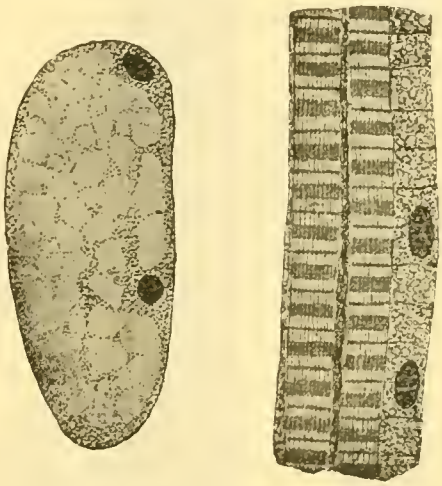

FIG. IV. Muscle de tout jeune Asticot; coupes longitudinale et transversale. × 700.

Au fur et à mesure que la larve grandit, le sarcoplasme diminue d'importance relative; il ne dessine plus finalement que de minces lamelles, pellicules insinuées entre les colonnes fibrillaires serrées presque jusqu'au contact; et les noyaux périphériques s'aplatissent, comprimés entre le sarcolemme et la surface du myoplasme immédiatement sous-jacent. (Muscles fixés en état d'extension).

Lorsque la larve adulte (1) se rétracte en tonnelet, les muscles

(1) On sera peut-être surpris de voir accoupler ici ces deux mots de sens en quelque sorte contradictoires; j'adopte à dessein cette manière de parler, en donnant au mot adulte son sens étymologique : arrivé au terme de sa croissance. La terminologie classique fournit heureusement, pour désigner l'Insecte parfait, l'appellation d'imago qui ne donne prise à aucune ambiguïté.

se trouvent à un état moyen de tonicité, qui permet à la couche périphérique de sarcoplasme d'apparaître un peu plus épaisse, et aux noyaux de prendre par élasticité une forme moins aplatie. Il n'y a évidemment en cela aucune modification notable de structure.

Mais bientôt apparaissent les premiers phénomènes qui annoncent la résorption prochaine. Dès la cinquième ou sixième heure (pupes de printemps) les globules du sang affluent en grand nombre, se plaçant à rangs serrés à la surface des muscles, et tout particulièrement sur leur surface qui est tournée vers la profondeur de la cavité générale ; la surface qui regarde la peau en est, au contraire, presque complètement dépourvue (fig. v).

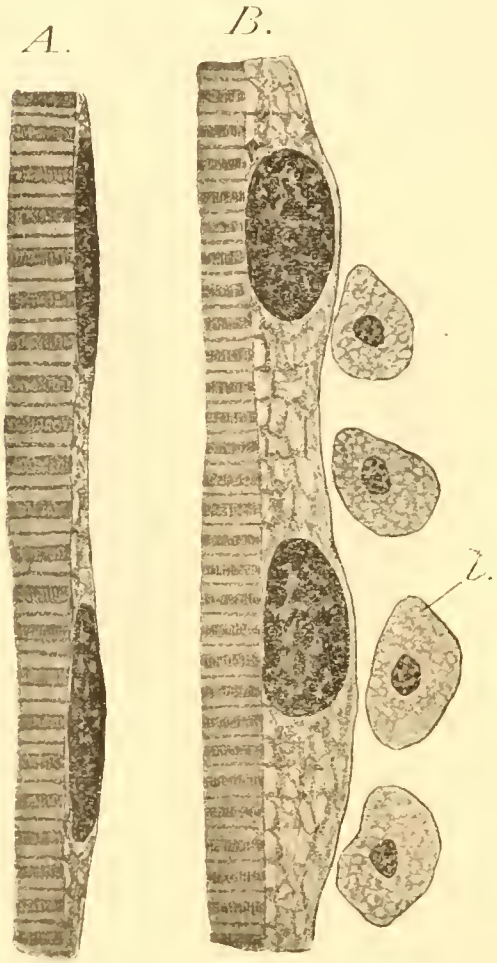

Fig. V. Sarcoplasme et noyaux musculaires, *A* dans une larve adulte et *B* dans une jeune pupe de 6 heures ; *l*, leucocyte. × 700.

Mercier (**1906**) a eu l'idée, pour reconnaître à coup sûr ces amœbocytes, de les marquer, en leur faisant ingérer du carmin, grâce à une injection de cette substance pratiquée chez l'Asticot quelques jours avant la nymphose. Ce procédé est fort ingénieux, et peut rendre de grands services chez des animaux où la confusion serait possible entre les globules migrateurs du sang et certaines cellules fixes, mésenchymateuses ou autres, du même organisme ; l'auteur l'a précisément utilisé de cette façon pour repérer avec certitude les leucocytes immigrés dans les muscles de la queue des Têtards, et les distinguer du sarco-

plasme nucléé de ces mêmes muscles. Ce procédé trouverait de même son application chez d'autres Insectes où pareille ambiguïté se présente. Mais on peut bien dire que, chez les Mouches, c'est là une complication de technique vraiment superflue. Car les leucocytes sont on ne peut mieux reconnaissables, immigrés dans les organes aussi bien que libres dans le sang.

Tout d'abord leur noyau est bien caractéristique, avec son gros caryosome et son réseau chromatique assez pauvre. En outre il n'y a point ici, comme chez d'autres Insectes, de petits noyaux imaginaux inclus dans les muscles larvaires ; ceux-ci n'ont, au contraire, que de gros noyaux (25 μ sur 10 μ), dont la disproportion avec les noyaux leucocytaires (6 μ) est telle qu'aucune confusion n'est à redouter. Enfin, chez la larve âgée et la toute jeune pupe, les leucocytes adultes ont leur protoplasme bourré d'une manière très dense, par de petites granulations albuminoïdes sphériques, réserves sans doute, dont je n'ai pas autrement élucidé la nature, mais qui constituent un repère des plus précieux. Dans les préparations à l'hémalun, ces inclusions assez faiblement éosinophiles, ne sont pas très apparentes ; ce que l'on voit le mieux c'est le réticulum de protoplasme assez chromatique, qui les enferme dans ses mailles (fig. VI, *A*). Dans les préparations à l'hématoxyline ferrique (fig. VI, *B*), ce sont les inclusions au contraire qui apparaissent, après différenciation poussée assez loin, comme de petits grains d'un gris bleuté, dont le leucocyte est tout ponctué, qui le marquent ainsi, dans toute l'étendue de son corps protoplasmique, et le rendent aisément reconnaissable partout où il aura pénétré. Et tous les leucocytes sont ainsi naturellement marqués, bien mieux et plus sûrement que par des grains de

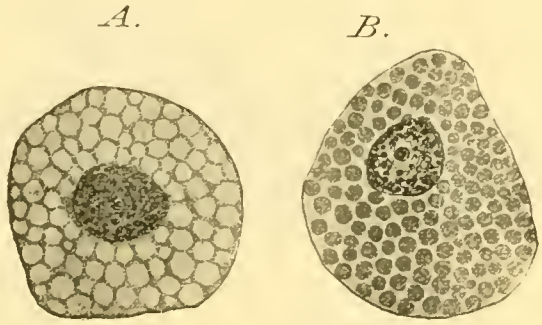

FIG. VI. Leucocytes colorés, *A*, par l'hémalun, *B* par l'hématoxyline ferrique. × 1440.

carmin sporadiquement épars, et dont beaucoup de globules blancs seraient même dépourvus. J'ai déjà signalé en 1904 ces inclusions si caractéristiques des leucocytes et obtenu dès cette époque des préparations tout à fait démonstratives, dont je reproduirai ici quelques aspects.

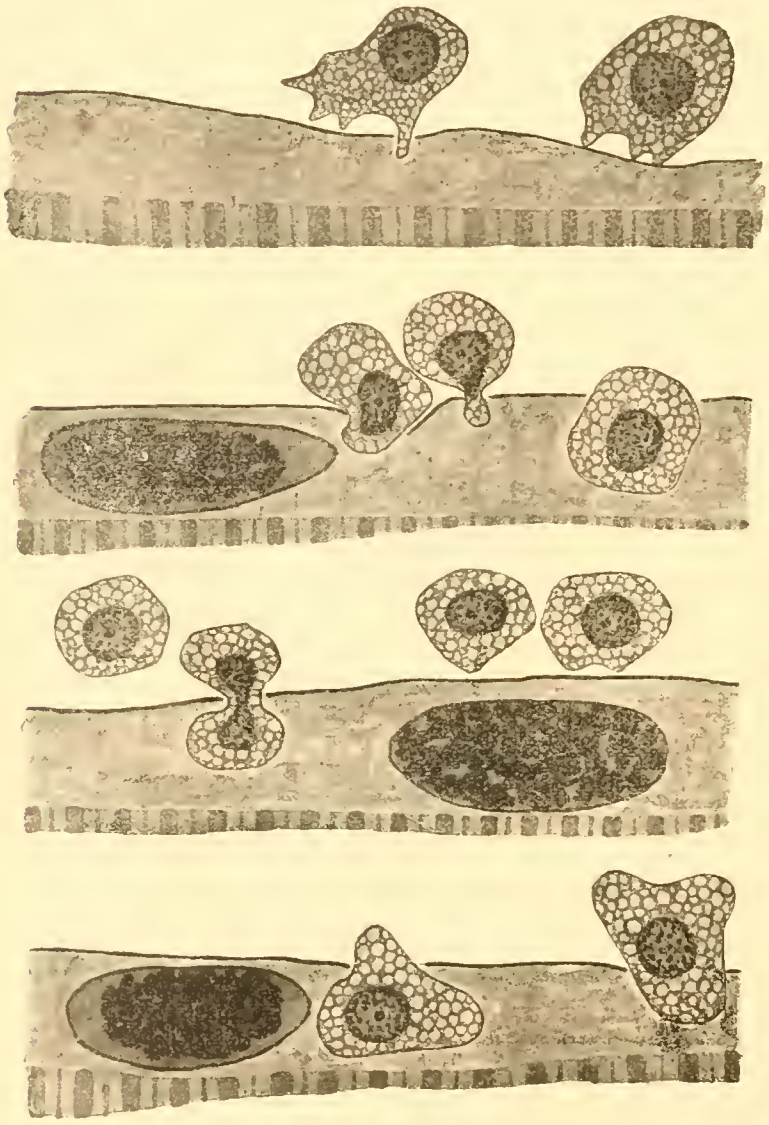

Fig. VII. Diverses étapes de la pénétration des leucocytes, par perforation du sarcolemme ; début de la pycnose des noyaux musculaires. 6 heures. × 1240.

Affluant vers les muscles qui sont, je le répète, encore parfaitement normaux, les leucocytes viennent toucher le sarcolemme, tantôt rampant sur lui par une large surface, tantôt au contraire n'émettant vers lui que petits pseudopodes. Et bientôt la pénétration active commence, dont la figure VII représente quelques étapes successives. Un pseudopode réussit à pratiquer dans le sarcolemme une petite perforation, et aussitôt une petite goutte de protoplasme leucocytaire s'y engage, refoulant devant elle le sarcoplasme. Puis le noyau du leucocyte s'avance, s'étire et s'étrangle pour passer dans l'orifice ; après

la traversée il reprend sa forme ovoïde, et le leucocyte plonge enfin tout entier dans le sarcoplasme, où il se borne d'abord à cheminer en respectant encore le myoplasme strié.

Aussitôt que cette immigration a débuté, et l'on peut dire sans doute occasionnées par elle, on constate dans le muscle deux modifications : dans les régions envahies les noyaux musculaires commencent à présenter leurs premiers signes de dégénérescence ; l'appareil chromatique abandonne peu à peu la membrane nucléaire et se condense de plus en plus dans la région centrale : c'est le début de la pycnose. Et d'autre part le sarcoplasme perd son aspect réticulé normal pour prendre peu à peu l'aspect d'un coagulum indistinct. Mais la partie striée demeure toujours inaltérée.

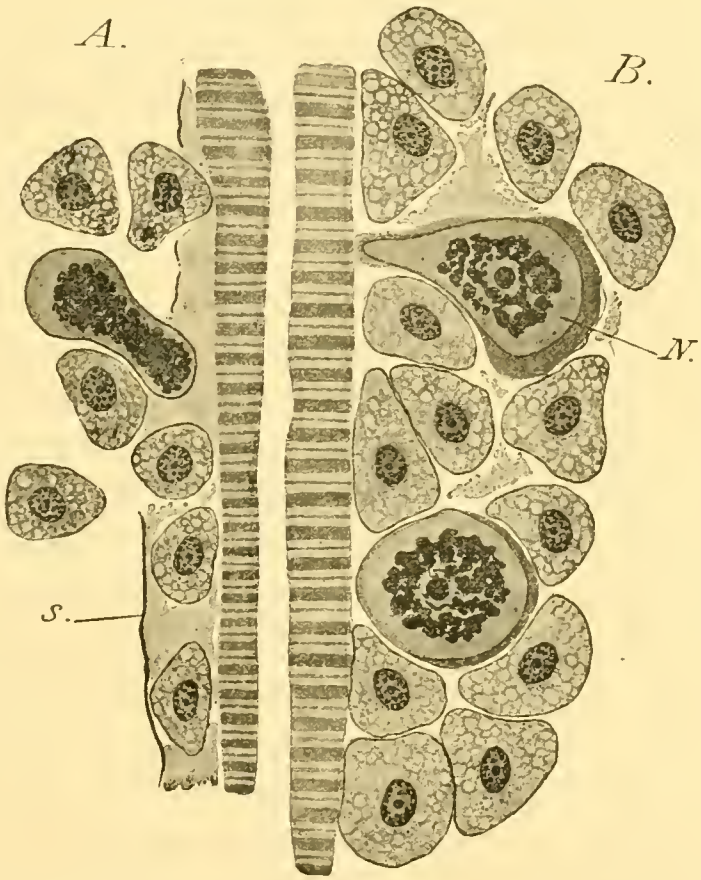

Fig. VIII. Immigration plus avancée, et mise en liberté des noyaux *N*, dont la pycnose s'accuse. En *A* le sarcolemme *s* est encore conservé par places ; en *B* il a disparu. 6 et 7 heures. × 700.

Assez fréquemment, dès que l'immigration des leucocytes a perforé le sarcolemme, il arrive que de tels noyaux musculaires au début de la pycnose, et solidaires ou non d'un peu de sarcoplasme aggloméré, soient en quelque sorte expulsés vers la cavité générale, sans doute grâce à la pression exercée par les régions encore intactes du sarcolemme (fig. VIII, *A*). Peu

à peu l'afflux progressant des leucocytes fragmente de plus en plus le sarcolemme, disloque le sarcoplasme ; et bientôt, sur la face envahie, la substance striée encore tout à fait normale, est maintenant directement à nu sous un revêtement mixte où l'on reconnaît à la fois les leucocytes accumulés, les noyaux musculaires en dégénérescence et quelques fragments de coagulum représentant le sarcoplasme (fig. VIII, *B*).

Une première étape de l'histolyse aboutit ainsi, comme résultat principal, à la libération des noyaux musculaires. Les indications qui précèdent suffisent, je pense, à établir que, dans ce processus, les noyaux musculaires ne jouent qu'un rôle absolument passif. On n'observe pas le moindre fait qui puisse être interprété comme l'indice d'une individualisation spontanée de leur part, comme le début de la genèse de cellules musculaires, qui pourraient ensuite avoir un rôle actif dans la dislocation du myoplasme strié, et mériteraient le nom de « myoclastes » proposé par De Bruyne (**1898**). Reportons-nous d'ailleurs au travail dans lequel cet auteur a cru retrouver chez les Mouches un processus d'auto-phagocytose musculaire analogue à celui que Metchnikoff (**1892**) avait décrit chez les Têtards de Batraciens. On constate que la figure unique (**1898**, pl. VII, fig. 1) où il croit voir le début de la formation des myoclastes est aussi peu démonstrative que possible ; elle correspond d'ailleurs certainement à une préparation très défectueuse. Et quant aux figures qui sont données, sans transition, de prétendus myoclastes déjà formés (*Ibid.* fig. 2 et 5), elles représentent en réalité des cellules adipeuses, parfois disloquées d'une façon tout artificielle (*Ibid.* fig. 3 et 4). Le défaut, excusable, de technique est aussi manifeste que l'erreur d'interprétation est regrettable. Je crois superflu d'insister.

Au reste, comme on l'a vu, la dégénérescence visible des noyaux musculaires commence avant même qu'ils ne soient complètement libérés. Bien loin de pouvoir continuer à vivre comme éléments indépendants, ils sont dès ce moment frappés de mort ; leur appareil chromatique se condense de plus en

plus en une masse compacte, sans structure, plongée au centre du suc nucléaire. Faut-il voir là un début de digestion humorale ? Je ne le crois pas. L'allure est tout à fait celle d'un phénomène de plasmolyse. Et, si l'on songe que le noyau qui était vivant et normal au sein de son sarcoplasme, en est brutalement séparé par l'invasion des leucocytes, et amené par là à plonger dans le liquide cœlomique, qui vient se mélanger au coagulum sarcoplasmique, il semble y avoir, dans ce simple changement physique de milieu, une raison possible suffisante aux modifications constatées. J'ai décrit antérieurement chez les Fourmis (**1902**), dans les cellules adipeuses envahies par des phagocytes, des phénomènes nucléaires tout analogues, et suggéré pour eux la même interprétation.

Une fois que les leucocytes ont commencé à pénétrer dans les muscles, ils cheminent dans le sarcoplasme, et on peut ainsi les rencontrer, insinués sous le sarcolemme, jusqu'à une certaine distance des points effectivement perforés. Bientôt en outre ils s'avancent plus profondément, entre les colonnes fibrillaires, en empruntant le trajet des nappes sarcoplasmiques interposées, qui offrent sans doute moins de résistance à la poussée de leurs pseudopodes. Ainsi la figure IX représente une fibre musculaire coupée presque transversalement, à un niveau où le sarcolemme est encore intact ; mais, venus de points d'effraction voisins, de nombreux leucocytes sont insinués dans la fibre. L'orientation un peu oblique de la coupe permet de deviner la striation transversale encore bien conservée. La figure I représente un cas analogue où la coupe, exactement transversale, montre la permanence des champs de Cohnheim (schématisés), c'est-à-dire la permanence de la structure fibrillaire. Le sarcolemme encore presque intact se continue d'un côté avec le tendon d'insertion du muscle ; de l'autre côté il est rompu par la pénétration des leucocytes, au voisinage d'un noyau musculaire dont la chromatolyse commence.

Ces deux derniers exemples montrent l'un et l'autre comment les leucocytes peuvent s'insinuer dans la profondeur de la fibre,

après avoir perforé le sarcolemme à un niveau quelconque de sa surface. Mais il y a en outre un processus au moins aussi précoce, et qui paraît jouer un rôle capital dans la dislocation du myoplasme strié. La figure 2 en montre le début. Elle représente la région où deux muscles de deux segments successifs viennent s'affronter bout à bout par leurs insertions sur le tendon commun qui les relie à la peau (1). Et l'on voit, alors

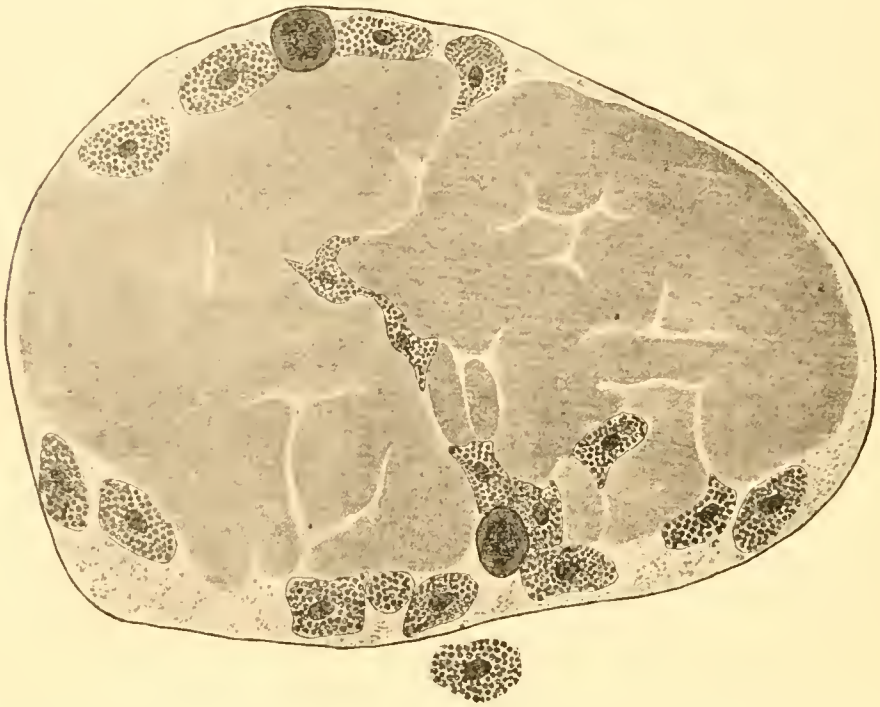

Fig. IX. Muscle coupé transversalement, montrant l'immigration profonde des leucocytes, par cheminement dans le sarcoplasme. 7 heures. × 480.

que les muscles sont encore absolument normaux, cette région apparaître comme un lieu de pénétration particulièrement facile, où s'insinuent de nombreux leucocytes. A partir de là ils se faufilent entre les colonnes fibrillaires, qui se laissent à peine écarter, et obligent, par leur résistance, les leucocytes à se laminer entre elles. Parfois, dans la partie profonde d'un muscle encore intact, ou dont l'attaque superficielle est à peine commencée, on rencontre ainsi un leucocyte allongé et aplati dans une sorte de fissure. Bien évidemment, c'est par une extrémité, au niveau d'une insersion tendineuse, qu'il a pénétré.

(1) Le détail de cette insertiou tendineuse sera étudié dans un chapitre suivant.

Là où un premier leucocyte s'est frayé passage, souvent un suivant profite de la brèche ; ainsi l'on en peut voir deux s'insinuer à la suite immédiate l'un de l'autre, où jalonner à quelque distance la même fissure (fig. x).

Peu à peu, l'affluence des leucocytes au niveau du tendon arrive à disloquer les insertions des fibrilles. Chaque colonne fibrillaire, ainsi libérée à son extrémité, se rétracte sur elle-même, et prend en s'écartant plus ou moins de ses voisines un aspect légèrement sinueux, en même temps que des clivages longitudinaux commencent à disjoindre par paquets les fibrilles qui la constituent (fig. 3). C'est à partir de ce moment surtout, que les leucocytes insinués plus avant peuvent en quelque sorte se mettre à leur aise, et que peut se produire plus

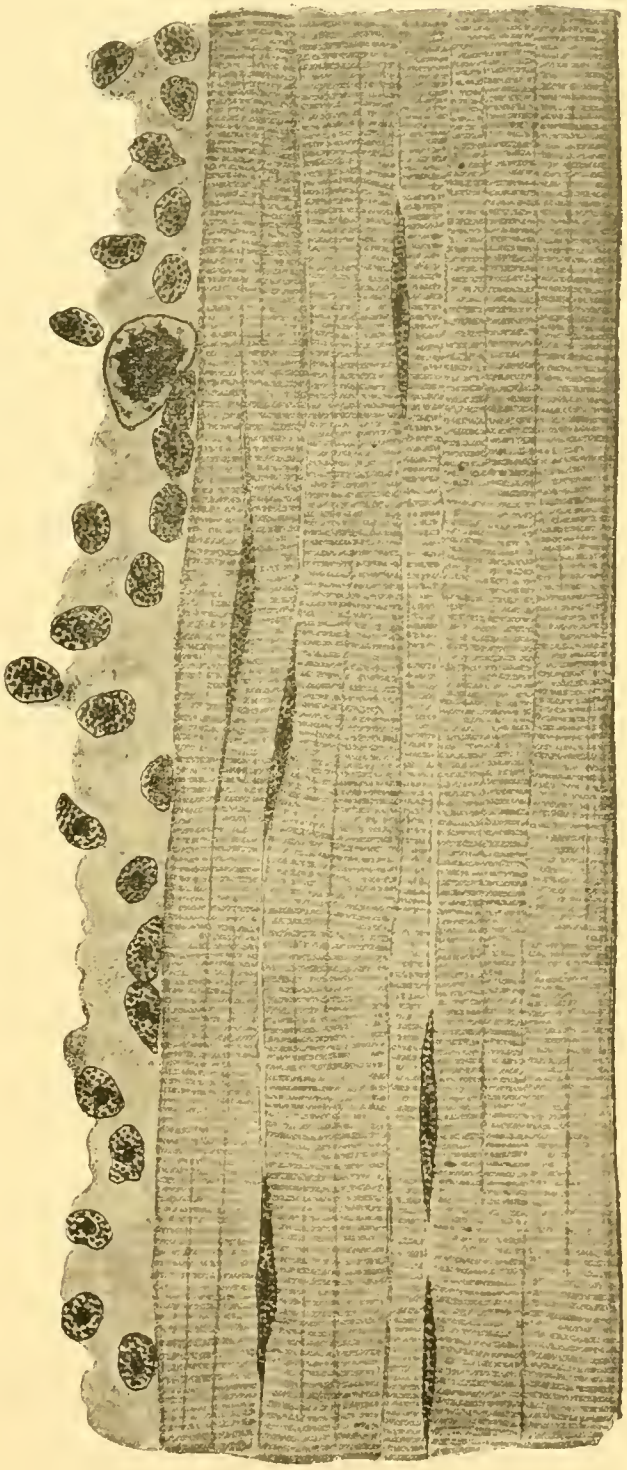

Fig. X. Leucocytes laminés entre des colonnes contractiles. Le muscle est intact du côté de sa surface extérieure, le sarcolemme a au contraire disparu du côté qui regarde la cavité générale. 7 heures. × 320.

aisément l'envahissement du muscle à tous les niveaux. L'amœboïsme des leucocytes est clairement indiqué par leurs aspects polymorphes, par leurs pseudopodes qui se moulent sur la substance striée, et dont les granules bleuâtres ponctuent les moindres linéaments.

Une remarque doit ici être faite. A partir du moment où la dislocation du muscle est ainsi assez avancée, la représentation rigoureuse des préparations par des figures planes devient impossible. Pour se faire une idée nette des processus, il ne faut pas avoir de coupes trop minces ; et, si on leur donne seulement une épaisseur de 6 à 8 μ, qui n'a pourtant rien d'exagéré, les aspects des coupes optiques successives, obtenues en sondant la préparation grâce à la vis micrométrique, sont déjà assez variés. Et c'est leur synthèse dans l'espace dont il faudrait pouvoir donner l'impression, pour faire comprendre la complexité de ces volumes qui s'intriquent, de ces surfaces qui se moulent les unes sur les autres; alors qu'une figure plane ne semble toujours représenter qu'une tranche d'épaisseur infime, ou une juxtaposition de contours apparents. J'ai essayé dans mes figures de donner la projection des détails les plus importants d'une coupe, la superposition des teintes indiquant d'une manière conventionnelle les projections de deux plans voisins différents. Je n'ai pas besoin de dire combien mes dessins sont inférieurs à la réalité.

Interprétée à l'aide de cette remarque, la figure 3 montre les leucocytes insinués entre les colonnes contractiles, ou se glissant en nappe à leur surface ; les colonnes elles-mêmes ne sont pas encore disloquées dans leur longueur. Mais par ci par là on peut voir des leucocytes insinuant des pseudopodes aigus entre deux disques épais (fig. 4). Mercier a donné une figure analogue ; c'est le début d'une nouvelle étape qui va aboutir à la dislocation définitive du muscle en sarcolytes, et à l'englobement phagocytaire proprement dit.

Avant d'en arriver à ce phénomène, qui a été le plus souvent étudié, il convient d'examiner encore un petit point de détail.

Nous avons vu la dislocation mécanique à laquelle est soumis le sarcoplasme dès la première arrivée des leucocytes ; mais comment disparaît le sarcoplasme ? La question n'est pas aisée à résoudre, en raison même de la fragilité de cette substance fluide, dont la fixation à l'état normal est déjà délicate, et qui s'est maintenant transformée en un coagulum indistinct. Je ne crois pas cependant qu'il faille penser à une dissolution humorale dans le sang ; je crois, au contraire, que l'on peut trouver ici un premier exemple de la résorption phagocytaire, qui nous apparaîtra, par la suite de ce mémoire, comme le processus le plus général de l'atrophie chez les Insectes qui nous occupent. On remarque en effet, à ce moment où s'est déjà produite l'immigration intense des leucocytes dans les muscles, mais où la dislocation fibrillaire n'a pas encore commencé, qu'un assez grand nombre des globules blancs immigrés présentent, outre les petites granulations bleuâtres caractéristiques, des inclusions plus volumineuses et prenant simplement l'éosine sans conserver la laque de fer (fig. 1, 2 et 6). Du moment que ces inclusions roses font défaut dans les leucocytes encore libres dans le sang (fig. 5) on est, semble-t-il, en droit de conclure qu'elles manifestent le résultat d'une acquisition nouvelle, qu'elles représentent en particulier du sarcoplasme englobé. La figure 7 montre d'une manière analogue, un leucocyte interposé sur le trajet d'une ligne disloquée qui représente un sarcolemme soulevé ; les deux inclusions roses de ce leucocyte paraissent pouvoir être interprétées avec vraisemblance comme des morceaux de ce sarcolemme phagocyté.

Dislocation du myoplasme et englobement des sarcolytes.

Les phénomènes de phagocytose sont autrement typiques dans la résorption du myoplasme strié. Alors que ce dernier avait conservé, dans les stades examinés jusqu'ici, sa structure absolument normale, à partir du moment où sa dislocation

est assez avancée, il manifeste au contraire deux modifications principales. L'une se traduit par une affinité plus grande pour l'éosine. Ce contraste apparaît bien en particulier sur la figure 8, qui montre en coupe transversale les muscles dilatateurs du pharynx, dont les uns persistent tout à fait normaux, avec leurs champs de Cohnheim d'une parfaite netteté, tandis que les autres sont déjà à un stade avancé de dislocation, et commencent à abandonner aux phagocytes quelques petits fragments de leur substance (fig. 9).

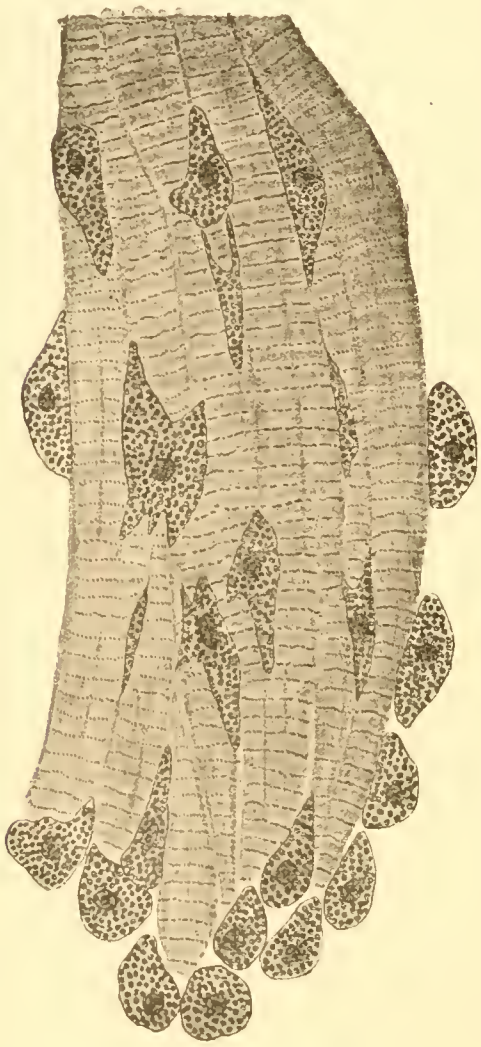

Fig. XI. Début de la dislocation des colonnes contractiles. 10 heures. × 480.

Les coupes longitudinales montrent souvent à ce stade un clivage de plus en plus accusé entre les petits paquets de fibrilles. En outre la striation transversale devient moins nette. Comme l'a bien indiqué Mercier, ce sont les disques minces Z qui persistent le mieux, conservant électivement la laque de fer dans les préparations dont la différenciation est cependant poussée assez loin. Les disques épais Q sont au contraire beaucoup moins apparents.

Il n'y a pas lieu d'être surpris de cette persistance particulière des disques Z ; ces cloisons transversales, qui intéressent aussi bien le sarcoplasme que les fibrilles, constituent en effet un des éléments fondamentaux de l'architecture du muscle ; les disques anisotropes Q, au contraire, paraissent en rapport avec la contraction fonctionnelle ; on comprend qu'ils s'oblitèrent

dans un muscle libéré de ses insertions, et disloqué par de multiples fissures. Le muscle est alors frappé de mort ; et c'est sans doute à cette mort qu'il faut attribuer l'affinité plus grande pour l'éosine. Ni l'effacement des disques Q, ni cette colorabilité plus grande ne me paraissent devoir être interprétés comme l'indice d'un début de digestion humorale.

Bornons-nous d'abord à décrire les actions mécaniques des phagocytes. L'immigration d'un nombre croissant de leucocytes jusque dans la profondeur du muscle le désagrège de plus en plus ; et il n'y a tout d'abord que dislocation, sans phagocytose proprement dite du myoplasme. Les leucocytes se présentent insinués de la façon la plus irrégulière entre les fragments du muscle ; mais ils ne contiennent encore d'autres inclusions que leurs granules bleuâtres caractéristiques et ces petites boules roses, que nous avons interprétées comme du sarcoplasme ou du sarcolemme (fig. XI ; fig. 20 de MERCIER).

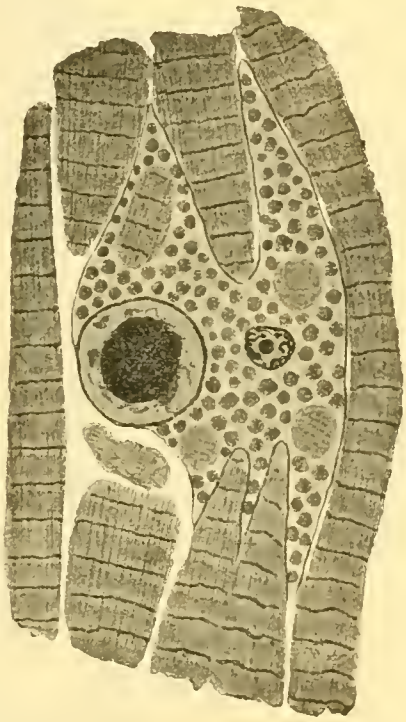

FIG. XII. Englobement des premiers sarcolytes et des noyaux pycnotiques. 10 heures. × 900.

Par les progrès de la dislocation, les sarcolytes commencent au moins en certains points, à être amenés à des tailles assez réduites pour pouvoir être englobés par les leucocytes. Et la phagocytose proprement dite commence, dans un muscle qui présente encore, par longues et larges plages, des régions non désagrégées (fig. 10). On voit les leucocytes, avec leurs pseudopodes grêles insinués dans les fissures du myoplasme, ou coiffant largement l'extrémité d'un volumineux paquet de fibrilles. On peut en quelque sorte assister à toutes les phases de l'englobement des sarcolytes et des noyaux musculaires en chromatolyse (fig. 11 et fig. XII).

De plus en plus la dislocation se généralise, et les phagocytes englobent de plus nombreux fragments ; ils atteignent ainsi des volumes considérables, en même temps qu'ils changent de forme et d'aspect (fig. 12). Tandis qu'ils étaient irréguliers, laciniés, pendant leur activité de pénétration, d'effraction dans un organe résistant, ils s'arrondissent maintenant, prenant ainsi une forme d'équilibre qui correspond à une sorte de repos quand ils sont gorgés; ils méritent dès à présent le nom de *sphères de granules*. La comparaison des figures 10 et 13 fera bien comprendre cette différence d'aspect, entre deux stades chronologiquement très voisins. La figure XIII représente une étape encore plus achevée.

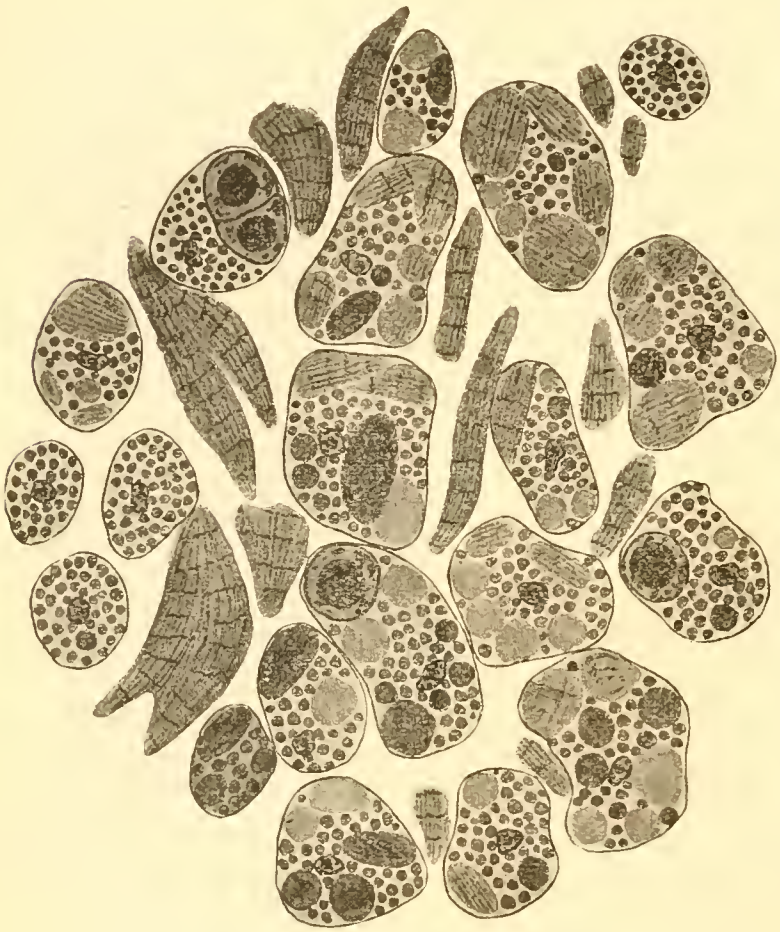

FIG. XIII. Résolution avancée d'un muscle en amas de sphères de granules ; quelques sarcolytes sont encore libres. 10 heures. × 700.

Je pense avoir suffisamment montré que la dislocation du muscle est le fait des phagocytes, et qu'il n'y a nullement fragmentation spontanée de cet organe lui-même en sarcolytes, comme l'a voulu admettre BERLESE. C'est d'ailleurs seulement à des stades relativement assez avancés que l'on peut songer à parler de sarcolytes libres. On voit en effet (fig. 12, 13 et XIII),

encore flottants entre les phagocytes bourrés qui s'arrondissent, des fragments de matière contractile du même ordre de grandeur que ceux déjà englobés. Mais, en se reportant aux stades antérieurement figurés, il est bien facile de comprendre de quoi il s'agit. Au début, c'est le muscle normal qui forme la grande masse intacte, où les globules du sang sont sporadiquement insinués ; pendant que l'immigration des leucocytes et la dislocation progressent, les morceaux encore cohérents deviennent de moins en moins grands, dans la mesure même où de plus nombreux fragments en sont soustraits ; il arrive forcément un moment où ces restes non englobés deviennent minimes. Mais si l'on réfléchit qu'un phagocyte ne peut pas arracher un sarcolyte sans déterminer en même temps, un autre fragment complémentaire qu'il laisse en dehors de lui, on se convaincra aisément qu'il ne peut être question d'une désintégration spontanée du muscle (1). Au reste ces fragments encore libres ne le restent pas longtemps. Car, à la périphérie de l'amas hétérogène, qui garde encore plus ou moins les contours généraux du muscle histolysé, arrivent de nouveaux leucocytes à jeûn, qui les engloberont à leur tour.

Il est assez remarquable que ces derniers débris, intriqués avec les sphères de granules, restent tout d'abord agglomérés sur l'emplacement du muscle disparu. Il faut sans doute en conclure que les pulsations du cœur sont déjà assez peu actives et le liquide cavitaire à peu près stagnant. Si à la longue les phagocytes bourrés se séparent et se dispersent de cette réunion chimiotactique, c'est grâce à leurs mouvements amœboïdes propres. On ne pourrait guère prendre notion de ce fait sur les figure des préparations dont nous nous occupons en ce moment, où les sphères de granules se présentent avec un contour arrondi, et paraissent encombrées par leurs inclusions. Mais nous en verrons ultérieurement d'autres preuves certaines (immigration dans les glandes salivaires, les muscles, l'hypoderme, etc.).

(1) On m'excusera d'insister sur des considérations aussi élémentaires ; dans cette question si controversée, la preuve ne commence, semble-t-il, à suffire, que lorsqu'elle surabonde.

Cet éparpillement des sphères de granules ne s'achève qu'après l'englobement des derniers fragments musculaires. On peut donc dire qu'il n'y a pas de mise en circulation de sarcolytes libres dans le liquide de la cavité générale : on ne les rencontre que dans l'amas de dégénérescence occupant la place topographique d'un muscle. Si divers auteurs ont cru les voir répandus dans tout le corps, cela me paraît tenir à une erreur d'interprétation ou à un défaut de technique, sur lesquels j'ai déjà appelé l'attention (**1904**).

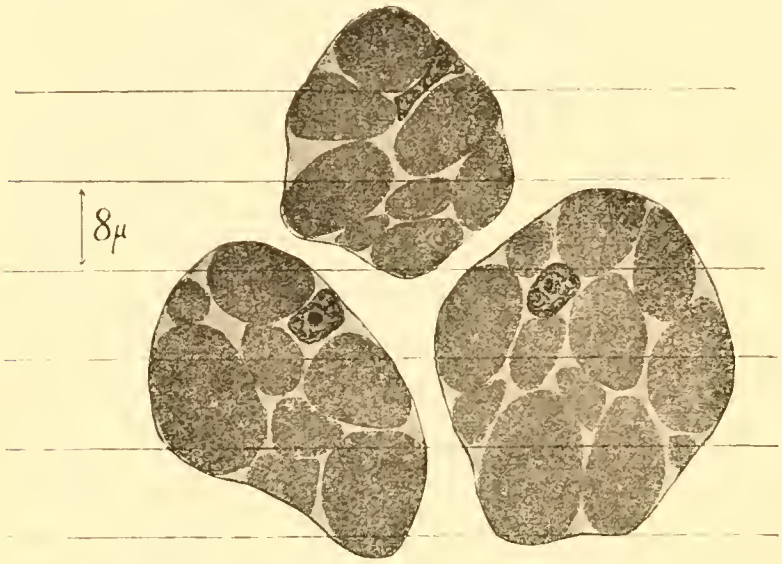

Fig. XIV. Sphères de granules supposées débitées en tranches de 8 μ d'épaisseur.

Que l'on songe en effet à la taille considérable (jusqu'à 40 μ) atteinte par un phagocyte leucocytaire, lorsque, bourré de volumineux sarcolytes, il est devenu une sphère de granules. Si l'on a débité une pupe en coupes de 8 μ d'épaisseur (fig. XIV), chaque sphère de granules se trouvera distribuée en quatre ou cinq tranches, dont, le plus souvent, une seule, ou tout au plus deux, contiendront une partie du noyau. Trois ou quatre tranches seront au contraire dépourvues de noyau leucocytaire ; et, si l'on ne prend pas garde à la pellicule protoplasmique qui les limite (Ganin a été le premier à commettre cette erreur), on pourra croire à l'existence de sarcolytes libres ou d'amas de sarcolytes non englobés par un leucocyte (c'est encore ce qu'a plusieurs fois figuré Berlese).

Il faut ajouter que le noyau leucocytaire est fréquemment rejeté par de volumineuses inclusions dans une situation excen-

trique ; de sorte que ce ne sont pas nécessairement les plus petites tranches, les calottes polaires par exemple, d'une sphère de granules, mais souvent aussi de larges sections diamétrales, qui apparaîtront dans les coupes comme dépourvues de noyau. En outre, le noyau leucocytaire, avec son réseau chromatique pauvre, souvent laminé entre des inclusions très colorées, ou se projetant sur l'une d'elles, peut passer inaperçu dans une coupe où il se trouve, si l'on ne fait pas une recherche très scrupuleuse. Enfin le rasoir peut souvent causer des ruptures et entraîner des sarcolytes en dehors des éléments qui les contenaient normalement. Toutes ces erreurs ont certainement été faites, et je tiens à les signaler, parce que je me suis trouvé moi-même aux prises avec les mêmes difficultés.

On verra souvent, dans mes figures, des tranches de phagocytes représentées sans noyau. Mais toutes les fois qu'il m'a été possible de repérer exactement les tranches successives d'une même sphère de granules, j'ai toujours vérifié dans la série des coupes l'existence du noyau leucocytaire. Il existe d'ailleurs un moyen bien simple de se rendre compte de toutes les causes possibles d'erreur, et de les éviter en même temps : c'est le procédé des *frottis*. Une ouverture est pratiquée, aussi délicatement que possible, sans écrasement, dans les téguments d'une pupe ; le liquide cavitaire qui s'écoule est rapidement étalé en couche mince sur une lamelle couvre-objet, et celle-ci immédiatement retournée flottante sur le fixateur. Tous les éléments du sang sont alors conservés entiers, et généralement distribués côte à côte en une seule épaisseur. Ces préparations, colorées suivant les procédés usuels, sont particulièrement instructives pour l'étude des sphères de granules. Suivant l'âge de la pupe, on peut y trouver plus ou moins de leucocytes à jeûn (fig. III), puis un nombre croissant de phagocytes gorgés de débris divers (fig. II) ; enfin même de volumineuses cellules grasses devenues flottantes (fig. I). Mais jamais on ne voit de sarcolytes libres dans le sang ; ce qui prouve bien qu'ils ne sont point charriés tels quels loin du point même où ils se forment par

dislocation du muscle ; qu'ils ne sont mis en circulation qu'après avoir été englobés.

Ce que les frottis démontrent aussi avec la plus complète évidence, c'est que, dans chaque sphère de granules, il y a un noyau leucocytaire, qui marque la personnalité de cet élément, et le fait toujours reconnaître pour un globule du sang ayant fonctionné comme phagocyte. Jamais on ne rencontre d'amas de sarcolytes sans un tel noyau ; ce qui achève d'établir, s'il en était encore besoin, qu'il n'y a pas, chez les Mouches, d'autre processus d'atrophie musculaire que la résorption par ces phagocytes du sang.

Tout le reste, dans la sphère de granules, est essentiellement contingent, variable de l'une à l'autre : nombre, forme, taille, agencement mutuel des inclusions ; le polymorphisme est extrême, au point de vue de la ligne du dessin, aussi bien que des couleurs dans une même préparation. L'une des oppositions les plus manifestes est, en particulier, celle qui existe entre les inclusions sarcolytiques et les anciens noyaux musculaires, arrivés au terme de la pycnose, et représentés par une boule chromatique opaque, entourée d'une auréole claire, que limite la membrane nucléaire persistante. Mais ce n'est évidemment qu'un hasard de rencontre qui a fait absorber par tel phagocyte un noyau musculaire, tandis que tel autre n'a englobé que des fragments de myoplasme. Il n'y a aucune utilité à distinguer par des noms spéciaux, comme l'a voulu faire Berlese (« caryolytes » et « sarcolytocytes »), deux aspects différents que peuvent présenter des éléments morphologiquement identiques, et dont l'évolution ultérieure est semblable.

Digestion intracellulaire des sarcolytes.

Un dernier point nous reste à examiner ici : quelle est l'action des leucocytes sur les fragments musculaires qu'ils englobent ? Berlese, qui, tout en croyant à une désintégration antérieure

et spontanée du muscle, n'a pu nier cet englobement, le réduit en quelque sorte à un processus mécanique, assurant le charriage ultérieur des sarcolytes et leur dissémination dans le corps. Il nie au contraire toute action digestive des leucocytes, et s'élève contre l'application à ce phénomène du terme de phagocytose, qui ne peut s'appliquer selon lui qu'à un englobement effectivement suivi de digestion intracellulaire.

Je ferai tout d'abord remarquer, au point de vue de la terminologie pure, que c'est peut-être là un purisme exagéré ; car Metchnikoff, créateur du mot de phagocytose aussi bien que premier observateur du fait, a précisément montré toutes les modalités diverses que peut présenter ce processus ; les cas sont fréquents, d'englobements phagocytaires non suivis de digestion.

Mais ne nous arrêtons point à cette querelle de mots. Car les faits sont ici autrement clairs et démonstratifs. L'action mécanique des leucocytes est manifeste, non seulement dans la dislocation du myoplasme, mais encore dans la déformation de ses fragments. On peut voir, par exemple dans la figure 13, des paquets assez volumineux de fibrilles fortement contournés, sous l'action évidente des leucocytes qui les environnent. Après l'englobement, on voit souvent aussi un fragment oblong de myoplasme prendre à l'intérieur du phagocyte une forme arquée (fig. 14). Et il n'y a en cela rien qui doive particulièrement nous surprendre ; car si cette déformation nécessite un effort et développe de la part des fibrilles une résistance élastique, la tension superficielle d'un petit élément comme le phagocyte est facilement assez grande pour l'équilibrer. C'est sans doute à la même influence qu'il faut attribuer ce fait que les sarcolytes englobés présentent toujours des angles mousses.

Mais là ne se borne pas l'action des phagocytes. Et la technique qui nous a permis de repérer si aisément l'infiltration des leucocytes dans les muscles intacts, nous permettra tout aussi bien de déceler, après l'englobement, des transformations indiscutables des sarcolytes.

Comme nous l'avons vu, le muscle dont la dislocation est déjà avancée présente un myoplasme assez éosinophile, et la striation est surtout marquée, dans les préparations fortement différenciées, par les lignes serrées de points noirs, correspondant aux disques minces. Grands et petits, tous les fragments du muscle ont la même structure et le même aspect ; bien manifestement ils sont tous à un état identique (fig. 10 à 13) avant d'être englobés par les phagocytes. Il n'y a donc rien qui permette de croire à un début de dissolution humorale ; processus qui, s'il existait réellement, devrait se manifester plus particulièrement sur les fragments les plus petits. Au reste, Berlese qui a admis cette digestion préalable, l'impute aux sucs digestifs intestinaux qui seraient extravasés dans la cavité générale. J'ai déjà montré ailleurs (**1902**) comment cette hypothèse est inconciliable avec ce fait bien connu que tous les muscles ne sont point atteints par l'atrophie, et que ceux mêmes qui disparaissent ne sont résorbés que successivement, d'avant en arrière. Nous verrons en outre, à propos du tube digestif, que l'hypothèse de Berlese est sans aucun fondement.

C'est sous ce même état caractéristique, rose, fibrillaire et strié, que les sarcolytes sont englobés. On s'en rend compte d'une manière indiscutable en voyant dans les préparations des phagocytes en quelque sorte saisis sur le fait de cet englobement (fig. 10, 11) ; et aussi en constatant, dans les muscles dont la résorption est encore assez près de son début, que tous les sarcolytes inclus se présentent uniformément sous ce même aspect (fig. 12).

Quand on examine des muscles dont l'atrophie est de plus en plus avancée, en même temps que la proportion des phagocytes bourrés augmente, et que l'on se trouve par conséquent en présence d'inclusions dont certaines tout au moins ont été ingérées depuis un temps de plus en plus long, on voit l'uniformité primitive faire place à un polymorphisme très net. Et comme les apparences diverses des inclusions peuvent se sérier

sans lacunes à partir de l'aspect si reconnaissable du myoplasme jusqu'à l'aspect le plus différent, on est en droit d'interpréter cette gradation comme une succession chronologique : c'est le langage que j'emploierai.

Au point de vue de la forme, les sarcolytes irréguliers à angles mousses s'arrondissent de plus en plus, en même temps que la fibrillation et la striation s'oblitèrent et font place à un aspect réfringent de plus en plus homogène. Au point de vue de la couleur, la teinte rose fait place progressivement à une teinte rose sale, lie de vin, et enfin gris bleuté, les points noirs alignés, derniers vestiges des disques Z persistant encore parfois après l'apparition de cette teinte bleue, ainsi que Mercier l'a déjà noté (fig. 14, 15).

Au moment où l'englobement phagocytaire est à son paroxysme (fig. 13, 14), on peut remarquer que ce sont les plus petites inclusions qui sont bleutées. C'est qu'en effet les premiers fragments englobés ont été de tout petits sarcolytes, arrachés à de larges morceaux encore cohérents. C'est seulement en dernière instance que les phagocytes englobent des sarcolytes plus volumineux. Et pendant toute cette période les phagocytes ont encore, avec une densité assez grande, leur protoplasme bourré de ces granules caractéristiques qu'ils possédaient dès le début, et qui ont précisément cette même teinte gris bleuté à laquelle aboutissent les sarcolytes.

Plus on considère des stades avancés, plus la proportion des sarcolytes devenus homogènes et bleutés est considérable ; tandis qu'en dehors des phagocytes, les fragments musculaires libres, si minimes soient-ils, conservent toujours leur aspect primitif, comme des témoins inaltérés. Lorsque la résorption est terminée, et que les sphères de granules se sont disséminées dans la cavité générale, les gros sarcolytes englobés en dernier lieu ont eux-mêmes achevé de subir la transformation ; et dans cet intervalle les petites granulations primitives ont progressivement disparu (fig. 16).

D'autres procédés de coloration donnent des résultats con-

cordants. Sans insister sur le détail, je noterai l'affinité particulière des sarcolytes devenus homogènes pour l'aurantia. Ce colorant est particulièrement précieux pour repérer, pendant toute la nymphose, les anciens sarcolytes des sphères de granules.

Les aspects colorés des préparations fournissent donc la preuve indiscutable que les sarcolytes, encore striés et fibrillaires au moment de leur englobement, subissent à l'intérieur des phagocytes une série de transformations les amenant à l'état de granules réfringents homogènes. Il semble tout naturel d'interpréter ces modifications comme les premières étapes d'une digestion intracellulaire. Berlese lui-même n'exprime-t-il pas, à plusieurs reprises, l'opinion que l'électivité d'une substance albuminoïde pour la laque de fer est l'indice certain qu'elle est peptonisée ?

Si dans une préparation de sang à l'état frais, on ajoute une goutte de rouge neutre à 1%, on voit, dans les sphères de granules, les sarcolytes prendre une teinte rouge brique. Cette teinte correspond, ainsi que l'a montré Metchnikoff (**1901**) à une réaction acide extrêmement faible du milieu où se produit la digestion intracellulaire ; et ce fait doit être rapproché de celui qu'on observe dans la digestion des hématies par les cellules intestinales des Planaires, ou dans la digestion des bactéries par les Amibes.

Si les premières modifications produites par les sarcolytes englobés sont rapides, leur digestion complète est, au contraire, lente à s'achever. Pendant presque toute la durée de la nymphose, on retrouve les sphères de granules, véhiculant en tous les points du corps leurs inclusions caractéristiques, s'insinuant avec elles dans tous les tissus. C'est aux pupes âgées qu'il faut s'adresser pour trouver les dernières étapes du processus. Les inclusions sarcolytiques diminuent de taille et disparaissent peu à peu ; en même temps le protoplasme du phagocyte se charge de gouttelettes grasses ; cette graisse, qui représente sans doute un des produits de la digestion, est ensuite résorbée

à son tour (fig. 100 et 101). Nous reviendrons sur ce point à propos de l'histogénèse du tissu adipeux imaginal.

Les anciens noyaux musculaires constituent, comme on le pense, des éléments d'une digestion particulièrement difficile. Aussi persistent-ils longtemps sous cette forme de grosses boules chromatiques dont nous avons parlé. Parfois un même phagocyte peut avoir englobé deux de ces noyaux (fig. 18, 19, fig. XIII) ; les deux inclusions arrivant au contact se dépriment l'une l'autre, et les membranes accolées semblent figurer une cloison plane séparant dans un ovoïde deux grosses boules chromatiques. Parfois même, dans un muscle disloqué, deux noyaux tout voisins s'accolent ainsi (fig. 17) avant d'être englobés. Exceptionnellement le nombre des noyaux inclus dans un phagocyte peut être encore plus élevé (fig. XV). C'est ainsi qu'il faut interpréter les aspects où BERLESE a voulu voir une division directe, début d'une prolifération conduisant à l'histogénèse imaginale. Je crois inutile de m'attarder ici sur ce sujet. Les anciens noyaux musculaires, à l'égal des sarcolytes, ne représentent que des éléments morts, dont la désagrégation s'achève lentement, à l'intérieur des phagocytes. Ils ne ressuscitent jamais ; et les tissus imaginaux ont une tout autre origine.

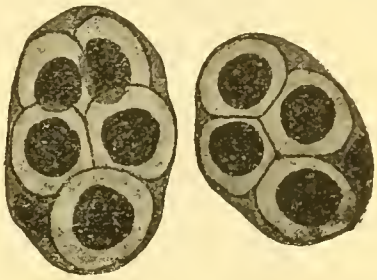

FIG. XV. Sphères de granules ayant englobé quatre et cinq noyaux musculaires. Frottis. × 700.

TUBE DIGESTIF

Le tube digestif des larves de Mouches comprend, comme chez la généralité des Insectes, trois segments successifs, distincts par leur anatomie, aussi bien que par leur origine embryonnaire, et qualifiés, d'après la terminologie classique, d'intestins antérieur, moyen et postérieur. D'un bout à l'autre la structure histologique est comparable à elle-même : manchon épithélial

enveloppé, comme d'un clissage, par un réseau de muscles striés.

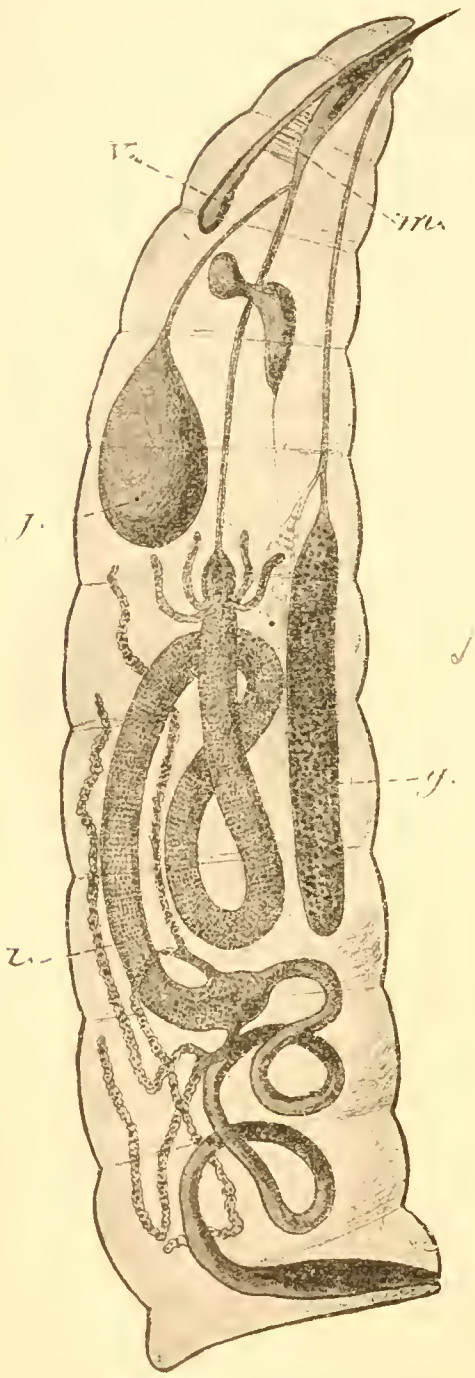

Fig. XVI. Ensemble du tube digestif de l'Asticot (demi-schématique) ; *g*, glande salivaire; *i*, intestin moyen ; *j*, jabot ; *m*, muscles dilatateurs du pharynx ; *v*, vésicule céphalique invaginée. × 10.

L'intestin antérieur ou stomodéum est constitué par un pharynx invaginé, logeant l'armature buccale, et d'où font saillie à l'extérieur les pointes des vigoureux crochets mandibulaires; puis par un tube œsophagien allant directement à l'intestin moyen. En outre, un peu en avant du point où l'œsophage traverse le collier nerveux, se détache de lui du côté dorsal un tube étroit (fig. XVI), pédicule du jabot qui se dilate ensuite en une volumineuse ampoule, réservoir alimentaire qui transparait, à l'état de réplétion, à travers les téguments. Malgré le nom de « jabot suceur » souvent donné à cet organe, je ne crois pas que l'on puisse lui attribuer véritablement un rôle dans la succion de la sanie liquide dont se nourrit l'Asticot ; car il ne possède comme musculature qu'un réseau intrinsèque, extérieur à sa couche épithéliale (fig. XVII), et dont le rôle ne peut être par conséquent que de contracter l'ampoule, et de chasser son contenu par le goulot. La succion doit être produite par les muscles dilatateurs de l'œsophage qui, dans la région tout à fait anté-

rieure de ce conduit, s'insèrent d'une part sur lui-même et d'autre part, dorsalement, sur l'hypoderme céphalique. La succion est en somme une déglutition pharyngo-œsophagienne et le jabot se laisse passivement distendre par le liquide qu'il reçoit. Peut-être les mouvements péristaltiques de l'ensemble du corps de l'Asticot aident-ils à ce mécanisme. La contraction propre du jabot chasse au contraire son contenu vers le tronçon postérieur de l'œsophage et vers l'intestin moyen.



Fig. XVII. Paroi du jabot larvaire : *A*, à l'état de réplétion complète ; *B*, à l'état de demi-vacuité × 320.

Au point de jonction de ces deux organes, l'œsophage s'emboutit, par réflexion de son épithélium sur lui-même, et donne ainsi naissance à un repli valvulaire qui pend dans la portion initiale de l'intestin moyen, appelée le proventricule. Peu après débouchent quatre diverticules aveugles, que l'on peut considérer, d'après leur structure, comme de simples évaginations en doigts de gant de l'intestin moyen ; puis vient le ventricule chylifique proprement dit, large tube cylindrique, à cellules épithéliales volumineuses, qui décrit dans le corps plusieurs circonvolutions.

Les cellules épithéliales de cet intestin moyen présentent une particularité assez remarquable. Je n'y ai jamais observé aucun processus cytologique de sécrétion, analogue à ceux que l'on a si souvent décrits dans les épithéliums intestinaux les plus divers : jamais la moindre inclusion qui puisse être interprétée comme un grain de proferment. Les cellules sont au contraire bourrées, avec une abondance extrême, de globules de

graisse, généralement alignés en direction normale à la surface, et ne laissant entre eux que de fines trabécules protoplasmiques, de même direction (fig. 21).

Cette disposition paraît nettement indiquer une grande activité absorbante de ces cellules ; les graisses qui les traversent, cheminant en direction normale, depuis la lumière intestinale jusqu'à la basale, y apparaissent ainsi sous forme figurée. Les albuminoïdes y passent au contraire sous une forme liquide, que les fixateurs ne peuvent déceler.

Ce contraste, entre une absorption si active et l'absence de sécrétion manifeste, conduit à penser que l'épithélium intestinal des Asticots ne remplit que l'une des deux fonctions de digestion proprement dite et d'absorption, ordinairement cumulées par les cellules de tout épithélium digestif, et en particulier par celles du ventricule chylifique chez la généralité des Insectes. A qui serait alors dévolue la digestion proprement dite ? car on doit remarquer l'absence de glandes annexes déversant leur sécrétion dans le tube intestinal. La réponse paraît être fournie par l'examen du contenu du jabot. La bouillie alimentaire qui le distend est un véritable magma de bactéries diverses ; ce qui n'a rien de surprenant, si l'on songe aux cadavres en décomposition qui constituent l'habitat ordinaire et la nourriture normale des Asticots. Au moment où elle est ingérée, cette nourriture est déjà presque complètement fluide ; on reconnaît cependant ça et là des débris musculaires encore figurés (fig. 97). Brassés dans le jabot avec les bactéries de la putréfaction, on conçoit que ces aliments soient digérés et liquéfiés par elles ; et ce que la contraction du jabot envoie dans l'intestin est le fluide résultant de cette digestion, avec tous les microbes qu'il charrie. Les cellules épithéliales n'ont qu'à absorber, en profitant de la liquéfaction microbienne. Peut-être faut-il voir, dans ce rôle des bactéries, l'explication de la croissance si extraordinairement rapide des larves de Muscides ; en peu de jours elles atteignent toute leur taille, réalisant ainsi une assimilation organique d'une intensité telle, que nous ne connaissons

guère d'exemple comparable, en dehors du monde des microbes.

Je me hâte d'ajouter que je n'ai point étudié les Asticots en physiologiste, et que je ne fais que proposer l'interprétation à laquelle m'ont conduit les faits anatomiques. D'ailleurs cette interprétation se concilie au mieux avec les conclusions d'un travail récent de Guyénot (**1907**). Cet auteur a en effet constaté que les extraits physiologiques préparés soit avec les larves broyées *in toto*, soit avec les glandes salivaires ou gastriques isolées, sont dépourvus de toute propriété digestive. Il en a conclu également que les Asticots ne font que profiter d'une liquéfaction produite en dehors d'eux par des microbes, qu'ils contribuent seulement à disséminer plus activement dans la substance en putréfaction.

Fig. XVIII. Coupe transversale de l'intestin postérieur ; *g*, globules de graisse ; *m*, musculature intra-épithéliale. Pupe blanche × 320.

Fig. XIX. Coupe longitudinale de la paroi de l'ampoule rectale ; *g*, globules de graisse ; *m*, musculature intra-épithéliale. Pupe blanche. × 320.

La démonstration expérimentale de ce fait physiologique vient d'être donnée d'une manière plus saisissante encore par Bogdanow (**1908**) : sur de la viande stérile, les larves de Mouches ne sont capables que d'un développement précaire, ou même nul ; leur croissance devient au contraire normale, si on ajoute à la viande stérile une diastase liqué-

fiant la gélatine, ou un microbe sécrétant ce ferment.

Le début de l'intestin terminal est marqué par les orifices des tubes de Malpighi ; ceux-ci, au nombre de quatre, confluent deux à deux et se déversent dans l'intestin par paires, au moyen d'un ajutage commun. Au delà se développe l'intestin grêle, replié en plusieurs anses dans la région postérieure du corps. Les cellules épithéliales présentent encore une assez grande quantité de globules gras, souvent groupés en amas plus ou moins sphériques (fig. XVIII et XIX). L'intestin postérieur est donc encore le siège d'une assez importante absorption. Une particularité de structure assez curieuse est la situation intracellulaire de la musculature ; elle constitue en effet un réseau de fibres circulaires, rameuses et anastomosées, plongées dans le cytoplasme même des cellules épithéliales, en dedans de la basale. Il semble que les cellules épithéliales se soient accrues en dehors des mailles du réseau, et que leur protoplasme se soit ressoudé à lui-même après avoir englobé les fibres musculaires. Cette disposition est déjà réalisée chez les toutes jeunes larves ; c'est donc à l'histogénèse embryonnaire qu'il faudrait remonter pour en trouver l'origine. Dans la partie tout à fait terminale de son trajet, l'intestin présente au contraire une musculature à situation normale, externe à l'épithélium, et constituant ce que l'on peut appeler si l'on veut un sphincter rectal (fig. XX).

FIG. XX. Coupe transversale du sphincter anal, 6 heures. × 80.

MÉTAMORPHOSE DE L'INTESTIN MOYEN

De tous les phénomènes métaboliques des Insectes, la transformation de l'intestin moyen est assurément le mieux connu, et, dès à présent, le plus susceptible d'une interprétation

synthétique. J'ai déjà, dans mon travail sur les Fourmis (**1902**), récapitulé tous les résultats acquis, et montré comment la métamorphose de cet organe se ramène à un cas particulier de la mue, et plus généralement à une rénovation épithéliale quelconque. M. F. Henneguy a bien voulu, dans son savant traité (**1904**), citer tout au long mes conclusions sur ce sujet. Je puis donc les considérer comme devenant déjà classiques, dans les termes mêmes où je les ai formulées ; je ne pourrais que me répéter inutilement ici. Aussi me bornerai-je à préciser, sur le nouvel exemple des Muscides, les faits qui viennent corroborer mon opinion antérieure, et à signaler les particularités dignes d'intérêt.

Les cellules de remplacement sont épithéliales.

Ganin (1) est le premier à avoir vu, chez les larves adultes, les îlots imaginaux à la base de l'épithélium larvaire. Van Rees et Kowalevsky les ont retrouvés d'une manière plus précoce chez les larves jeunes, et affirmé leur nature épithéliale. Ce dernier auteur, en particulier, a donné de leur distribution une figure classique ; mais il n'a figuré leur structure que chez des larves de deux à trois jours, où chaque îlot se compose déjà de plusieurs cellules.

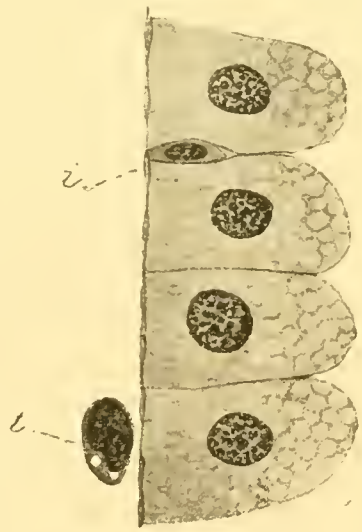

Fig. XXI. Epithélium de l'intestin moyen dans un Asticot de 2 mm. de long; *i*, cellule de remplacement ; *t*, trachée. × 1000.

J'ai pu retrouver les initiales de ces îlots de remplacement déjà parfaitement reconnaissables chez les plus jeunes larves, à un moment où, avant toute prolifération, ces cellules sont encore isolées (fig. XXI). Il n'y a pas le moindre doute qu'ici, comme chez tous les Insectes, elles sont sœurs des cellules épithéliales fonctionnelles de la larve ;

(1) On trouvera l'historique détaillé dans mon mémoire de 1902.

elles sont simplement restées petites et embryonnaires, tandis que leurs voisines se différenciaient et prenaient une taille de plus en plus grande, en rapport avec leur activité d'absorption physiologique.

Je pense avoir à peine besoin de signaler pour mémoire quelques opinions aberrantes. A la suite du travail où R. S. Breed (**1903**) avait attribué un rôle important, dans la dislocation des muscles d'un Coléoptère (*Thymalus marginicollis*), à des cellules, proliférant à partir des trachées, et pouvant éventuellement devenir des leucocytes, Anglas (**1904**) a renchéri, et cru trouver, chez les Guêpes, un rôle encore plus important des cellules trachéennes. Non seulement elles disloqueraient les muscles, mais elles constitueraient encore, par un envahissement précoce, les premières initiales de la rénovation intestinale. Dans ses premières publications sur ces mêmes Insectes (**1898**), Anglas avait, au contraire, interprété ces imaginales comme des leucocytes ; il se rencontrait alors avec l'opinion de Berlese (**1899-1901**), qui voit également dans ces éléments des « splanchnocytes » migrateurs, venus se placer sous l'épithélium après avoir traversé la basale.

Dans un travail récent, Docters van Leeuwen (**1908**) s'arrête à la même conclusion.

Ces deux opinions sont erronées. Et, chez les larves de Mouches en particulier, il est bien aisé de constater que les imaginales de l'intestin n'ont rien à faire ni avec les leucocytes, ni avec les cellules trachéennes. Les globules du sang sont trop caractéristiques pour qu'aucune confusion soit possible ; et, si de fines trachéoles pénètrent dans l'épithélium, il m'a paru que les noyaux de leur matrice, bien plus gros que ceux des imaginales de l'épithélium, restent toujours en dehors de la basale. Les imaginales au contraire, dès l'origine, sont bien manifestement intercalées dans l'assise épithéliale ; elles prennent rang au milieu de leurs sœurs. (Fig. XXI).

C'est même chez les jeunes larves (2 à 4 mm. de long), que cet aspect est le plus caractéristique (fig. 20). Plus tard, au

fur et à mesure que la larve grandit, les cellules épithéliales fonctionnelles, gorgées de graisse, se distendent de plus en plus, et les petites cellules imaginales qui conservent au contraire leur taille et leur aspect embryonnaire, apparaissent comme de petites enclaves plus chromatiques, accolées à la basale. En outre (larves de 1 cm. de long), elles commencent à proliférer lentement, et forment bientôt de petits groupes de trois ou quatre (fig. XXII). Il est difficile de saisir ces multiplications sur le fait ; mais on peut bien penser qu'elles ont lieu par divisions caryocinétiques, car c'est exclusivement par ce processus qu'elles se manifestent plus tard, lorsque, plus nombreuses, elles se succèdent à de moindres intervalles, et sont plus faciles à rencontrer dans les préparations.

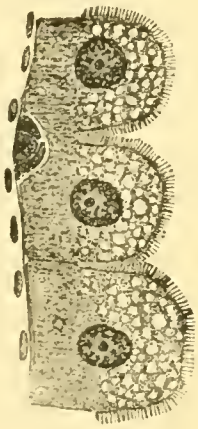

FIG. XXII. Début de la prolifération des cellules imaginales. Asticot de 1 cm. de long. × 320.

Chez les larves de grande taille, qui approchent de l'état adulte, chaque îlot de remplacement se compose finalement de nombreuses cellules, se recouvrant plus ou moins comme les écailles d'un bulbe de lis ; il présente alors, à la base de l'épithélium fonctionnel, l'aspect classique d'une crypte de régénération (fig. 21).

Exuviation de l'épithélium larvaire.

Au moment où la larve adulte va bientôt se rétracter sur elle-même et se transformer en pupe, les dernières substances alimentaires ont été absorbées ou évacuées ; l'intestin moyen, vidé de son contenu, revient sur lui-même, de telle sorte que, dans sa lumière devenue de plus en plus réduite, font irrégulièrement saillie les cellules épithéliales, encore gorgées d'une manière dense des globules de graisse absorbés en dernier lieu. Les îlots de régénération apparaissent alors comme de petits

boutons arrondis, saillants en dehors du contour général de l'intestin ; mais, bien entendu, toujours limités extérieurement par la basale (fig. 22). On a ainsi, d'une manière transitoire, un aspect qui n'est pas sans analogie avec celui qu'on observe souvent chez les Coléoptères.

En outre, dès ce moment, on voit s'annoncer le premier début d'un phénomène assez particulier. Çà et là, inclus dans les grosses cellules épithéliales larvaires, et comme plongés directement dans leur cytoplasme, on remarque des noyaux beaucoup plus petits. L'observation de tous les intermédiaires permet de se rendre compte que ces noyaux représentent les éléments les plus superficiels (du côté de la lumière intestinale) des îlots de régénération. Ceux-ci, pour reprendre la comparaison avec un bulbe de lis, exfolient leurs écailles les plus externes ; et celles-ci, une fois détachées, émigrent progressivement au milieu des cellules larvaires, surtout dans leur région basilaire. Au fur et à mesure de cette émigration, le territoire cytoplasmique de ces petites cellules devient moins distinct ; et leur noyau, qui se met en quelque sorte à l'aise, apparaît plus clair que dans le nid de prolifération, où ils sont tous serrés d'une manière dense les uns contre les autres. Mais il ne saurait y avoir de doute sur l'identité d'origine.

Dans les toutes jeunes pupes, la prolifération des nids s'accélère, et chacun d'eux s'étale et s'épanouit, en se déversant en quelque sorte sur la surface profonde de la gaîne musculaire de l'intestin. Ils y forment des nappes irrégulières, dont les bords se rapprochent de plus en plus, et ne tarderont pas à confluer. L'exploration des coupes tangentielles est alors facile ; et l'on y rencontre de nombreuses mitoses (fig. XXIII). En outre, l'émigration des cellules les plus superficielles continue de plus en plus. La figure 23 montre, à ce stade, la coupe longitudinale d'un tronçon de l'intestin moyen. La musculature contractée forme une sorte de couche continue, irrégulièrement plissée ; les îlots imaginaux commencent à s'étaler ; et, d'autre part, un grand nombre d'éléments se sont détachés d'eux et se

présentent soit comme immigrés dans l'épaisseur même de l'épithélium larvaire, soit comme simplement insinués sous cet épithélium, entre lui et la musculature. Ces dernières petites cellules forment une sorte de tissu réticulé, d'aspect conjonctif, qui n'occupe encore qu'une étroite fissure entre la musculature et l'épithélium larvaire, mais qui commence déjà cependant à isoler ce dernier et à le repousser du côté de la lumière intestinale. C'est la première étape de la chute. On notera que ce processus débute ainsi par une prolifération des cellules imaginales ; et qu'il n'y a dans les cellules larvaires aucun symptôme de dégénérescence ; elles conservent encore leur bordure en brosse et sont toujours régulièrement ordonnées en un manchon continu ; seules les inclusions grasses ont dis-

Fig. XXIII. Coupe tangentielle de l'intestin moyen. Les nids de régénération s'étalent à la surface de la musculature *m*, et sont presque confluents. Des leucocytes *l* commencent à envahir la musculature. *, mitose. Pupe blanche. × 700.

paru, l'absorption étant terminée, et les cellules ont perdu leur forme de gouttes renflées pour reprendre celle de cylindres.

Le manchon musculaire, tassé sur lui-même, dirige en quelque sorte l'étalement des îlots de régénération, dont la confluence bord à bord achève de reconstituer une assise épithéliale continue (fig. XXIV). Mais en même temps (pupes de 6 heures), les leucocytes commencent à envahir en foule la couche musculaire, et ils ne tardent pas à la disloquer complètement. La figure 24 (pupe de 20 heures), montre le nouvel épithélium bien constitué, à cellules cylindriques distribuées en une seule assise. Le ventricule chylifique est ainsi reconstitué, sur le trajet de l'ancien, dont il rappelle encore les circonvolutions. Extérieurement au nouveau manchon épithélial, du côté de la cavité générale, l'ancienne musculature a maintenant disparu ; elle est remplacée par un amas très dense de sphères de granules, qui représentent ses débris ingérés par les leucocytes. Du côté interne, au contraire, le tissu réticulé s'est épanoui en dilatant ses mailles ; c'est à ce moment qu'il présente le mieux l'aspect d'un réticulum conjonctif, et l'on comprend que certains auteurs, comme

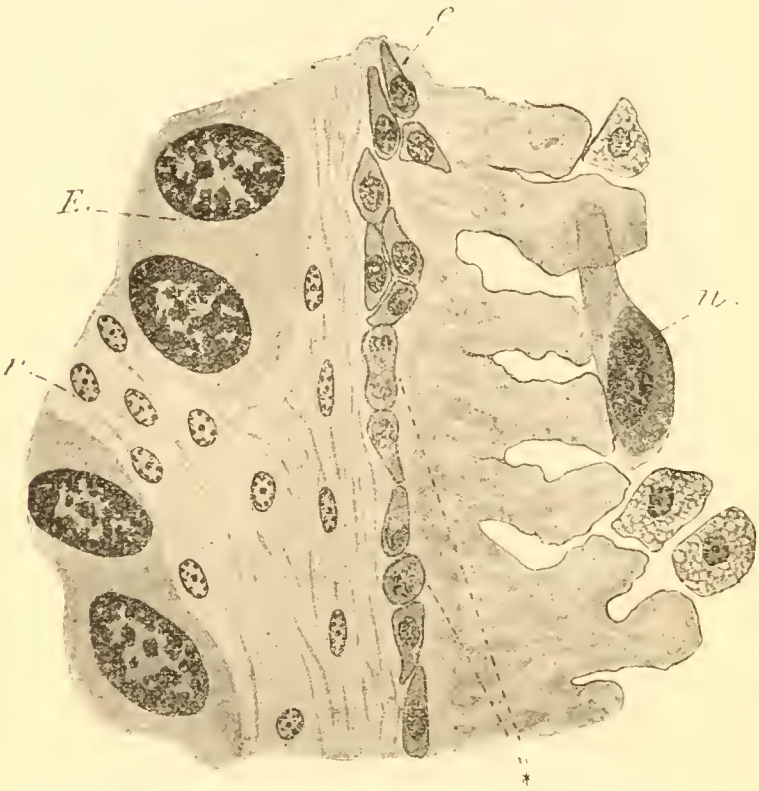

FIG. XXIV. Coupe normale de la paroi intestinale. Les cellules imaginales, *e*, dont la multiplication continue, s'étalent en une seule assise ; *E*, épithélium larvaire rejeté ; *n*, noyau musculaire ; *r*, cellules imaginales rejetées, origine du tissu réticulé. 7 heures. × 700.

Van Rees aient pu lui donner cette interprétation. L'épanouissement du tissu réticulé refoule de plus en plus vers l'axe de la lumière intestinale, l'ancien manchon épithélial ; il est encore bien reconnaissable à la distribution régulière de ses gros noyaux larvaires ; mais sa lumière se restreint de plus en plus, les cellules perdent leur bordure en brosse, et leurs membranes limites s'oblitèrent. Au reste cette évolution n'est pas absolument synchrone sur toute l'étendue de l'intestin moyen ; et cet aspect syncytial de dégénérescence peut être atteint déjà en une région, tandis qu'ailleurs les cellules larvaires sont encore distinctes, avec leur bordure en brosse conservée.

Le tube intestinal continuant à se raccourcir, le manchon épithélial larvaire exuvié se contourne et se tasse sur lui-même en plis, qui se resserrent de plus en plus dans le sens longitudinal. C'est ainsi qu'une coupe (fig. 24) à peu près axiale pour un tronçon du nouveau tube intestinal, rencontre plusieurs fois, dans une orientation transversale ou quelconque, le tube larvaire, suspendu au centre des mailles du tissu réticulé, qui le rattache à la nouvelle paroi.

Si l'on examine la région la plus antérieure de l'intestin moyen, on voit participer à cette exuviation, à ce rejet vers la lumière intestinale, à la fois le feuillet épithélial le plus externe du proventricule, et l'épithélium des quatre cæcums gastriques, tout cela étant comme tiré en arrière par solidarité avec l'épithélium caduc du ventricule chylifique proprement dit (fig. XLIII).

A ce moment la mue épithéliale est presque consommée. On peut distinguer, si l'on veut, une nouvelle étape où elle s'achève (Pupes de 30 heures), par ce fait que le tissu réticulé se détache de ses dernières adhérences avec le nouvel épithélium, et resserre au contraire ses mailles autour de l'épithélium larvaire exuvié. Dans ce dernier la concentration continue, l'ancienne lumière s'oblitère de plus en plus, tandis que confluent les nappes protoplasmiques des cellules fusionnées ; seuls, dans ce boudin presque homogène les noyaux rappellent encore

par leur distribution l'ancienne assise épithéliale. Et le tissu réticulé lui-même, aplatissant de plus en plus ses mailles, finit par ne plus constituer qu'une sorte d'enveloppement kystique, à petits noyaux aplatis, serrés en plusieurs couches autour du boudin épithélial, ou insinués en travées qui jalonnent la situation d'anciens plis, maintenant complètement fermés et aplatis sur eux-mêmes.

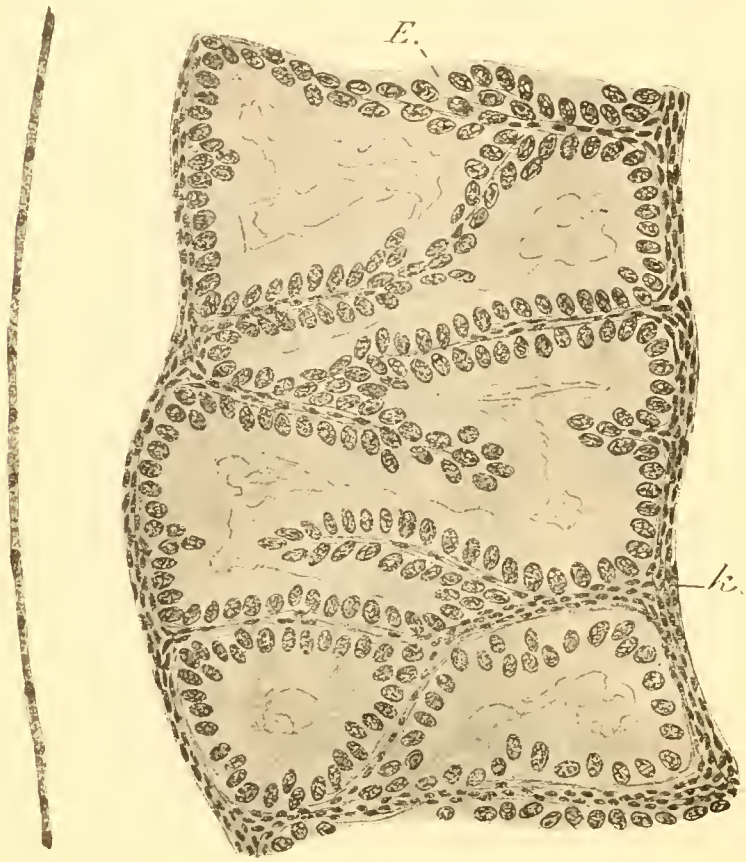

Fig. XXV. Corps jaune ; *E*, épithélium larvaire ; *k*, enveloppe d'aspect kystique, formée par le resserrement du tissu réticulé. A gauche la paroi intestinale, dont la distance au corps jaune a été très réduite. 7 jours. × 180.

Ainsi se constitue, flottant dans la nouvelle lumière intestinale, le « corps jaune » des auteurs, qui persistera durant toute la vie nymphale (fig. XXV).

On notera que la mue épithéliale s'effectue de telle sorte qu'il n'y a jamais rupture de la continuité dans les membranes qui limitent la cavité digestive, et la séparent de la cavité générale ; les leucocytes ne disloquent la musculature qu'après la confluence des îlots de régénération. Il n'y a jamais aucun moment où les sucs digestifs (— et c'est bien le lieu de rappeler combien ils sont inactifs —) pourraient s'extravaser dans la cavité générale, et y provoquer, comme le veut Berlese, des digestions histolytiques. Il n'y a pas davantage immigration de phagocytes dans l'épithélium larvaire rejeté, comme Lowne l'a affirmé.

Le corps jaune.

Léon Dufour (**1846**, p. 586) avait déjà eu l'intuition que la masse compacte du corps jaune devait représenter une portion du revêtement du tube digestif larvaire, enfermée par le processus de la métamorphose dans la cavité du nouvel intestin. Weismann (**1864**, p. 265) l'avait interprété comme les vestiges du proventricule, auxquels venait peut-être se joindre une partie de l'œsophage. Ganin (**1876**) a le premier reconnu qu'il fallait y voir la masse agglomérée des cellules exuviées de l'intestin moyen. Les auteurs plus récents n'ont fait que confirmer cette découverte. Seul Lowne (**1890-1895**, p. 331-333 et 427) s'est arrêté à une opinion singulière. Le corps jaune représenterait le pelotonnement, en dégénérescence, à la fois de l'intestin larvaire et des tubes de Malpighi. Le nouveau ventricule chylifique se développerait ventralement au-dessous de leurs circonvolutions agglomérées, sous forme d'une cupule à deux feuillets invaginés l'un dans l'autre. En coupe transversale cette cupule dessinerait une sorte de croissant dont les cornes pousseraient ensuite du côté dorsal, et le feuillet supérieur, fendu suivant sa ligne médiane, engloberait les circonvolutions et se refermerait au-dessus d'elles. Je ne puis imaginer les erreurs d'observation qui ont pu conduire Lowne à une aussi invraisemblable interprétation.

Un point restait particulièrement à élucider, la nature des petites cellules périphériques du corps jaune. Van Rees (**1888**, p. 70) est porté à les considérer comme du tissu conjonctif ; Lowne (p. 312), les rattache à la musculature de l'intestin. Kowalevsky, au contraire, (**1887**, p. 562) admet comme plus vraisemblable qu'elles dérivent des îlots imaginaux.

Et telle est bien, comme nous l'avons vu, la réalité. Le corps jaune est formé à la fois par l'épithélium exuvié du ventricule chylifique larvaire, et par ces petites cellules qui l'entourent à la manière d'une capsule kystique, mais dont la première origine est dans les nids de régénération, et dont l'aspect conjonctif ne saurait oblitérer la véritable nature épithéliale.

Différenciation ultérieure du nouvel épithélium.

En même temps que se constitue le corps jaune, la cavité du nouveau ventricule chylifique se remplit elle-même d'un fluide ambré, épais, mucilagineux, qui apparaît dans les coupes comme un coagulum éosinophile ; parfois il est distinctement séparé en deux régions, l'une centrale, hétérogène, creusée de vacuoles, entourant immédiatement le boudin épithélial rejeté ; l'autre périphérique, présentant assez nettement une succession de couches concentriques, allant jusqu'au contact de la nouvelle paroi. Bien manifestement, ce liquide résulte d'une sécrétion propre aux nouvelles cellules épithéliales, et non d'une osmose automatique de substances dialysables; car on ne trouve rien de comparable ni dans la lumière de l'intestin antérieur, ni dans celle de l'intestin postérieur. Mais cette sécrétion ne paraît pas contenir de ferments digestifs, car le corps jaune persiste à peu près inaltéré, avec ses deux catégories de noyaux toujours reconnaissables, jusque vers la fin de la nymphose.

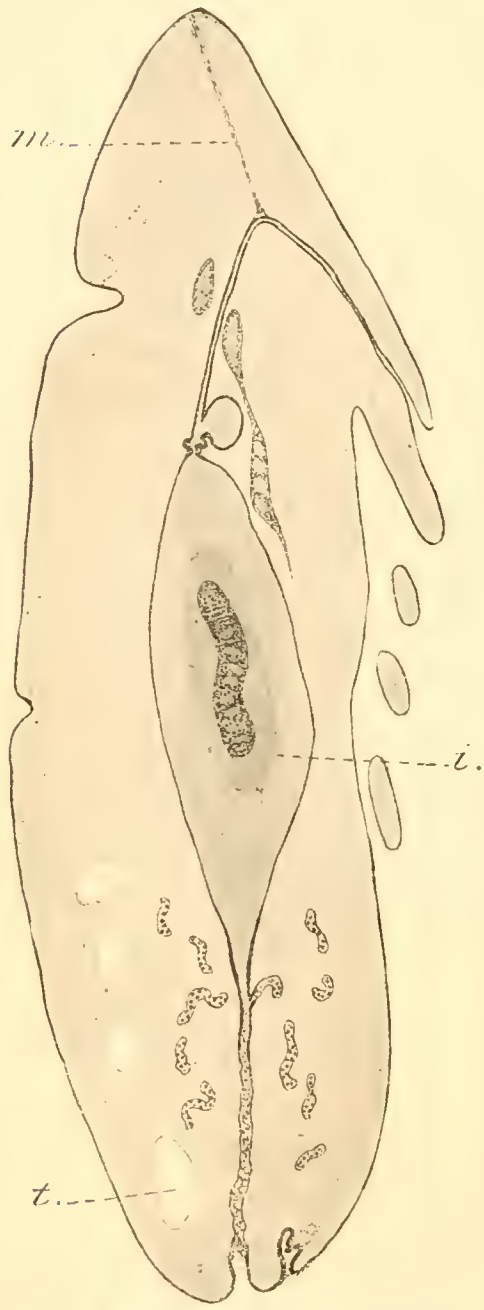

Fig. XXVI. Ensemble du tube digestif dans une pupe de 3 jours; *i*, ventricule chylifique distendu, contenant le corps jaune; *m*, muscles dilatateurs du pharynx ; *t*, trachées distendues par l'air. × 16.

Au moment où le corps jaune s'est complètement constitué

(Pupes de 30 à 48 heures), la musculature larvaire a disparu, et celle qui la remplacera n'est encore représentée que par des initiales éparses et non encore différenciées en éléments contractiles. La membrane du nouvel intestin moyen est uniquement constituée, peut-on dire, par la jeune assise épithéliale, qui déjà sécrète vers l'intérieur le fluide épais mentionné plus haut, mais n'a pas encore subi de différenciation organique. Aussi n'est-il pas étonnant de voir cette membrane s'abandonner à son élasticité, et, au fur et à mesure qu'une sécrétion plus abondante la distend, perdre la forme d'un manchon plus ou moins cylindrique, pour prendre l'allure plus trapue d'une sorte de fuseau renflé, occupant l'axe de la pupe sur près de la moitié de sa longueur (fig. XXVI).

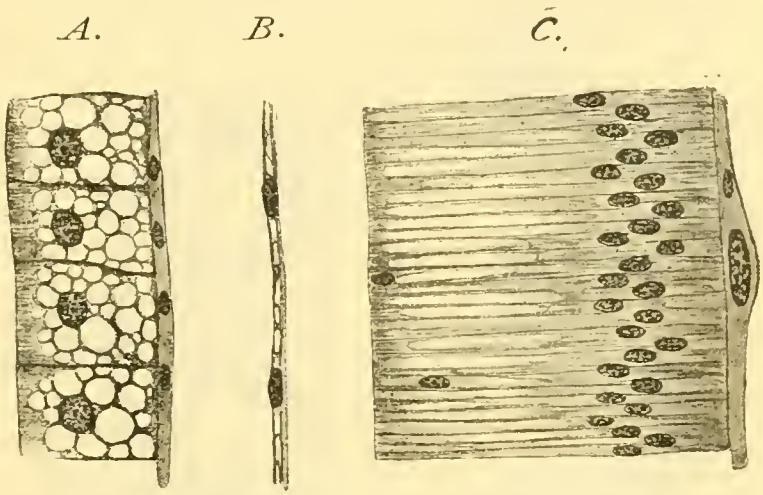

FIG. XXVII. Epithélium imaginal, dans les régions antérieure *A*, moyenne *B*, et postérieure *C*, du ventricule chylifique. 7 jours. × 700.

Cet aspect caractéristique est acquis dans les pupes de 3 à 5 jours. Les cellules épithéliales sont alors très inégalement hautes, suivant qu'on les considère au voisinage de l'équateur où elles sont particulièrement aplaties ; ou au contraire au voisinage des extrémités antérieure et postérieure, où elles deviennent progressivement plus hautes, en présentant l'aspect d'un épithélium cylindrique. La figure XXVII montre encore cette opposition très nette dans une pupe de 7 jours. On peut y remarquer en outre, au niveau de l'épithélium particulièrement élevé de la région postérieure, l'élimination d'un certain nombre de cellules épithéliales. Alors que la plupart des noyaux sont plus ou moins régulièrement alignés au voisinage du tiers infé-

rieur de la hauteur des cellules, quelques uns au contraire sont plus ou moins voisins du plateau superficiel. Il s'agit là de cellules qui, se détachant de la basale, sont peu à peu rejetées vers la lumière intestinale, et ne tardent pas à y dégénérer à la surface de l'épithélium.

Déjà à ce moment (7e jour) l'intestin moyen commence à perdre sa forme d'équilibre simple de fuseau renflé, et à se différencier nettement vers sa topographie définitive. Dans sa région antérieure, il s'étire de manière à prendre de plus en plus un calibre uniforme (pupes de 7 à 12 jours), tout en conservant sa direction rectiligne axiale, à la traversée de la région thoracique. La région encore dilatée se restreint et semble être refoulée vers l'arrière ; le corps jaune contenu dans sa cavité émigre lui-même vers une situation de plus en plus postérieure. Enfin dans la portion terminale, le calibre de l'intestin moyen s'atténue également ; et, comme en avant, le fuseau s'étire en un tube et commence à se recourber vers le dos, première ébauche des circonvolutions qu'il va décrire dans la cavité abdominale. En même temps la hauteur de l'épithélium s'uniformise sur tout le parcours, et la nouvelle musculature se différencie. C'est peut-être à son établissement qu'il faut attribuer la régularisation nouvelle du calibre de l'intestin.

Fig. XXVIII. Petites évaginations mamelonnées de la muqueuse intestinale, passant par les fenêtres du réseau musculaire. 18 jours. × 700.

Au 14e jour cette transformation est à peu près achevée ; à peine une petite dilatation persiste encore, contenant le corps jaune, au niveau de l'étranglement bien marqué qui sépare extérieurement le thorax de l'abdomen ; et dans cette région se pelotonnent les circonvolutions. Pendant les derniers jours de la nymphose, l'intestin moyen n'a plus qu'à achever la différenciation histologique de son épithélium (fig. 25). En particulier, dans la région la plus antérieure, qui fait suite à la valvule œsophagienne, le manchon épithélial, jusque là cylindrique, se boursoufle de petites évaginations, qui font saillie par les fenêtres du réseau grillagé de la musculature (fig. XXVIII). Alors seulement le corps jaune, émigré en arrière, est un peu digéré, avant d'être évacué avec le méconium des urates.

Il y a chez les mouches deux mues épithéliales simultanées.

Si l'on récapitule les faits qui précèdent, on voit que l'épithélium formé par la confluence des îlots de régénération est celui qui, tel quel pour ainsi dire, sera l'épithélium imaginal. Constitué dès la vingtième heure en assise continue, il pourra mettre seize ou dix-huit jours à arriver à son état définitif, mais il ne subira pendant ce temps que des modifications de détail. Ainsi les îlots donnent d'emblée l'épithélium imaginal, et méritent eux-mêmes le nom d'imaginaux que nous leur avons attribué. Mais comment interpréter le tissu réticulé qui dérive des cellules les plus superficielles de ces nids de régénération ? Je crois que la meilleure conception qu'on en puisse avoir est celle qui résulte des travaux de DEEGENER (**1904-1908**).

Cet auteur a en effet observé, chez le *Cybister Rœselii*, deux mues épithéliales successives, parfaitement caractérisées, la première substituant à l'épithélium larvaire un épithélium nymphal quelque temps fonctionnel, auquel se substitue ensuite et par le même processus, un épithélium imaginal définitif. Si les Dytiscides sont à certains égards assez spécialisés par leur

adaptation à la vie aquatique, ils présentent en revanche par la conservation d'une larve campodéiforme, par l'analogie de régime alimentaire entre la larve et l'imago, un type assez primitif parmi les Insectes métaboles. On peut donc avec assez de justesse considérer ce qui se passe chez eux comme un processus palingénétique ; et imaginer qu'il y a typiquement dans la métamorphose des Insectes deux mues épithéliales successives de l'intestin, comme il y a deux mues successives de la chitine tégumentaire : l'une correspond à l'établissement de la forme nymphale, l'autre à l'établissement de la forme imaginale. Il serait intéressant à cet égard d'étudier les Carabiques et les Staphylins.

Chez d'autres Insectes, les Fourmis par exemple (Ch. Pérez), la confluence des îlots de remplacement donne naissance à un épithélium qui ne subira plus de mue véritable, mais deviendra au contraire directement l'épithélium imaginal, non sans avoir il est vrai, éliminé par chute sporadique un grand nombre de ses cellules. On peut voir là un processus abrégé par rapport à celui du *Cybister* et interpréter avec Deegener ces chutes de cellules comme constituant une exuviation diffuse, vestige de l'ancienne mue nymphale.

Les Mouches nous présenteraient un type encore plus abrégé. Tout à la fin de la vie larvaire, il y a dans les îlots de régénération une première poussée précoce, donnant lieu à ces cellules qui s'insinuent à la base de l'assise larvaire et constituent le tissu réticulé. On peut les interpréter comme représentant un épithélium nymphal, mieux individualisé que chez les Fourmis, mais qui n'a pas le temps de s'organiser en une assise régulière, encore moins d'acquérir une différenciation fonctionnelle ; car il est immédiatement rejeté à son tour par la grande poussée imaginale, qui s'installe sans temps d'arrêt.

On peut donc dire qu'il y a chez les Mouches deux mues épithéliales presque simultanées ; l'épithélium larvaire fonctionnel et un épithélium nymphal mort-né formant conjointement le corps jaune que nous avons décrit, et lui donnant d'emblée une cons-

titution qu'il n'acquiert chez le *Cybister* qu'après la seconde mue explicite de l'épithélium.

Quant au rejet sporadique de quelques cellules épithéliales, tel qu'on l'a vu par exemple dans la pupe de 7 jours, il ne paraît pas qu'il faille lui attribuer grande signification morphologique et le considérer comme le rappel lointain d'une mue ancestrale. C'est plutôt, me semble-t-il, un détail d'évolution actuelle ; on doit en effet se rappeler que dans toutes les proliférations cellulaires rapides, il y a de nombreux cas de monstruosités et de dégénérescences. Les phénomènes de la spermatogénèse en fourniraient un exemple ; et la nymphose même des Muscides nous en montrera de bien manifestes dans d'autres tissus.

Musculature de l'intestin moyen.

La musculature de l'intestin moyen est constituée par un réseau anastomotique de fibres annulaires ramifiées, croisées extérieurement par des fibres longitudinales. Toutes ces fibres

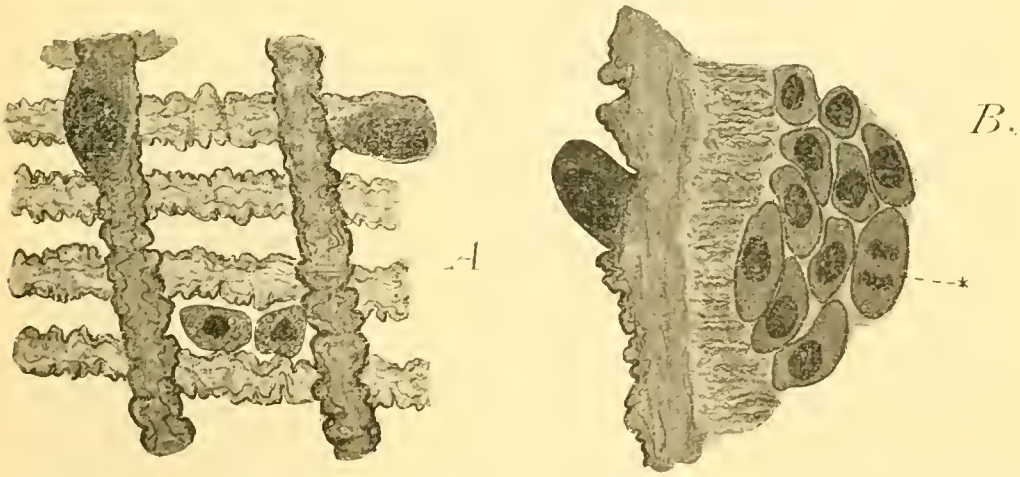

Fig. XXIX. Musculature de l'intestin moyen ; *A*, coupe tangentielle ; *B*, coupe longitudinale. Pupe blanche s'étirant encore dans l'eau chaude. × 700.

sont striées, mais d'une façon beaucoup moins nette que celles des muscles volontaires. Il s'agit là d'une structure plus délicate, plus fugitive aussi, et qui s'oblitère plus facilement.

Dès le début de la nymphose (pupe encore toute blanche et susceptible de s'allonger dans l'eau chaude), nous avons vu

que le tube intestinal se resserre dans son calibre, aussi bien qu'il se raccourcit dans sa longueur ; et l'on peut interpréter ce fait comme dû à la contraction du réseau musculaire. En effet celui-ci se resserre sur lui-même, de telle sorte que ses fibres, plissées dans leur contour extérieur, se rapprochent les unes des autres (fig. XXIX, *A*.), et que les fibres annulaires arrivent même à se toucher (fig. XXIX, *B*). La musculature, qui a perdu sa striation, forme alors une couche compacte, servant en quelque sorte de directrice à l'épanouissement des nids de régénération épithéliaux (fig. 23). Une fois le nouvel épithélium constitué en assise continue, la musculature est disloquée par les leucocytes, transformée en un amas de sphères de granules qui bientôt se dispersent (fig. 24), et une nouvelle musculature s'édifie autour de l'intestin imaginal.

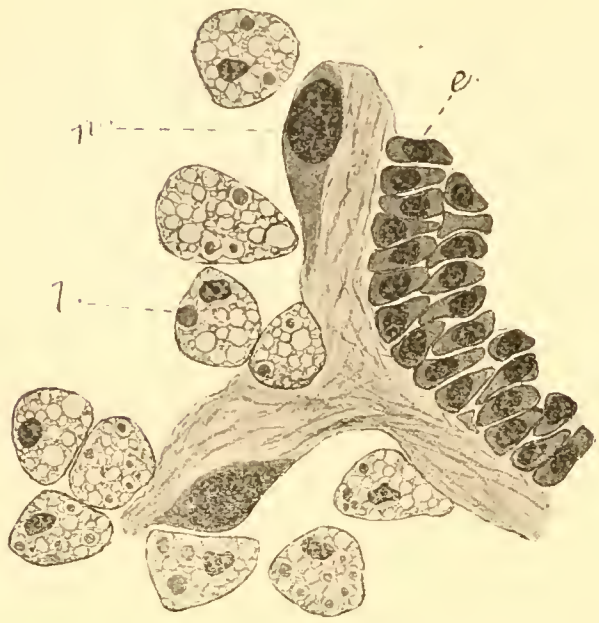

FIG. XXX. Envahissement de la musculature par les leucocytes *l* ; *n*, noyau musculaire entouré de protoplasme rajeuni. 6 heures. × 700.

Quelle est l'origine de cette musculature imaginale? VAN REES (**1888**, p. 70-71). croit pouvoir la rapporter à quelques cellules, accolées extérieurement aux îlots

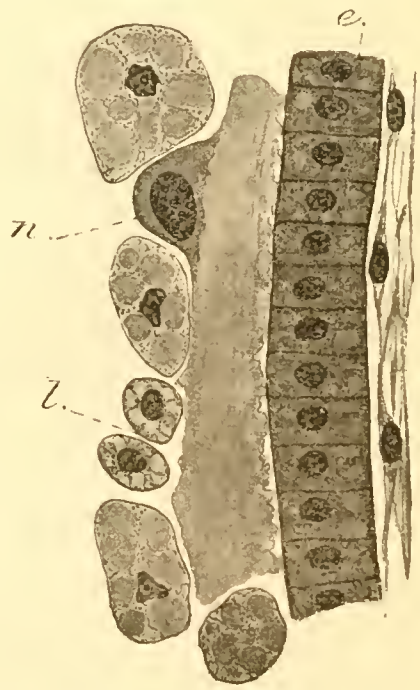

FIG. XXXI. Coupe longitudinale ; *n*, noyau musculaire commençant à se séparer d'une fibre ; *e*, épithélium imaginal ; *l*, leucocytes. 20 heures. × 700.

imaginaux, et qui ne se distinguent guère des cellules épithéliales. C'est à peu près aussi l'opinion à laquelle semblent conduire les figures et le texte de Kowalevsky (1887, p. 563). Aucun des deux auteurs ne donne d'ailleurs à ce sujet de renseignements bien circonstanciés.

Cette opinion me paraît erronée. Les îlots imaginaux, situés, tout comme les cellules fonctionnellement absorbantes de l'intestin moyen, au-dessus de la basale, sont essentiellement constitués par des éléments épithéliaux : leurs cellules les plus externes donnent, comme on l'a vu, le tissu réticulé (= revêtement nymphal) et leurs cellules profondes le revêtement définitif de l'intestin imaginal; mais je n'ai pu y trouver l'origine d'aucun élément contractile. Je n'ai pas davantage rencontré de myoblastes imaginaux, restés à l'état embryonnaire au milieu de la musculature larvaire, et évoluant, au moment de la nymphose, vers la musculature imaginale.

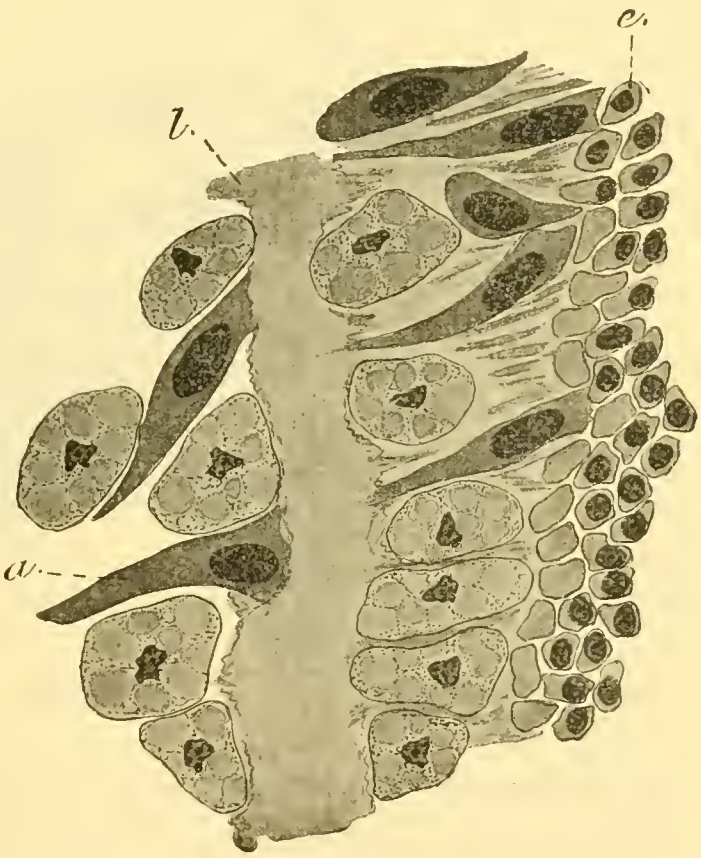

Fig. XXXII. Coupe obliquement rasante montrant l'individualisation des cellules musculaires *a*, provenant des muscles annulaires ; *e*, épithélium ; *l*, fibre longitudinale. 20 heures. × 700.

C'est dans la musculature larvaire elle-même qu'il faut chercher l'origine de la musculature imaginale, et le processus de transformation me paraît au plus haut point digne de retenir l'attention.

Au moment où, dès le début de la nymphose, la structure fibrillaire striée s'oblitère, pour faire place à une constitution à peu près homogène de la musculature larvaire, on peut constater autour des noyaux musculaires une plage de cytoplasme particulièrement chromatique, qui, coloré par exemple par l'hémalun, tranche en violet sur le fond, rosé par l'éosine, de l'ancien myoplasme (fig. XXIII, fig. 23). Souvent même le noyau, entouré de ce protoplasme chromatique, se détache plus

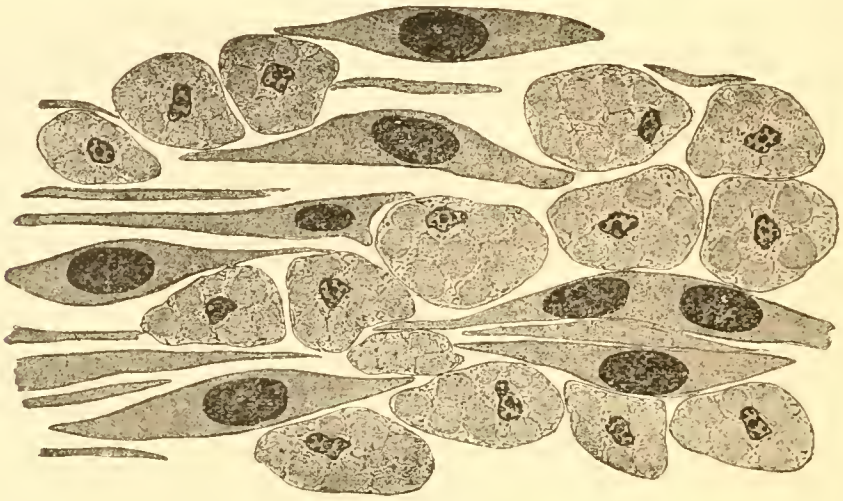

FIG. XXXIII. Coupe tangentielle ; cellules musculaires et sphères de granules avec débris du myoplasme. 20 heures. × 700.

ou moins comme une sorte de goutte appendue à l'ancienne fibre (fig. XXIX, *B*. et XXXI).

Lorsque ensuite (pupe de 6 à 20 heures) les leucocytes envahissent la couche musculaire de l'intestin, et se mettent à la disloquer, il est très manifeste que les parties éosinophiles seules sont englobées, et passent à l'état d'inclusions dans les phagocytes. Au contraire, les noyaux musculaires, entourés de la petite atmosphère cytoplasmique spéciale, persistent inaltérés (fig. XXX). Ce phénomène présente le contraste le plus frappant avec la précocité de la dégénérescence pycnotique signalée au chapitre précédent pour les muscles somatiques.

Ici la phagocytose ne porte que sur l'ancien myoplasme ; et l'aspect des sphères de granules est un peu particulier, à la fois parce que les inclusions sont plus petites que dans la résorption

des muscles somatiques ; et parce que le myoplasme, ayant perdu d'une manière précoce sa structure caractéristique, les sarcolytes n'ont pas cette physionomie si reconnaissable que nous avons décrite. Les aspects des préparations sont beaucoup plus embrouillés, et beaucoup plus difficiles à représenter d'une façon satisfaisante.

La résorption des muscles annulaires précède un peu celle des longitudinaux (fig. XXXI, XXXII, XXXIII). Lorsque le processus atrophique est arrivé à son terme, l'ancienne musculature intestinale est remplacée par un amas dense, constituant presque un manchon solide autour de l'épithélium reconstitué, et qui comprend à la fois, les phagocytes transformés en sphères de granules et, intriquées avec eux, les *cellules musculaires* résultant des anciens noyaux, épargnés avec leur cytoplasme chromatique. Tous ces éléments se moulent les uns sur les autres (fig. XXXIV) ; d'où l'on peut conclure que les cellules musculaires sont tout au moins molles et plastiques, sinon véritablement amœboïdes à l'égal des sphères de granules.

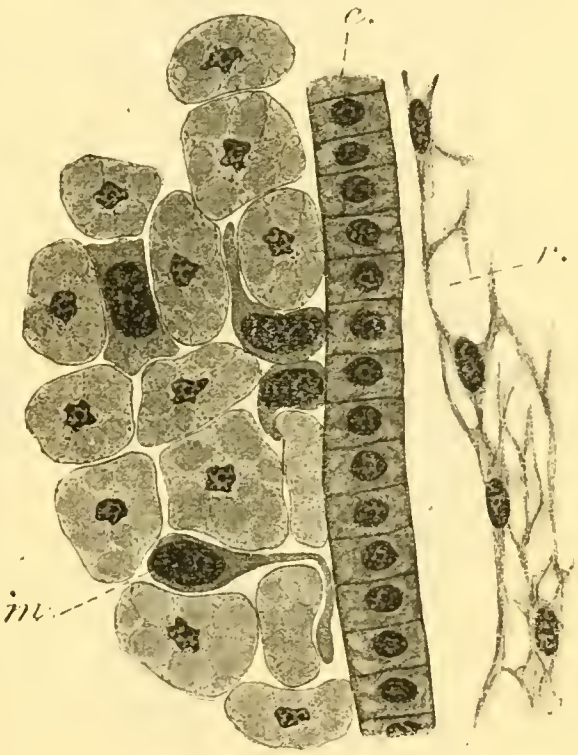

FIG. XXXIV. Coupe longitudinale, montrant les cellules musculaires *m* se moulant sur les sphères de granules ; *e*, épithélium ; *r*, tissu réticulé. 20 heures. × 700.

Une fois que les phagocytes se dispersent, les cellules musculaires persistent seules, sous forme d'éléments aplatis, à la surface externe du nouvel épithélium ; on les rencontre surtout serrées d'une manière dense autour de la région postérieure atténuée du ventricule chylifique. Elles présentent en général

des contours fusiformes, allongés soit dans le sens transversal, soit dans le sens longitudinal, annonçant déjà la direction des fibres futures (fig. XXXV); je considère comme très vraisemblable que l'allongement de ces fuseaux correspond aussi à la direction primitive des éléments musculaires disparus, et que par conséquent les noyaux des muscles annulaires et longitudinaux larvaires redonnent respectivement des muscles imaginaux de même direction.

Le protoplasme de ces cellules fusiformes apparaît maintenant comme un réticulum très pâle, à la fois parce qu'il est moins condensé et parce que sa chromaticité diminue (fig. XXXV). Progressivement, au fur et à mesure que ces éléments s'allongent de nouveau pour constituer des fibres musculaires, leur affinité pour l'éosine devient de plus en plus accusée.

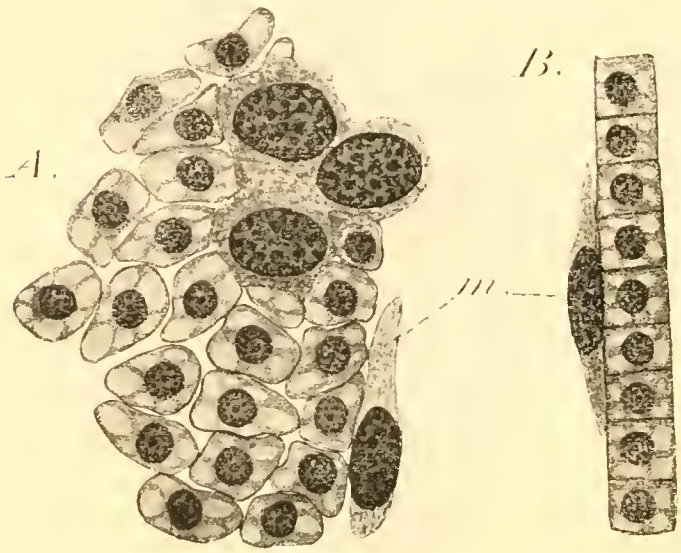

FIG. XXXV. Cellules musculaires *m* appliquées sur l'épithélium, après dispersion des phagocytes ; *A*, vue superficielle ; *B*, coupe. 5 jours. × 700.

Les cellules musculaires sont en outre le siège de phénomènes nucléaires assez complexes. Certains noyaux présentent des aspects de dégénérescence et vraisemblablement disparaissent (fig. XXXVI, *C*) ; mais la plupart persistent. Et l'on voit d'autre part, apparaître bientôt, dans les éléments musculaires en réédification, des noyaux notablement plus petits qui seront les noyaux imaginaux. Je ne crois pas que l'on puisse ici, comme c'est le cas pour d'autres muscles, attribuer ces petits noyaux à des éléments myoblastiques, venus du dehors s'annexer aux cellules fusiformes ; mais, bien au contraire, que les petits noyaux prennent leur origine dans un processus de division

directe des anciens noyaux larvaires. Il ne semble pas non plus qu'il y ait de divisions binaires répétées, faisant passer, par une succession d'étapes de la taille des grands noyaux à celle des petits, car on n'observe pas d'intermédiaires.

Certains aspects font penser à une division directe multiple, consistant en ce fait que, dans un gros noyau la chromatine s'organise d'emblée et simultanément en un certain nombre de petits groupements qui sont autant de nouveaux noyaux. Certains gros noyaux larvaires apparaissent comme distendus, avec leur chromatine plus clairsemée. C'est peut-être le début de ce processus de division multiple (fig. XXXVI, *B* et *C*). D'autre part on rencontre parfois de petits noyaux si intimement voisins d'un grand, que l'on est conduit à penser à un bourgeonnement isolé (fig. XXXVII, *B*). D'autres fois, dans un élément déjà assez allongé en ruban, annonçant nettement une fibre musculaire, on peut rencontrer de petits noyaux deux par deux, et si étroitement proches, que l'on peut penser à une division binaire ultérieure des petits noyaux. Enfin certains gros noyaux persistent, jusqu'aux derniers jours de la nymphose, et peut-être d'une manière définitive. Il y aurait

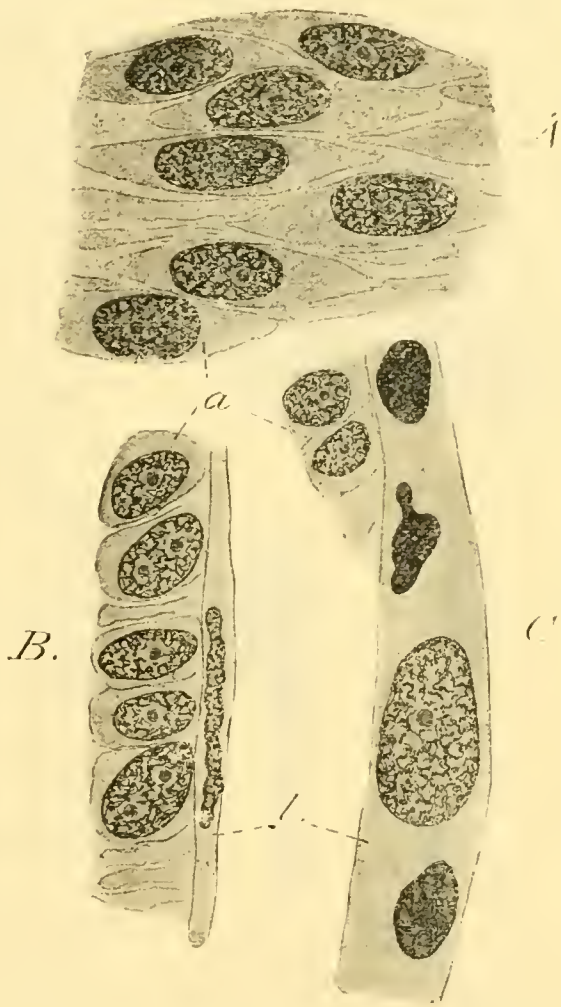

FIG. XXXVI. Reconstitution de la musculature. *A*, coupe tangentielle ; *B* et *C* coupes longitudinales ; *a*, muscles annulaires ; *l*, muscles longitudinaux. Noyaux en dégénérescence et début de division multiple (?). 7 jours. × 880.

certainement intérêt à reprendre tous ces faits en détail.

Ce que j'en ai dit suffit à montrer que, de la musculature larvaire, toute la partie myoplasmique disparaît phagocytée ; seuls les noyaux persistent, avec un peu de protoplasme environnant, que ses affinités chromatiques permettent de qualifier de rajeuni. Et ce sont ces éléments, redevenus libres par la phagocytose du myoplasme, qui reconstituent la musculature nouvelle. Je n'ai pas besoin d'insister longuement sur ce que ce processus a de remarquable.

Fig. XXXVII. *A*, coupe rasante de l'épithélium. *B*, muscles avec formation des petits noyaux. 12 jours. × 880.

Bien des auteurs ont pensé qu'il fallait invoquer, pour expliquer la phagocytose, un mauvais état préalable des cellules résorbées. Et, d'une manière générale, quand une cellule est la proie des phagocytes, son noyau disparaît aussi bien que son protoplasme ; on peut être fondé à invoquer une débilitation qui frapperait toute l'individualité physiologique de la cellule. On ne peut dire la même chose ici, puisque le protoplasme seul disparaît presque en entier, tandis que le noyau persiste.

J'ai déjà formulé antérieurement comme règle générale des atrophies métaboliques, que celà seul disparaît qui est très différencié, très adapté d'une manière irréversible. Nous trouvons ici une application nouvelle de cette loi, application remarquable, en ce qu'il y a disjonction entre deux parties d'un même élément cellulaire.

On considère généralement, et avec raison, les différenciations histologiques des cellules comme irréversibles. La métamor-

phose des Insectes montre dans les éléments musculaires toute une catégorie d'exceptions à cette loi ; nous en rencontrerons plusieurs exemples au cours de ce mémoire. Le cas actuel est un des plus singuliers ; car nous y assistons à une sorte de mérotomie physiologique spontanée. La majeure partie du cytoplasme s'est irréversiblement spécialisée en matière contractile larvaire ; elle disparaît par amputation phagocytaire. La partie cytoplasmique nucléée, indifférenciée, a conservé toute sa plasticité physiologique ; elle reste capable de vivre dans l'organisme transformé ; et, tout en organisant à nouveau de la matière contractile, elle manifeste son adaptation nouvelle par un morcellement et un éparpillement nucléaire qui sont un des traits caractéristiques des éléments imaginaux.

Ce processus doit en quelque mesure être rapproché de ceux que l'on observe souvent dans les affections inflammatoires des muscles ; en ce sens que là aussi on constate une sorte de retour à l'état embryonnaire du sarcoplasme et de ses noyaux ; et que là aussi par conséquent ces éléments manifestent une moindre spécialisation que le myoplasme strié. Mais il semble que dans ces atrophies musculaires, c'est le sarcoplasme rénové qui fonctionne comme phagocyte et digère la matière contractile. On se souvient même que c'est par une telle autophagocytose que Metchnikoff (**1902**) a cru devoir interpréter la résorption des muscles de la queue chez les Têtards de Batraciens Anoures. Mercier (**1906**) au contraire, qui a fait récemment une intéressante revue de tous ces faits, conclut, dans le cas des Têtards, à une phagocytose leucocytaire. Pour la musculature intestinale des Asticots, c'est ce dernier processus qui a lieu, sans le moindre doute. Mais, au reste, il s'agit ici d'un phénomène bien particulier. Tandis que dans la résorption caudale des Têtards, et sans doute aussi dans toutes les myosites atrophiques, il s'agit de la disparition à la fois intégrale et définitive d'un muscle ; ici au contraire la suppression ne porte que sur la partie contractile, et le sarcoplasme nucléé rajeuni régénère, au lieu et place de l'ancienne, une musculature toute analogue.

Flagellés intestinaux.

Il n'est pas rare de rencontrer des *Herpetomonas* dans l'intestin des *Calliphora*. L'étude de ces Flagellés n'entre pas dans le cadre de mes recherches ; je me bornerai à signaler un fait intéressant : la persistance de ces parasites pendant toute la nymphose et leur passage, par conséquent, de la larve à l'imago, qui sort ainsi de la pupe déjà infectée. J'ai en effet observé ces parasites dans le contenu intestinal de pupes d'âges divers, où ils paraissent même susceptibles de se multiplier activement. Ainsi la figure XXXVIII, empruntée à une pupe de 17 jours, montre, enfermés sous une membrane péritrophique, deux amas sphériques de Flagellés, qui paraissent bien dus à une multiplication répétée dans une sorte de kyste ; et cet individu contenait un grand nombre de pareils amas.

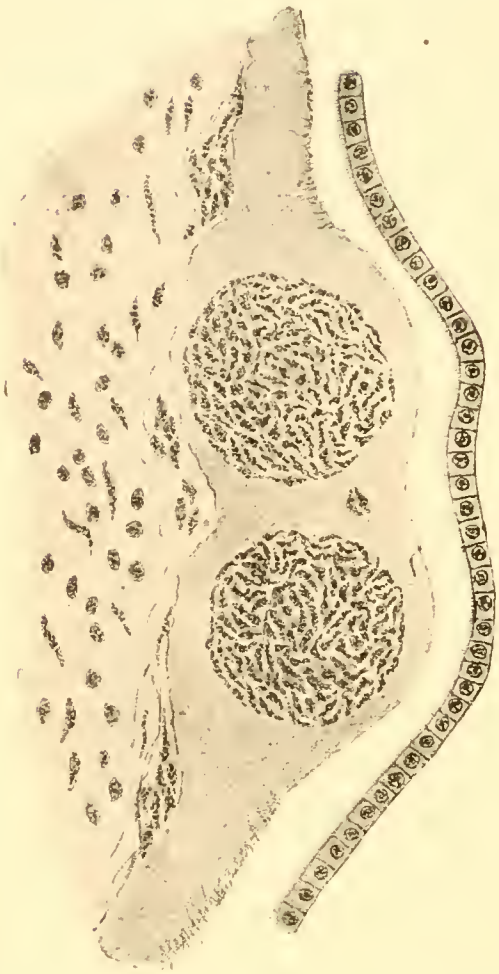

FIG. XXXVIII. Nids de prolifération des *Herpetomonas*. 17 jours × 700.

MÉTAMORPHOSE DE L'INTESTIN ANTÉRIEUR

L'intestin antérieur se compose, comme nous l'avons vu, de l'œsophage proprement dit et du jabot. Dans sa transformation, un rôle particulièrement important est dévolu à l'anneau ima-

ginal, découvert par Kowalevsky à la base du repli valvulaire, qui pend invaginé dans le proventricule. Aussi convient-il de revenir d'abord avec quelque détail sur la constitution de cette valvule.

La valvule œsophagienne et son anneau imaginal.

En partant de l'axe du proventricule et se dirigeant vers sa surface, on rencontre successivement trois feuillets épithéliaux, que nous désignerons sous le nom de feuillet interne, moyen et externe; chacun a son aspect particulier (fig. XXXIX). Le feuillet interne n'est que la continuation de l'œsophage avec tous ses caractères. Le moyen, au contraire, présente une différenciation spéciale : grosses cellules turgescentes, à membranes bien marquées, dessinant un épithélium cylindrique; noyaux clairs, pâle réticulum cytoplasmique. Le revêtement chitineux de l'œsophage se réfléchit à la surface de ce feuillet moyen, qui appartient donc comme le précédent au stomodéum ectodermique ; dans les préparations fixées au liquide de Borrel, la surface libre de toutes ces cellules est semée d'une multitude de petits granules chromatiques, représentant sans doute les fines gouttelettes de substance encore fluide qui vont se fusionner pour constituer la cuticule de chitine. Le tube œsophagien apparaît donc comme embouti sur lui-même ; et le plus souvent les deux feuillets épithéliaux

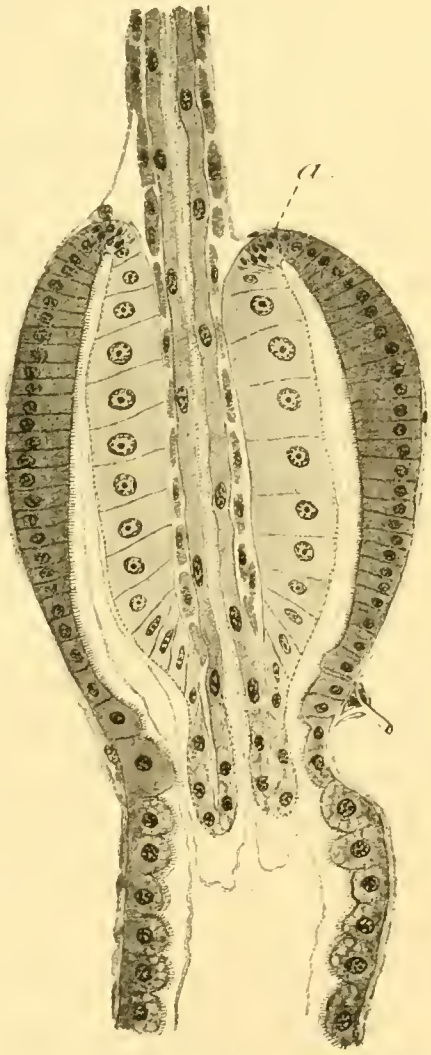

Fig. XXXIX. Valvule œsophagienne ; *a*, anneau imaginal. Asticot de 4 m/m de long. × 180.

sont presque complètement accolés par leurs basales, que sépare une mince couche musculaire. Mais, exceptionnellement, une assez grande quantité de liquide sanguin peut être infiltré dans le pli, éventuellement avec des leucocytes ; on constate alors que la musculature accompagne exclusivement le tube interne, ce qui achève de le caractériser comme un prolongement de l'œsophage, tandis que le soulèvement décolle l'assise purement épithéliale du feuillet moyen différencié. C'est elle sans doute qui fonctionne comme organe d'occlusion.

Le feuillet externe, qui constitue la paroi même du proventricule, tranche au contraire par la couleur foncée de ses cellules, serrées d'une manière dense, et ses noyaux obscurs ; par la bordure en brosse qui garnit le plateau, aussi bien que par le réseau musculaire extérieur, ce feuillet se montre la continuation antérieure directe du ventricule chylifique. Mais, au lieu de l'aspect vacuolaire présenté par les cellules absorbantes de cet organe, celles du proventricule ont un protoplasme dense et chromatique, en rapport sans doute avec une fonction toute différente, la sécrétion de la membrane péritrophique.

Dès la sortie de l'œuf, la disposition que nous venons de décrire est acquise; et, pendant toute la vie larvaire, l'organe ne fait que grandir en restant semblable à lui-même. La seule chose qui s'y modifie, c'est précisément l'anneau imaginal, situé à l'endroit même où le feuillet moyen se retourne pour se raccorder avec le feuillet externe, c'est-à-dire exactement au point où finit le stomodéum et où commence l'intestin moyen.

Dans les toutes jeunes larves, le passage est presque graduel. Toutes les cellules sont encore petites, et c'est à peine si l'on peut, sur chaque coupe diamétrale, distinguer au fond du pli une ou deux cellules, à noyau un peu plus petit que celui de leurs voisines immédiates, et qui ne présentent ni l'aspect clair des cellules valvulaires, ni l'aspect chromatique de celles du proventricule : cellules indifférentes par conséquent, et qui conservent une apparence embryonnaire.

Ultérieurement, au fur et à mesure que la larve croît, ces

petites cellules sont seules à se multiplier quelque peu, tandis que toutes les autres cellules de l'organe grandissent sans se diviser. Aussi se trouve-t-on bientôt en présence d'un aspect caractéristique. Un amas de petites cellules embryonnaires, tassées les unes contre les autres, s'intercale en coin dans l'assise épithéliale, et marque de la manière la plus nette, à la base de la valvule, la limite commune des intestins antérieur et moyen. Pendant toute la vie larvaire une lente multiplication accroît peu à peu le nombre des cellules de cet anneau.

Disparition du jabot larvaire.

La métamorphose de l'intestin antérieur comprend deux ensembles principaux de phénomènes : d'une part la disparition du jabot larvaire ; d'autre part la rénovation de l'œsophage et, grâce à la prolifération de l'anneau imaginal, la reconstitution d'un nouveau jabot et d'une nouvelle valvule. Bien que ces phénomènes soient concomitants et connexes, il est commode pour la clarté de les décrire successivement.

Déjà chez la larve adulte, qui vagabonde à la recherche d'un emplacement obscur propice à sa nymphose, les derniers aliments ingérés ont quitté le jabot ; celui-ci, fortement rétracté par l'action de sa musculature propre, présente son intima chitineuse toute plissée sur elle-même ; et ses cellules épithéliales, revenant sur elles-mêmes sans abandonner tout à fait la chitine, prennent du côté profond des contours étoilés et rameux (fig. XL).

Dans la pupe blanche qui vient de se former, ce processus de rétraction continue ; et les cellules épithéliales, se détachant tout à fait de la chitine prennent une forme d'équilibre plus simple ; elles forment maintenant une assise à contour régulier du côté de la cavité de l'organe, à contour irrégulièrement sinueux, au contraire, vers l'extérieur, où elles épousent les courbes de la musculature rétractée (fig. XLI). Déjà des leucocytes

affluent et commencent à s'insinuer dans cette couche musculaire, surtout dans la région de sa convexité distale. La chitine de plus en plus chiffonnée forme maintenant une sorte de boule

Fig. XL. Jabot vidé dans une larve adulte ; *M*, musculature ; *E*, épithélium ; *C*, couche chitineuse interne. × 320.

assez compacte, remplissant toute la cavité de ses plis multiples et serrés. On peut se l'imaginer comme une pelote de papier de soie bouchonnée sur elle-même avec une complexité extrême, et la figure n'en donne qu'une représentation bien simplifiée.

Pendant les premières heures de la nymphose, le processus de

rétraction continue encore; l'ancien jabot se rapetisse de plus en plus en revenant sur lui-même, vers son pédicule d'insertion sur l'œsophage : tels ces ballons de caoutchouc, dont le col est ligaturé sur un sifflet et qui servent de jouets aux enfants. Bien manifestement, ce n'est plus la contraction des muscles qui est en jeu, car les phagocytes les désagrègent de plus en plus, en commençant précisément par la convexité distale, et progressant de là vers le pédicule du jabot. Il faut sans doute invoquer l'élasticité propre de l'assise épithéliale. Dans une pupe de six heures, ce processus est à peu près achevé, et la cavité propre du jabot s'est évanouie (fig. XLIII). Du côté dorsal de l'œsophage avant la traversée du collier nerveux, une région se fait remarquer par la hauteur de ses cellules épithéliales ; elle dessine à peine une petite bosse à l'endroit d'où partait l'évagination longuement pédiculée du jabot ; c'est tout ce qui reste de cet organe. La pelote de chitine plissée est complètement rejetée dans la lumière de l'œsophage qu'elle distend, en se déjetant du côté ventral, et en refoulant de ce côté la mue chitineuse propre du tube œsophagien.

FIG. XLI. Jabot contracté d'une jeune pupe blanche. La musculature plissée commence à être envahie par des leucocytes ; la chitine plissée sur elle-même remplit toute la cavité ×880.

Au fur et à mesure que le jabot larvaire perd ainsi sa forme évaginée pour se rétracter dans l'œsophage, sa musculature est de plus en plus morcelée, englobée par les phagocytes ; et elle disparaît par l'éparpillement des sphères de granules. Quant aux cellules épithéliales, elles deviennent vacuolaires et présentent des phénomènes variés de chromatolyse nucléaire, de dégénérescence en boules du cytoplasme : elles chevauchent irrégulièrement les unes sur les autres ; et à des étapes diverses de cette histolyse, elles sont progressivement repoussées de l'assise épithéliale vers la cavité cœlomique, où elles deviennent comme la musculature, la proie des phagocytes. Les figures 26 et 28 rendent compte de ces multiples aspects mieux qu'une longue description.

Fig. XLII. Coupe sagittale du pharynx dans une pupe de 6 heures. Le jabot s'est rétracté, jusqu'à ne plus constituer qu'une petite bosse *j*, sur la face dorsale du pharynx ; sa musculature est déjà en grande partie disloquée ; la chitine est rejetée dans la cavité pharyngienne et refoule ventralement la mue propre de l'œsophage ; *n*, commissure nerveuse cérébroïde. La flèche indique la direction de la tête, *D* et *V* respectivement les côtés dorsal et ventral. × 88.

La destruction des cellules épithéliales est bien entendu successive ; les cellules non encore rejetées se rapprochent ; de

telle sorte qu'il n'y a jamais de solution de continuité dans le revêtement œsophagien.

Van Rees (p. 66-68) impute à tort à Kowalevsky l'opinion que le jabot larvaire devient sur place, sous sa forme évaginée, la proie des phagocytes. Les figures de l'auteur russe montrent, d'une manière encore plus explicite que son texte, qu'il a parfaitement vu la rétraction progressive. C'est Van Rees lui-même qui est dans l'erreur, en croyant que les cellules épithéliales du jabot larvaire persistent en venant se replacer dans l'alignement du tube œsophagien. Aucun de ces deux auteurs n'avait d'ailleurs étudié le processus en détail. Aussi m'a-t-il paru nécessaire de le préciser par quelques figures ; d'autant plus qu'il s'agit du fait, assez singulier, de l'élimination d'un épithélium digestif vers la cavité générale ; et que d'autre part nous avons ici un exemple particulièrement net de dégénérescence intrinsèque de cellules, préalable à leur englobement par des phagocytes.

Déploiement de l'anneau imaginal.

Aussi précoce que la rétraction du jabot larvaire, un autre fait caractéristique se produit dès le début de la nymphose : c'est le déploiement complet de la valvule œsophagienne. Il est difficile de saisir ce déploiement sur le fait ; il est déjà achevé dans la pupe blanche, qui s'étire encore par immersion dans l'eau chaude ; et les trois feuillets, maintenant déboîtés constituent des tronçons, alignés bout à bout, de l'intestin antérieur (fig. XLIII). L'ancien feuillet interne n'a plus, naturellement, rien qui le distingue de l'œsophage, dont il était le prolongement. L'ancien feuillet moyen est au contraire bien reconnaissable à ses grosses cellules claires ; enfin le feuillet externe, paroi du proventricule, apparaît, plus nettement encore, comme la région initiale de l'intestin moyen ; et il va, ainsi que nous l'avons vu, participer à l'exuviation de cet organe, et constituer la portion la plus antérieure du corps jaune.

Entre ces deux derniers tronçons déployés, on trouve, également épanoui, l'anneau imaginal, toujours reconnaissable à ses petits noyaux, serrés d'une manière dense dans un protoplasme chromatique, à limites cellulaires peu distinctes. Il forme maintenant une sorte d'ajutage tronconique, dont le bord antérieur, effilé en biseau, s'insinue à l'intérieur du manchon formé par les anciennes cellules claires de la valvule. Cette disposition n'a rien de surprenant ; elle correspond exactement à celle qu'avait avant le déploiement l'anneau imaginal, insinué en coin dans l'angle du pli. Du côté postérieur, il y a une obturation complète de la communication entre les intestins antérieur et moyen : celà, à la fois, par l'avancée des cellules imaginales vers l'axe de la lumière, et par le tassement des cellules du proventricule en une sorte de bouchon.

Fig. XLIII. Déploiement de la valvule ; *v*, son feuillet moyen, qui va être rejeté en même temps que les cœcums *c*, dans le ventricule chylifique ; l'anneau imaginal *a* commence à proliférer vers l'avant. 7 heures. × 88.

La figure XLIII montre cette disposition encore bien apparente dans une pupe de 7 heures, où la prolifération de l'anneau imaginal a déjà progressé, et où, dans l'intestin moyen, les cellules imaginales arrivent presque à reconstituer un épithélium continu.

Cette figure montre en outre une particularité importante.

La musculature de l'intestin moyen empiète un peu sur la région postérieure de l'anneau imaginal ; tout à fait en avant, l'œsophage présente aussi sa musculature, qui commence d'ail-

leurs, aussi bien que celle de l'intestin moyen, à être envahie par des leucocytes. Mais, dans l'intervalle, sur un assez long parcours, l'œsophage est constitué simplement par un tube épithélial nu, baigné directement par le liquide cœlomique. Ce tronçon correspond à la portion antérieure de l'anneau imaginal, et, en avant de lui, au manchon des cellules claires de la valvule. Cette particularité est bien compréhensible, le déploiement ayant amené au dehors ce feuillet clair, que nous avons vu, dès l'origine, être dépourvu de musculature propre.

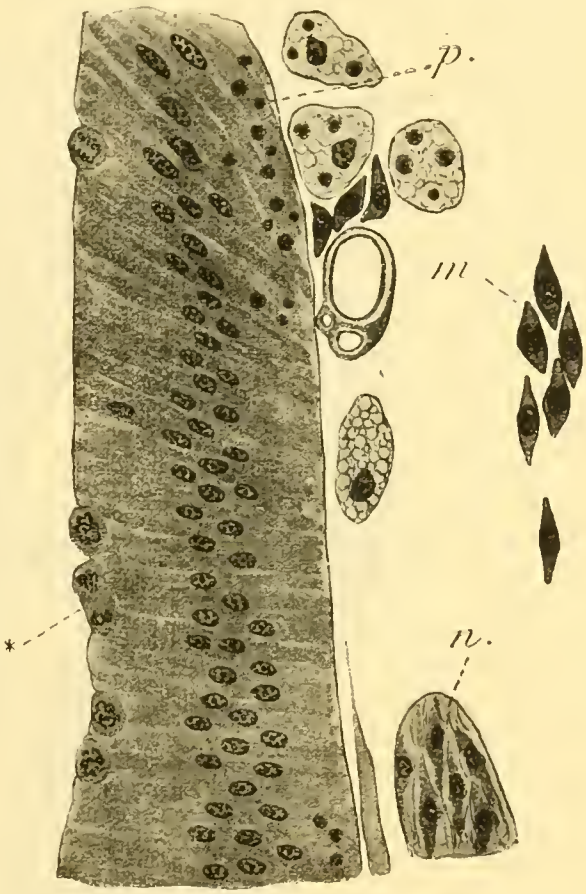

Fig. XLIV. Détails de structure de l'ajutage imaginal. Prolifération par mitoses à la surface libre, dégénérescences pycnotiques, *p*, du côté basal ; des leucocytes viennent s'emparer des boules de dégénérescence ; *m*, myoblastes imaginaux ; *n*, système nerveux stomatogastrique. 7 heures. × 700.

Si l'on examine en détail l'anneau imaginal, on voit (fig. XLIV) que la prolifération s'y produit par de fréquentes caryocinèses. Les cellules qui se préparent à la mitose se rapprochent presque toujours de la surface libre, où elles s'arrondissent, en faisant même parfois légèrement saillie dans la lumière œsophagienne. Au contraire, du côté basal (cœlomique), on constate de nombreuses dégénérescences pycnotiques ; et les boules de dégénérescence sont éliminées, au moins pour la plupart, du côté de la cavité générale, où elles deviennent la proie des phagocytes. C'est un nouvel exemple d'avortements cellulaires, au milieu d'un organe imaginal en prolifération.

Dès que la valvule est dévaginée, des phénomènes atrophiques apparaissent dans les cellules de l'ancien feuillet moyen; d'abord

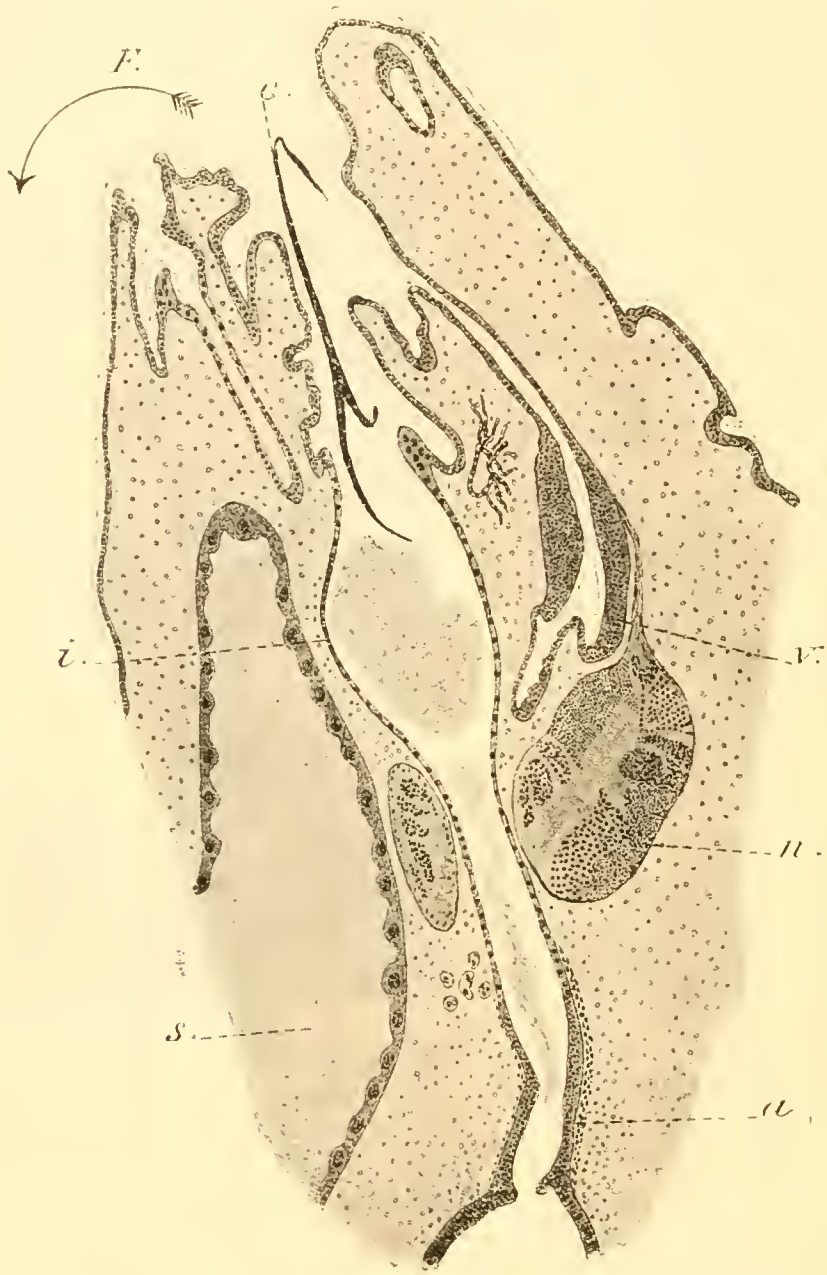

Fig. XLV. Coupe sagittale de l'œsophage. Pupe de 31 heures. La disparition du jabot est achevée ; le peloton de chitine qui distend encore le pharynx va être rejeté en même temps que les crochets mandibulaires *c* ; *a*, ajutage imaginal ; *i*, cellules imaginales en un point ventral du pharynx ; *n*, commissure cérébroïde ; *s*, glande salivaire ; *v*, vésicule céphalique. La flèche courbe F, indique le sens du mouvement de rotation qui va bientôt se produire, par dévagination de la vésicule céphalique, et qui déterminera l'inflexion ventrale de la région antérieure de l'œsophage. × 88.

dans les plus antérieures, puis en se rapprochant du bord biseauté de l'anneau imaginal, qui progresse vers l'avant. Elles l'ont atteint

dans les pupes de 6 heures. La figure 27 donne une idée suffisante de ce processus, très analogue d'ailleurs à celui indiqué plus haut pour les cellules du jabot larvaire. Les cellules perdent leurs contours, dégénèrent en boules, les noyaux sont frappés de chromatolyse ; et toutes ces masses de dégénérescence, refoulées vers la cavité générale par la poussée de l'anneau imaginal, y sont englobées et digérées par les phagocytes.

Dans les pupes de 20 à 30 heures s'achève parallèlement cette disparition des cellules du jabot et de la valvule. Lorsqu'elle est terminée, l'œsophage forme un tube étroit, assez régulièrement calibré, en arrière du collier nerveux ; fortement dilaté en avant par la grosse pelote chitineuse qu'il contient (fig. XLV). Il se raccorde en arrière à l'anneau imaginal, en avant aux histoblastes tégumentaires du pourtour de la bouche (la vésicule céphalique n'est pas encore dévaginée). Sur presque toute cette étendue, l'épithélium œsophagien est encore composé de ses anciennes grosses cellules bien conservées ; cependant quelques-unes présentent sporadiquement des phénomènes de dégénérescence ; elles sont énucléées vers le cœlome et phagocytées. Il y a ainsi diminution progressive du nombre des cellules larvaires, tandis que les nappes imaginales gagnent de plus en plus aux deux extrémités. En outre, sur la face ventrale, en regard de la pelote chitineuse, on peut remarquer une plage de petites cellules d'aspect imaginal, et qui ne paraissent pas, lorsqu'on les suit dans la série des coupes, se raccorder par continuité avec les histoblastes péribuccaux. Ces petites cellules proviennent-elles de la division sur place de quelques cellules larvaires, comme Van Rees en a admis la possibilité ? Ont-elles au contraire émigré à partir d'un histoblaste imaginal en perdant leur solidarité avec lui ? Je ne suis pas en mesure de trancher cette incertitude. Peut-être même y a-t-il là un petit histoblaste épithélial spécial. En tout cas, d'une manière précoce, l'œsophage est à cet endroit occupé par de petites cellules, de taille imaginale, et nous aurons à revenir plus loin sur leur évolution ultérieure.

Musculature de l'anneau imaginal.

Mais il convient auparavant d'examiner un autre point important. L'anneau imaginal, une fois dévaginé, constitue, nous l'avons vu, un tronçon purement épithélial de l'intestin antérieur ; et il en est encore ainsi à la 20e heure. Ultérieurement les organes imaginaux qui se différencient aux dépens de l'anneau possèdent néanmoins une musculature bien développée. Il faut donc rechercher quelle est l'origine de cette musculature nouvelle. La question est fort malaisée à résoudre, et j'ai le regret de ne pouvoir apporter une certitude complète.

Je n'ai pu en découvrir l'annonce chez les larves ; et la première apparition franche, dans les pupes, est assez soudaine; si bien que la musculature semble s'installer d'emblée sous une forme assez évoluée. A la 20e heure il n'y a rien encore de bien reconnaissable ; douze heures après les initiales de la musculature sont incontestablement installées en place. C'est au voisinage de la 30e heure que se place une période critique, de modifications rapides, et où les observations laissent facilement échapper quelque intermédiaire important.

Une fois qu'elle est bien installée, sous une forme indubitable (pupes de 2 à 3 jours), la musculature imaginale consiste en une couche dense de myoblastes, ou jeunes cellules musculaires, ayant l'aspect d'éléments mésenchymateux, de cellules embryonnaires quelconques, et se multipliant activement par caryocinèse. Cette couche enveloppe extérieurement toute la région de l'épithélium imaginal.

L'idée qui se présente tout de suite à l'esprit, et à laquelle je m'arrêterais le plus volontiers d'après tout ce que je sais de la métamorphose des Insectes, est que ces myoblastes sont bien effectivement des cellules embryonnaires, qui ont attendu ce moment pour proliférer ; il faut donc, remontant chronologiquement la série des stades, essayer de retrouver des cellules semblables.

Et, en effet, dans les pupes de 20 heures, on peut trouver çà et là au voisinage de l'épithélium quelques cellules d'aspect mésenchymateux, sans doute les premiers myoblastes installés; et même d'une façon beaucoup plus précoce (pupe de 7 heures, printemps, fig. XLIV) on peut rencontrer quelques cellules semblables, surtout du côté dorsal. Sont-ce là les premières initiales de la musculature imaginale ? Je le crois volontiers ; mais on peut se demander si ce ne sont pas tout simplement de jeunes leucocytes.

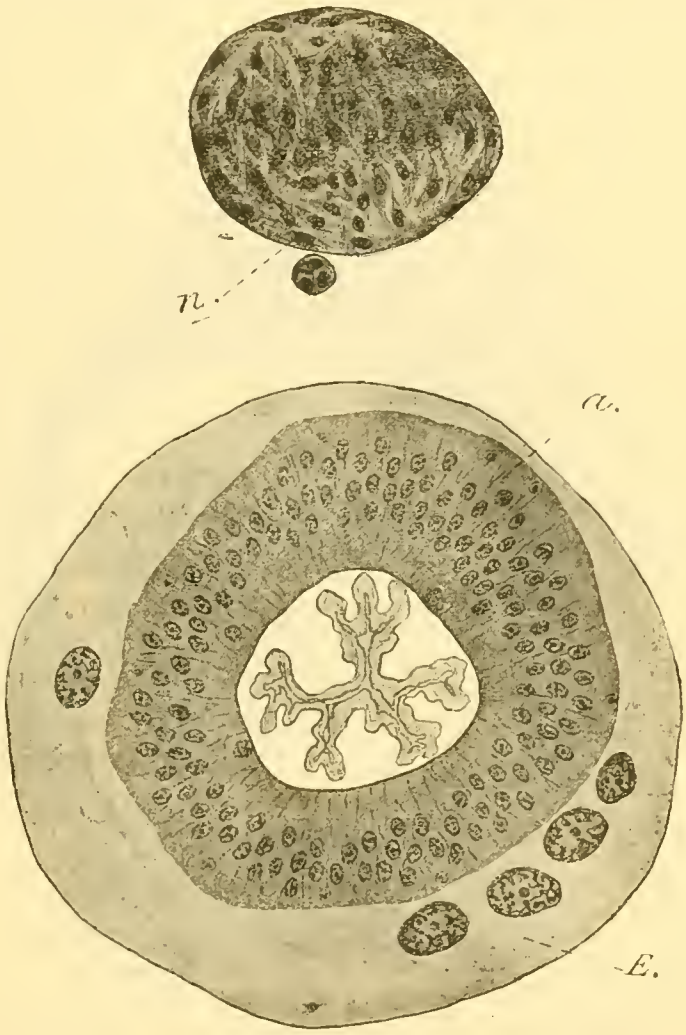

FIG. XLVI. Coupe transversale de l'œsophage, dans la région où l'ajutage imaginal *a*, s'insinue en biseau sous l'épithélium larvaire, *E* ; *n*, système nerveux stomagastrique. Pupe blanche. × 320.

Et il y a une circonstance qui rend particulièrement difficile à suivre l'évolution de ces cellules. En effet, de ce côté dorsal de l'œsophage, et à ce niveau, se trouvait chez la larve un renflement ganglionnaire du système stomatogastrique. Or ce ganglion qui avait, comme ses connectifs, une limite nettement marquée par une membrane anhiste, perd ce contour précis (comparer en particulier les figures XLVI et XLVII), et se disloque en une sorte de plexus diffus. Certaines cellules ont bien un

aspect ganglionnaire nerveux ; mais la plupart (névroglie ?) présentent au contraire l'aspect mésenchymateux quelconque. De sorte que, du côté dorsal de l'anneau imaginal, on est en présence d'un tissu réticulé mésenchymateux, dont la partie la plus externe est certainement du système nerveux viscéral remanié ; dont la partie la plus profonde est bien vraisemblablement myoblastique; mais il n'y a aucune limite précise, aucun caractère décisif, permettant de départager ces deux catégories. A tous les niveaux on peut observer des caryocinèses, et partout circulent, dans les mailles de ce lâche tissu, des globules du sang et des sphères de granules. A partir de ce massif dorsal un certain nombre de cellules paraissent émigrer sur les côtés de l'œsophage jusqu'à la face ventrale (fig. XLVII).

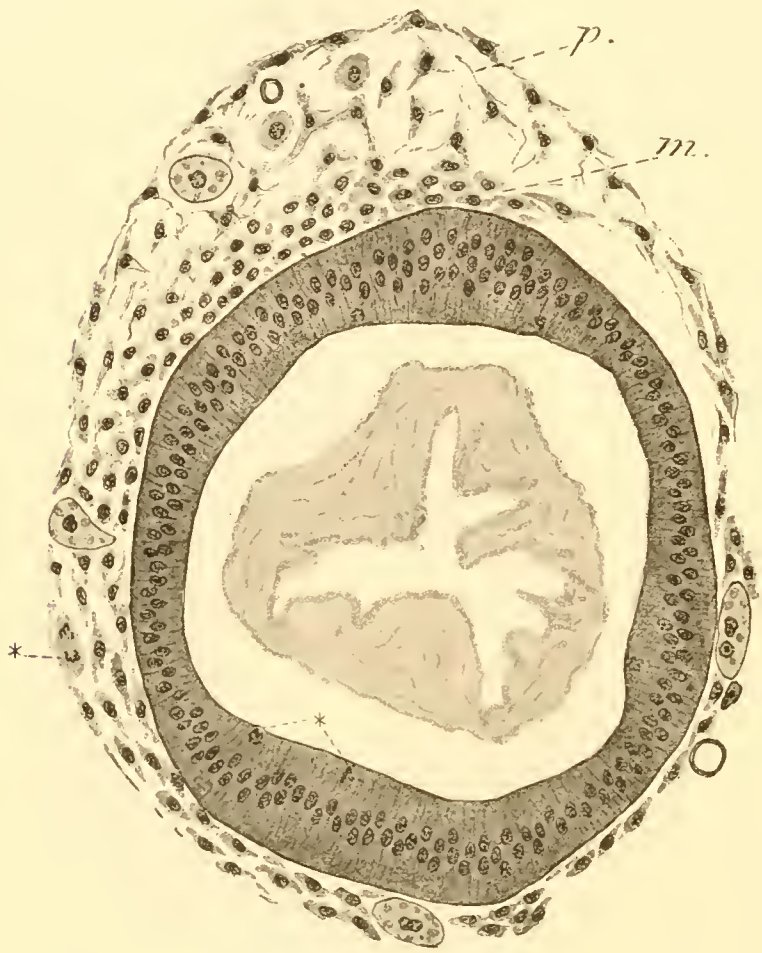

FIG. XLVII. Coupe transversale de l'ajutage imaginal ; *p*, système nerveux stomatogastrique, devenu plexiforme, et confinant sans limite nette aux myoblastes *m*. Figures de caryocinèse dans l'épithélium et les myoblastes, *. 20 heures. × 320.

Il y a encore un autre élément de complication. A ce même âge en effet, (vers la 30e heure), se place un phénomène qui modifie assez profondément la topographie des régions antérieures de la nymphe : c'est la dévagination de la vésicule céphalique. Ce

processus est accompagné d'un rapprochement relatif entre les centres nerveux cérébroïdes et l'extrémité antérieure de l'intestin moyen; si bien que l'œsophage se contracte dans sa longueur entre le collier nerveux et l'anneau imaginal. Cette rétraction du tube épithélial se produit par une sorte de glissement à l'intérieur du manchon musculaire; de sorte que la musculature œsophagienne larvaire tend à recouvrir en arrière la région antérieure de l'anneau; et que d'une manière analogue la musculature de l'intestin moyen empiète vers l'avant sur la région postérieure de ce même anneau. Ces deux musculatures ne sont d'ailleurs pas à ce moment conservées intactes dans leur état primitif ; elles sont au contraire en pleine voie de dislocation par les phagocytes (fig. 29).

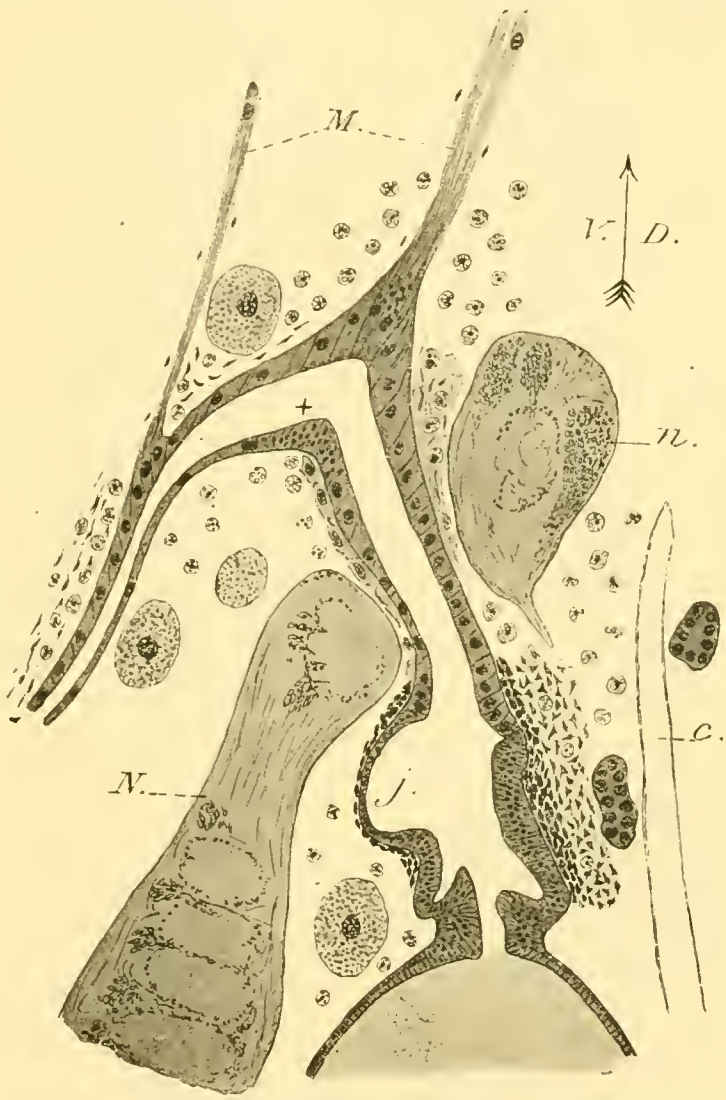

Fig. XLVIII. Coupe sagittale de l'œsophage, après dévagination de la vésicule céphalique. La flèche indique la direction de la tête, *V* et *D* respectivement les côtés ventral et dorsal ; *c*, cœur passant dans son anneau de soutien ; *j*, début d'évagination du jabot imaginal, refoulant les myoblastes ; *n*, commissure cérébroïde ; *N*, masse nerveuse sous-œsophagienne ; *M*, muscles dilatateurs du pharynx. L'angle interne de l'œsophage est occupé par un îlot imaginal. 46 heures. × 88.

Donc, en récapitulant, l'anneau imaginal est entouré, vers la 30e heure, d'un manchon hétérogène complexe, où l'on trouve pêle-mêle : des muscles larvaires en voie de destruction, des phagocytes contenant leurs débris, des myoblastes en prolifération. Et, du côté dorsal, sans limite nette, ce complexe passe progressivement à un amas seulement un peu moins dense, plus réticulé, qui représente le stomatogastrique en transformation.

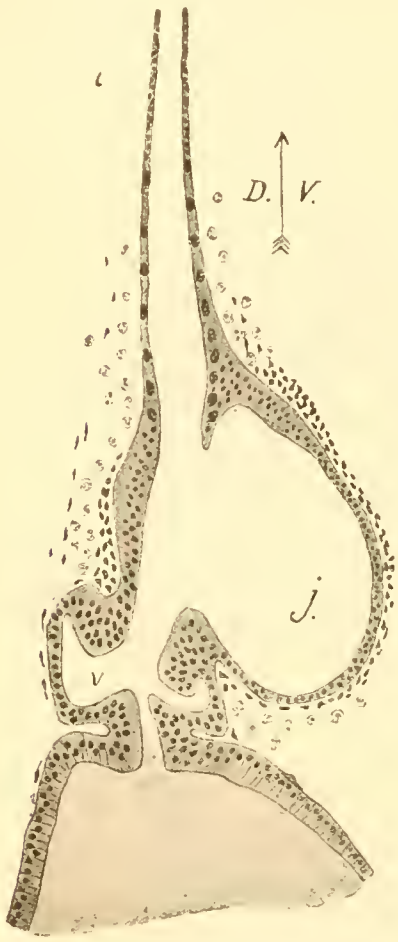

Fig. XLIX. Différenciation de l'ajutage imaginal en valvule, *v*, et jabot, *j* ; les cellules imaginales du coude antérieur ont proliféré vers l'arrière, en *i* ; les cellules larvaires persistent dans la région moyenne. 5 jours. × 88.

Aussi une autre interprétation pourrait-elle se présenter à l'esprit pour l'origine première des myoblastes. Ne proviendraient-ils pas de la musculature larvaire elle-même, qui, d'une manière analogue à ce que nous avons vu pour l'intestin moyen, serait résorbée dans sa partie myoplasmique, mais persisterait dans sa partie nucléaire, et subirait une active multiplication ? Il est incontestable que des noyaux de la musculature larvaire persistent encore en bon état au milieu de l'amas hétérogène dont nous venons de parler ; et, dans la région qui confine à l'intestin moyen, on rencontre certains aspects qui paraissent bien indiquer une division (fig. 29). Mais d'autre part certains de ces noyaux musculaires dégènèrent sans aucun doute et sont phagocytés. Je n'ai pu rencontrer aucun aspect indiquant avec quelque vraisemblance une fragmentation des gros noyaux musculaires conduisant aux petits noyaux des myoblastes. Et j'avoue qu'une pareille rénovation, donnant naissance à des

cellules d'aspect embryonnaire, et préludant à leur multiplication ultérieure par mitoses répétées, me paraîtrait assez invraisemblable. Je crois plutôt que ces noyaux larvaires sont destinés à disparaître ultérieurement.

Une dernière hypothèse, à laquelle je ne m'arrêterai pas non plus, en l'absence de preuves, consisterait à voir dans les myoblastes des cellules migratrices venant s'agglomérer autour de l'épithélium. Ce serait là aussi, semble-t-il, un processus bien aberrant, que cette constitution d'un organe par concentration de cellules d'abord toutes éparses dans le liquide cœlomique.

Je laisserai donc subsister quelque incertitude sur l'origine première des myoblastes, et je prendrai pour point de départ l'état représenté par la figure 29. Dès ce moment on peut dire que l'épithélium de l'anneau imaginal est doublé extérieurement par un manchon de myoblastes. Dans les stades qui suivent, ceux-ci se tassent de plus en plus en assise cohérente au voisinage de l'épithélium, et ils continuent d'une manière active à se multiplier par mitoses, accompagnant le manchon épithélial dans toute sa différenciation ultérieure.

Différenciation de l'anneau imaginal. Le jabot et la valvule.

L'anneau imaginal n'a été jusqu'ici qu'un ajutage tronconique terminant postérieurement l'œsophage. Dès la fin du second jour, il commence à modeler sa surface d'une manière plus compliquée, et à annoncer les premiers linéaments des deux organes qui vont naître de lui : la nouvelle valvule et le nouveau jabot.

La figure XLVIII montre, à 46 heures, en regard de la masse nerveuse sous-œsophagienne, le début d'une évagination ventrale, qui refoule la paroi épithéliale, en entraînant le revêtement, de myoblastes. Plus en arrière, juste avant l'intestin moyen, deux évaginations aiguës représentent, sur le plan sagittal, les traces d'un repli circulaire d'emboutissement, qui fait tout le tour de l'organe.

Ultérieurement (fig. XLIX, L) l'évagination ventrale s'allonge vers l'arrière, et son goulot d'origine se rétrécit de plus en plus. Bientôt (fig. LI) elle constitue une sorte d'ampoule dont le long col s'étire à travers le thorax, tandis que la panse renflée progresse en arrière vers l'abdomen, entraînant toujours à sa surface une couche refoulée de myoblastes. On voit de mieux en mieux se dessiner le jabot suceur imaginal. D'autre part le repli circulaire redresse vers l'avant sa cavité invaginée, tandis qu'un pli refoulé fait de plus en plus saillie vers l'arrière. C'est le rudiment bien caractérisé de la valvule. Sans vouloir suivre dans tous ses détails l'évolution ultérieure de ces deux organes, je noterai cependant l'essentiel.

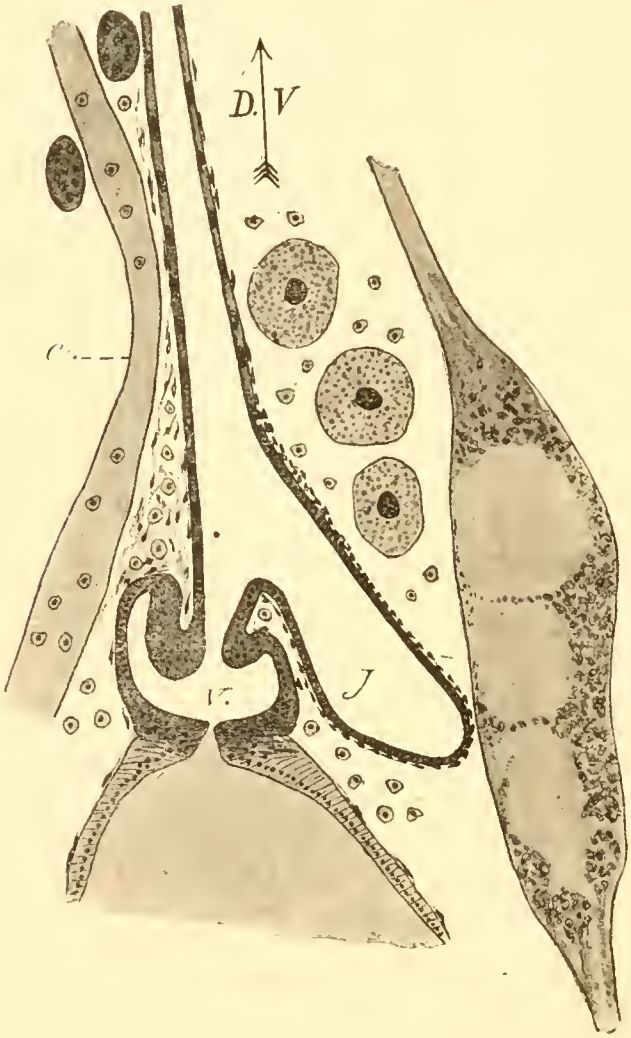

FIG. L. Stade un peu plus avancé; *c*, cœur; *j*, jabot; *v*, valvule 6 jours. × 88.

Vers le 7e jour, quand le jabot commence à avoir déjà sa forme, la multiplication des myoblastes est terminée, et leur différenciation musculaire commence. C'en est alors fini des divisions caryocinétiques; et on n'observe plus que des divisions directes du type multiple : groupement simultané de la chromatine d'un noyau autour de plusieurs centres, qui se séparent ensuite, conduisant d'emblée à la

formation d'un essaim de petits noyaux. La figure LII montre quelques aspects de ce processus ; on y voit aussi des dégénérescences pycnotiques. Ensuite les éléments musculaires s'allongent ; les petits noyaux s'y distribuent en chapelet ; enfin la striation apparaît.

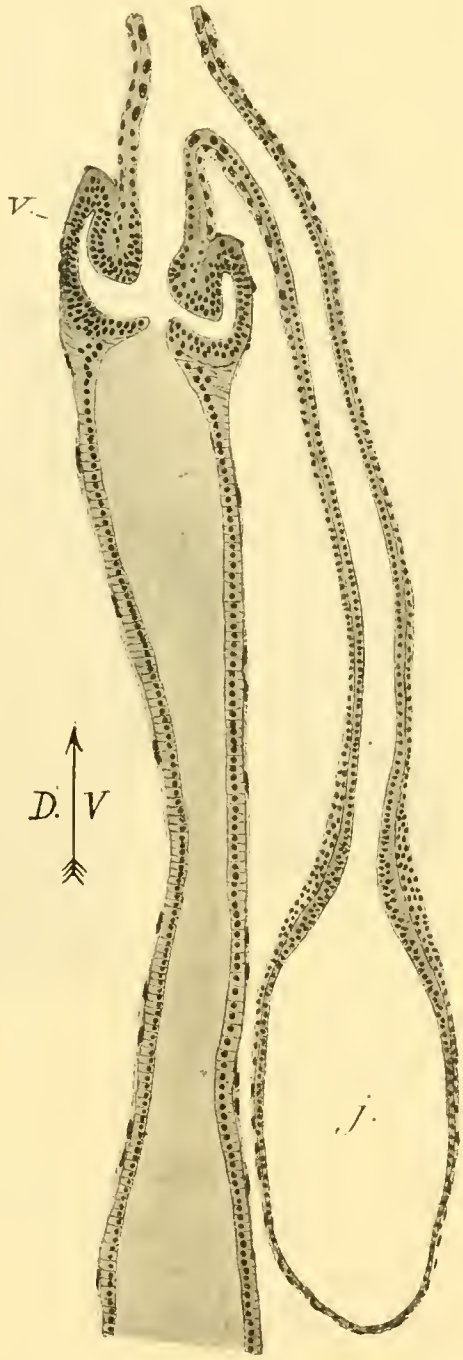

FIG. LI. Le jabot *j* se pédiculise et sa panse émigre vers l'abdomen ; la valvule *v* se précise. 7 jours. × 88.

Quant à l'épithélium, dont la prolifération est également achevée, il multiplie sa surface en étalant et aplatissant ses cellules. Mais, refoulé dans l'abdomen, il ne trouve pas de place pour s'épanouir, et l'augmentation de surface a lieu par un plissement de plus en plus accusé. Les figures 30 et LIII montrent un stade de début de ce plissement, la figure 32 un stade achevé ; et l'on y peut voir que seul l'épithélium participe au plissement. Le réseau musculaire qui l'enveloppe n'épouse que les courbures les plus générales ; au niveau des plis rentrants compliqués, il se détache sans y pénétrer. A travers ses mailles, des sphères de granules peuvent alors s'infiltrer jusque dans les plis profonds de l'épithélium où elles achèvent de digérer leurs inclusions. Dans les pupes âgées, où la complication des

plis est arrivée à son maximum, ces sphères de granules semblent perdues au hasard dans un inextricable labyrinthe. Mais si l'on y fait attention, on reconnaît, conformément à ce qu'on peut imaginer *a priori*, qu'il y a deux cavités distinctes, cœlome et jabot, qui s'intriquent et se pénètrent sans communiquer. En partant de l'extérieur, un trajet rectiligne quelconque coupe le contour sinueux un nombre pair de fois ; si ce trajet rencontre une sphère de granules, elle est toujours située entre une intersection de rang pair et une de rang impair, c'est-à-dire dans la région du plan qui représente le cœlome. La couche chitineuse sécrétée par l'épithélium est un repère de plus, marquant l'intérieur de la cavité propre de l'organe : sur la direction d'une sécante, on rencontre toujours la chitine après une intersection de rang impair et avant une de rang pair.

Fig. LII. Organisation de la musculature du jabot ; *A*, coupe tangentielle ; *B*, coupe normale ; divisions nucléaires multiples et dégénérescences pycnotiques. 7 jours. × 700.

Le pédicule du jabot, de plus en plus allongé en un tube étroit, présente aussi des plis analogues, n'intéressant que l'épithélium ; ces plis sont beaucoup moins profonds (fig. LIV) ; et, comme dans l'œsophage, ils sont surtout de direction longitudinale.

Quant à la valvule, je donne un assez grand nombre de figures pour que l'on voie, sans longs développements, la différenciation progressive de sa structure. Le repli circulaire évaginé se renfle de plus en plus en une sorte d'ovoïde asymétrique : c'est le

proventricule ; et dans sa cavité fait de plus en plus saillie un autre repli circulaire, en forme de champignon renversé, dont le pied serait perforé jusqu'au sommet du chapeau (fig. LI, LV, 31, LVI). Le canal de perforation n'est pas autre chose que la continuation de l'œsophage ; il en présente tous les caractères ; mais, au fur et à mesure que cet appareil valvulaire se différencie, il se déjette du côté dorsal, son plan de

FIG. LIII. Plissement de la membrane épithéliale du jabot, *j* ; les sphères de granules, *sg*, traversent la musculature *m*, et pénètrent dans la profondeur des plis. 13 jours. × 700.

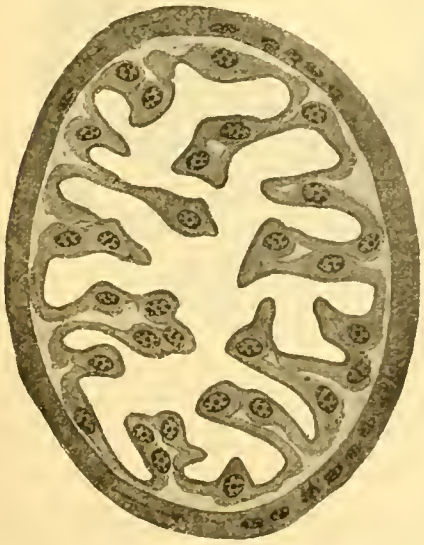

FIG. LIV. Coupe transversale du pédicule du jabot. 17 jours. × 700.

symétrie sagittal glissant sur lui-même ; de sorte que c'est le pédicule du jabot qui a l'air d'être en arrière la continuation de l'œsophage, tandis que l'axe creux de la valvule fait avec ce conduit un angle obtus, ouvert du côté antérieur et dorsal.

Dès le sommet du chapeau les cellules claires de l'œsophage prennent un nouvel aspect ; protoplasme dense, nettement

éosinophile, à texture fibrillaire, normale à la surface ; et ce caractère persiste sur tout le revêtement du champignon valvulaire. Le feuillet épithélial qui limite le proventricule

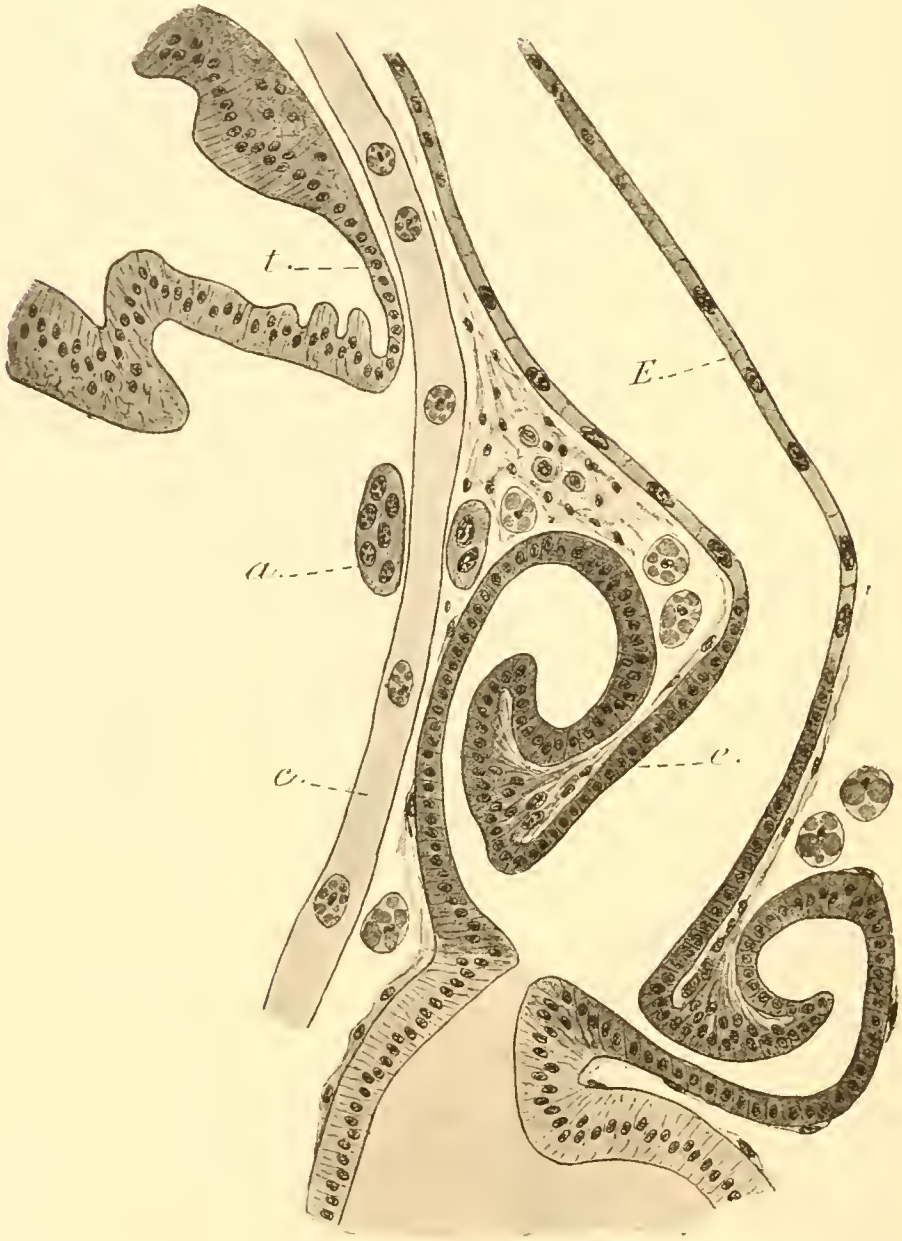

FIG. LV. Différenciation de la valvule ; la coupe n'étant pas tout à fait sagittale ne contient pas l'origine du tube allant au jabot ; *a*, anneau de soutien du cœur, *c* ; *e*, épithélium imaginal ; *E*, épithélium larvaire ; *t*, téguments du cou. × 180.

présente une texture analogue de ses cellules, mais avec une affinité plus marquée pour l'hémalun, qui lui donne une teinte violette toute différente. En outre la surface épithéliale du champignon est seule à sécréter, en continuité avec l'œsophage,

une intima chitineuse ; seule elle se caractérise ainsi comme appartenant au stomodéum ; le revêtement du proventricule reste nu. On se rappelle que, dans la larve, nous avons été conduits à supposer que le proventricule appartient à l'intestin moyen. Pour l'imago, il n'est pas douteux qu'il dérive de l'anneau imaginal. Cela résulte assez de la succession des stades figurés. Mais j'ajouterai encore un détail. Nous avons vu que l'intestin moyen se remplit d'une manière précoce d'un fluide épais, ambré, où flotte le corps jaune. Même lorsque, après une occlusion transitoire, la communication est virtuellement rétablie entre les lumières épithéliales des intestins antérieur et moyen, ce dernier reste toujours absolument rempli par son coagulum éosinophile, tandis que la cavité de l'anneau imaginal reste vide, comme l'œsophage (fig. L, LI, LV, 31). On a ainsi un critérium supplémentaire permettant de reconnaître à coup sûr ce qui dérive de chacun des feuillets, le coagulum ne disparaissant que tout à la fin de la nymphose, quand l'intestin moyen commence à pouvoir véritablement digérer (fig. LVI). Il faut donc admettre que les cellules d'abord toutes semblables de

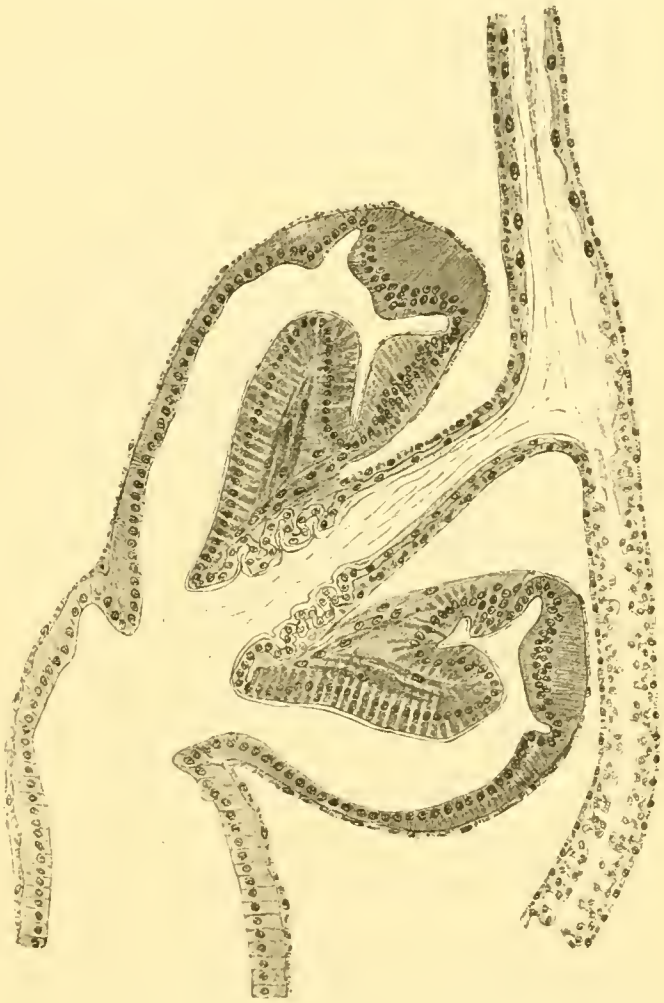

FIG. LVI. État à peu près définitif de la valvule et de l'origine du jabot. En avant, persistent encore des cellules larvaires. 17 jours. × 180.

l'anneau imaginal sont ainsi capables de se différencier dans des sens multiples, ici cellules du proventricule, là cellules de la valvule, ailleurs encore cellules aplaties du jabot.

Y a-t-il là entre la larve et l'imago une opposition irréductible ? Il faudrait être, pour insister, mieux documenté sur l'organogénèse embryonnaire. Et si, comme chez d'autres Insectes, tout le tube digestif est foncièrement ectodermique, il faut avouer que la question n'a qu'un intérêt secondaire. J'ai voulu seulement signaler le détail en passant.

Rénovation de l'œsophage.

Kowalevsky attribue à la prolifération de l'anneau imaginal vers l'avant la reconstitution totale de l'œsophage, à l'exception toutefois de la région buccale, provenant des histoblastes tégumentaires de la tête ; et, pour lui, l'œsophage larvaire disparaît phagocyté. Van Rees pense, au contraire, que la plus grande partie de l'œsophage imaginal provient directement de l'œsophage larvaire par un remaniement sur place, par divisions répétées de ses cellules, et il dit (p. 69) avoir rencontré un fuseau de mitose dont la taille indiquait nettement qu'il s'agissait de la division d'un noyau larvaire.

Il est incontestable que le rôle de l'anneau imaginal se borne à l'édification des organes ci-dessus décrits ; et toutes les figures données (fig. XLVIII, XLIX, L, LI, LV, LVI, 31) montrent les petits noyaux s'arrêtant juste en avant de la valvule, et à l'origine du pédicule du jabot ; plus en avant persistent de gros noyaux larvaires. Mais Van Rees est néanmoins dans l'erreur ; il n'y a pas rénovation sur place des cellules larvaires dans les régions plus antérieures encore où l'œsophage est de nouveau occupé par de petits noyaux.

Pour décrire les faits d'une façon méthodique, revenons en arrière au moment où, vers la 30e heure, le jabot et la valvule larvaires ont complètement disparu ; la pelote chitineuse frois-

sée dilate l'œsophage en avant du collier nerveux ; à l'orifice buccal on voit encore les crochets mandibulaires (fig. XLV).

Bientôt après intervient le processus d'évagination de la tête. La pelote chitineuse et les crochets sont rejetés à ce moment ; l'œsophage prend dans sa région antérieure l'aspect d'un tube étroit uniformément calibré. Mais, en même temps, la vésicule céphalique qui se dévagine étant dorsale par rapport à l'orifice buccal, celui-ci se trouve rejeté ventralement dans le sens de la flèche (fig. XLV) ; et toute la région antérieure de

FIG. LVII. Angle interne de l'œsophage, portion marquée d'une croix dans la figure XLVIII ; prolifération de la plage imaginale et dégénérescence des cellules larvaires contiguës. 46 heures. × 320.

l'œsophage pivote en même temps de près de 120°, le point fixe étant marqué par la traversée du collier nerveux.

Un peu plus tard, quand la tête est bien dévaginée et devenue turgescente, à la partie antérieure de la pupe, ce sont les muscles persistants, allant du fond du pharynx au milieu du front, qui tirent sur l'œsophage et déterminent la situation du sommet de son angle antérieur (fig. XXVI, XLVIII).

J'ai déjà signalé la présence précoce, sur le plancher ventral du pharynx d'une plage à petits noyaux. Sa situation correspond maintenant exactement à l'angle interne (postérieur) du coude œsophagien (fig. XLVIII). Ces petites cellules prolifèrent activement (fig. LVIII, caryocinèses à la surface libre, dégénéres-

cences pycnotiques du côté basal), et elles se comportent tout à fait comme un histoblaste imaginal. Elles s'étendent de plus en plus en avant et en arrière, empiétant progressivement sur l'épithélium larvaire qui dégénère, éliminé vers le cœlome et phagocyté, ainsi que sa musculature. Parfois, à la limite des deux tissus, on voit des noyaux de taille intermédiaire; mais il semble bien que ce sont de petits noyaux accrus et non de gros noyaux divisés. Dans le plan de symétrie, l'autre côté de l'œsophage est occupé, au sommet de l'angle, par les grosses cellules larvaires, qui donnent insertion aux muscles. Mais si l'on suit la série des coupes, on voit de la nappe inférieure deux ailes de tissu imaginal se redresser sur les faces latérales de l'œsophage et venir ainsi, extérieurement aux grosses cellules dorsales, se mettre aussi en rapport avec les muscles (fig. XLVIII). Les grosses cellules larvaires dorsales, emprisonnées par l'envahissement des petites cellules, vont persister encore quelque temps, tandis que partout ailleurs, sur les bords de la nappe imaginale, soit du côté buccal soit du côté ventriculaire, les cellules imaginales s'insinuent au contact de la lumière œsophagienne et rejettent vers le cœlome les cellules larvaires dégénérées.

FIG. LVIII. Cheminement, par caryocinèses tangentielles, des cellules imaginales, à la face profonde des cellules œsophagiennes larvaires. 3 jours. × 700.

La même chose se passe, au voisinage de la bouche, sur la lisière des histoblastes céphaliques. La même chose aussi à l'autre extrémité de l'œsophage, au voisinage de la valvule. La figure 33 montre en ce point, dans une pupe de 3 jours, des dégénérescences de cellules larvaires, que des leucocytes viennent phagocyter, en pénétrant dans l'épithélium lui-même. A côté sont des noyaux de taille moyenne (petits noyaux accrus ou noyaux larvaires rénovés et divisés?). Plus haut, du côté

ventral la nappe des petites cellules a déjà dépassé le niveau du collier nerveux. De plus en plus ces petites cellules progressent, proliférant par caryocinèses (fig. LVIII) et s'insinuant sous les grosses cellules larvaires ; de plus en plus elles prennent possession du tube œsophagien en éliminant les anciennes.

Au 12e jour, tout le tronçon pharyngien réfléchi, du côté ven-

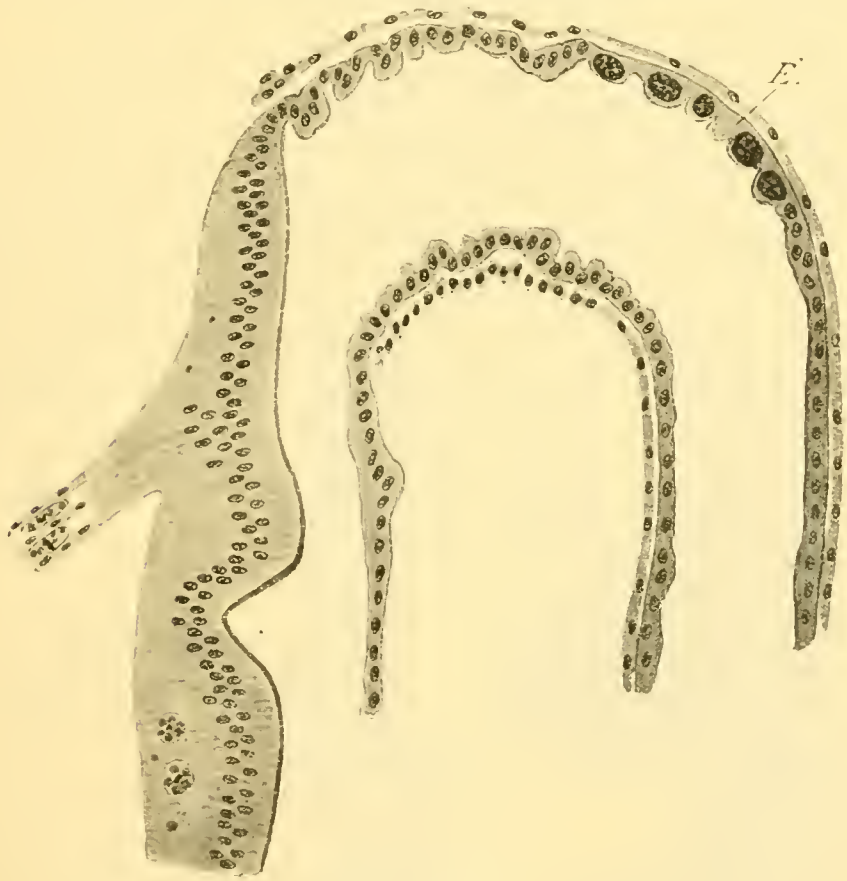

FIG. LIX. Angle antérieur de l'œsophage. *E*, cellules larvaires persistantes. 12 jours. × 180.

tral, est occupé par l'épithélium imaginal, provenant sans doute des histoblastes de la peau. L'épipharynx et l'hypopharynx chitineux commencent à apparaître. Au coude frontal un tout petit nombre de cellules larvaires persistent seules (fig. LIX), concourant avec les petites cellules imaginales, à sécréter l'intima chitineuse, mais sans autre fonction spécialisée.

Au delà du coude tout l'œsophage est également rénové jusqu'au delà du collier nerveux. C'est seulement dans le petit

segment situé entre la traversée du cou et le début de la valvule, que l'on rencontre encore des noyaux larvaires, plus ou moins sporadiquement épars entre les noyaux imaginaux.

En résumé, tout ce qui était chez la larve très spécialisé, valvule et jabot, disparaît entièrement ; tout ce qui est très spécialisé chez l'imago, pharynx, valvule, jabot, est entièrement néoformé par des histoblastes spéciaux. Et l'œsophage lui-même dans toutes les parties où il se transforme suffisamment, est également rénové, aux dépens de cette plage ventrale d'apparition précoce, qui ressemble tant à un histoblaste imaginal, et dont une origine spéciale serait peut-être à rechercher jusque chez la larve. Les cellules larvaires sont presque partout éliminées ; elles ne persistent qu'en petit nombre, et seulement dans les régions indifférentes, dans les tubes de simple passage entre les segments œsophagiens différenciés. C'est une confirmation nouvelle des conclusions que j'avais formulées à l'occasion des Fourmis.

FIG. LX. Paroi de l'intestin postérieur; coupe transversale; *m*, musculature intra-épithéliale. Asticot adulte. × 700.

MÉTAMORPHOSE DE L'INTESTIN POSTÉRIEUR

L'intestin postérieur décrit, comme nous l'avons vu, dans la cavité abdominale de la larve, de nombreuses circonvolutions. C'est un tube assez étroit, de calibre uniforme, tapissé intérieurement par un revêtement chitineux, indice de sa nature proctodéale. Les cellules épithéliales présentent une différenciation en deux régions bien tranchées. La partie qui confine à la lumière est formée d'un cytoplasme dense, chroma-

tique, où se trouve logé le noyau ; toute la partie basilaire au contraire est claire, éosinophile, à texture fibrillaire radiale (fig. LX). C'est dans la région la plus externe que sont enclavées les fibres musculaires, dont nous avons déjà noté la curieuse situation intracellulaire. Seul le sphincter rectal est constitué par des muscles extérieurs à l'épithélium.

L'anneau imaginal.

Comme pour l'intestin antérieur, un rôle particulièrement important est dévolu, dans la métamorphose, à un anneau épithélial, découvert par KOWALEVSKY à la limite du ventricule chylifique et de l'intestin postérieur, juste en arrière du débouché des tubes de Malpighi. Cet anneau est très apparent, dès le plus jeune âge de la larve (fig. LXI). Sur chaque coupe diamétrale on rencontre un coussinet de quatre ou cinq petites cellules épithéliales, tassées les unes contre les autres, et restées, comme une enclave embryonnaire, entre les dernières cellules du ventricule chylifique et les premières de l'intestin postérieur. Les dernières cellules ventriculaires présentent en

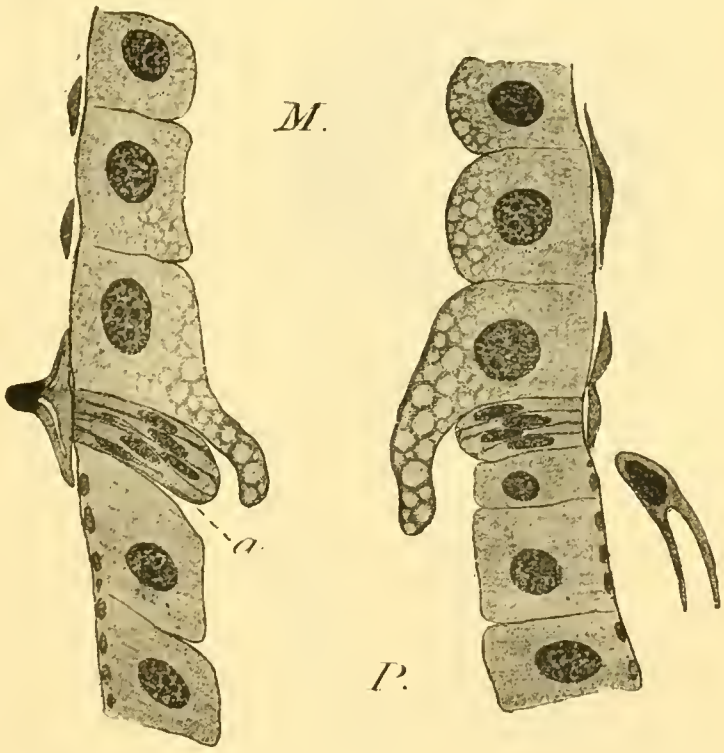

FIG LXI. Anneau imaginal postérieur *a*, à la limite de l'intestin moyen *M*, et de l'intestin postérieur *P*. Asticot de 2 mm. de long. × 700. (L'écartement des deux parois a été réduit de moitié.)

arrière une sorte de lobe flottant dans la lumière, et constituant comme un rudiment de valvule. Pendant la vie larvaire, les petites cellules se multiplient lentement, et l'anneau prend l'aspect d'un pli circulaire rentrant, comme l'a figuré Kowalevsky.

Dès le début de la nymphose, ce pli s'épanouit, exactement comme celui de l'intestin antérieur, en un ajutage tronconique, mais en sens inverse ; c'est-à-dire que les cellules les plus antérieures venant s'affronter du côté de l'axe, obturent la communication avec l'intestin moyen, tandis que la lumière de l'anneau imaginal se continue directement en arrière avec celle de l'intestin postérieur (fig. LXII). Et, tout comme pour l'anneau antérieur, la prolifération a lieu par divisions mitotiques, au voisinage de la surface libre, et il y a de nombreux avortements pycnotiques du côté de la basale.

Fig. LXII. Épanouissement et début de la prolifération de l'anneau. 7 heures. × 180.

Mais cette prolifération est tout d'abord assez lente, et elle ne s'accompagne d'aucune dégénérescence dans le tronçon proximal, qui lui est contigu, de l'intestin postérieur. Il faut en effet noter que cet organe ne présente tout d'abord qu'une réduction de sa lumière, par plissement longitudinal de sa paroi, lorsque le contenu intestinal a disparu ; mais, jusqu'à la 30e heure environ, il garde son trajet sinueux dans la cavité générale ; ses cellules épithéliales, ses muscles conservent leur même aspect ; le sphincter rectal est encore parfaitement strié. On peut donc dire qu'il n'y a jusque là aucune modification essentielle. Seul

l'anneau imaginal a un peu proliféré, vers l'avant en particulier, où ses cellules émigrent jusqu'à entourer le débouché des tubes de Malpighi, et à constituer même les ajutages où ces tubes viennent se jeter par paires (fig. 34). La transformation de l'intestin postérieur est donc notablement en retard sur celle des deux segments précédents du tube digestif.

Dégénérescence de l'intestin postérieur larvaire.

C'est seulement vers la fin du second jour que l'on peut observer des phénomènes incontestables de dégénérescence. Ainsi la figure LXIII montre, dans une pupe de 46 heures, une coupe sagittale de la région postérieure. Du côté ventral, le disque imaginal hypodermique des organes génitaux externes est déjà bien développé et il affleure au bord de l'anus; du côté dorsal au contraire, les téguments sont encore occupés, jusqu'à l'anus, par l'hypoderme larvaire, en voie de dislocation. Le sphincter rectal commence à être envahi par des leucocytes. Dans une autre pupe de même âge (fig. LXIV), la phagocytose du sphincter est plus avancée, les sphères de granules se dispersent; et l'on voit, plus abondants au voisinage de l'épithélium rectal maintenant nu, des essaims mésenchymateux,

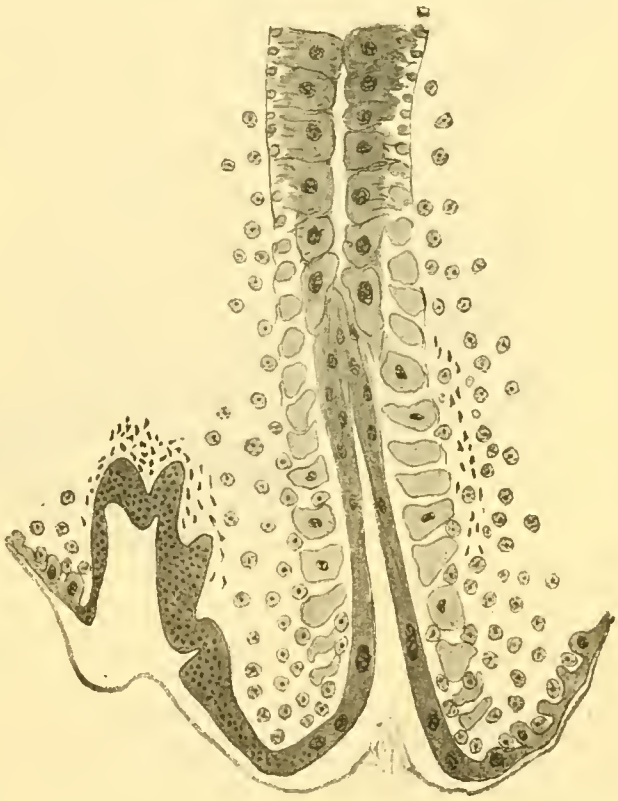

FIG. LXIII. Début de la phagocytose du sphincter rectal. 46 heures. × 88.

émigrés sans doute du mésoderme du disque imaginal tégumentaire. L'envahissement du pourtour de l'anus par l'hypoderme imaginal est plus accusé du côté ventral; et l'examen de la série des coupes montre cette même avancée à droite et à gauche du plan de symétrie. L'hypoderme imaginal forme ainsi un cône, encore incomplet du côté dorsal, mais qui ne tardera pas à refermer sur elle-même sa surface latérale, cône rentrant et refoulant devant lui l'ancien épithélium rectal. C'est l'ébauche du nouveau proctodéum.

FIG. LXIV. Phagocytose du sphincter rectal à peu près achevée; *r*, orifice de l'anus, qui commence à être envahi, du côté ventral, par la prolifération de l'hypoderme imaginal à partir de l'histoblaste génital *g*; *m*, myoblastes. 46 heures. × 180.

Tandis que la musculature du sphincter rectal disparaît complètement, on voit au contraire persister au fond de l'ampoule rectale, un épithélium à cellules relativement petites, que nous retrouverons aux stades ultérieurs.

Sur tout le reste du trajet de l'intestin postérieur, les phénomènes sont identiques à eux-mêmes, mais assez

notablement différents de ceux présentés par le rectum.

Le début de la dégénérescence est marqué par ce fait que le protoplasme des cellules épithéliales devient plus homogène, se teintant partout uniformément par l'éosine; les limites cellulaires deviennent moins distinctes et la lumière de l'intestin encore plus réduite. La musculature est moins nettement striée, mais elle a toujours sa situation intracellulaire. En même temps s'agglomèrent autour des circonvolutions de l'intestin de nombreux phagocytes, la plupart chargés d'inclusions musculaires, reconnaissables à leur affinité pour l'aurantia. Il se fait autour de l'intestin postérieur un manchon très dense de ces sphères de granules, indiquant nettement un appel chimiotactique. Le phénomène ne se présentant pas en tous les points avec une simultanéité absolue, on peut, dans les mêmes préparations d'une pupe de 46 heures, rencontrer côte à côte toutes les pre-

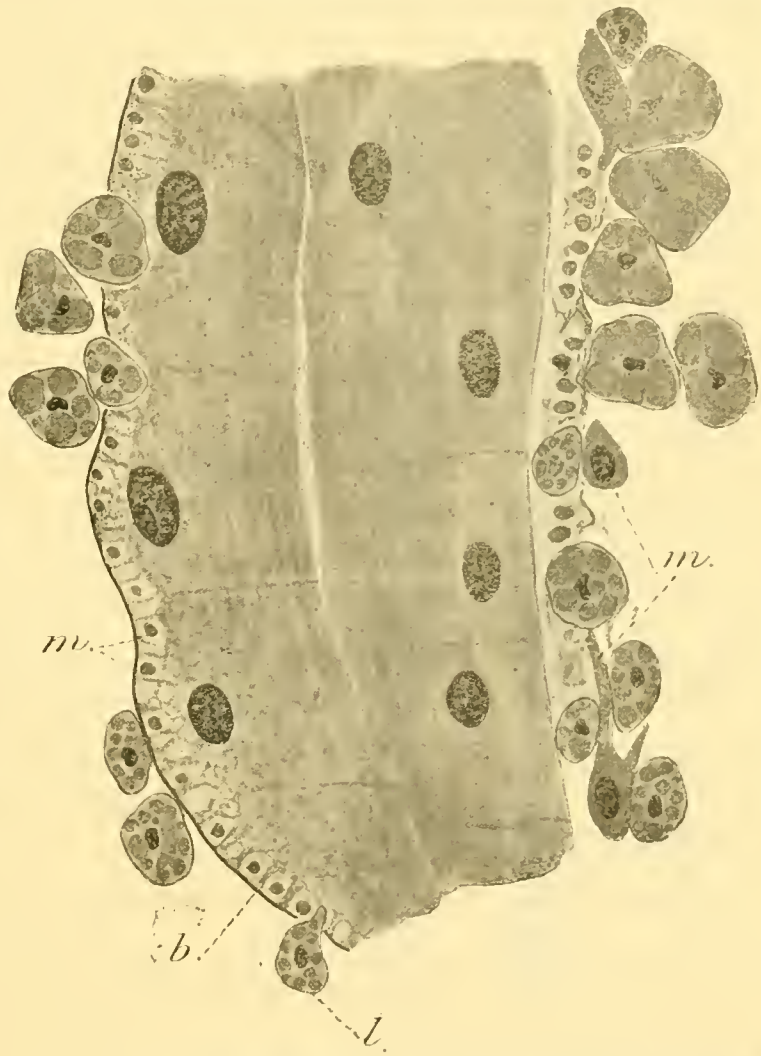

Fig. LXV. Début de la dégénérescence de l'intestin postérieur. A gauche, l'épithélium commence à se détacher de la basale *b*, que des leucocytes *l* perforent en divers points. A droite la basale a disparu et la musculature *m*, libérée de l'épithélium, baigne dans le liquide cœlomique. 46 heures. × 320.

mières phases (fig. LXV). En certains points la basale est encore conservée ; les sphères de granules se pressent à son extérieur, et commencent à la perforer, tandis qu'à l'intérieur le protoplasme des cellules épithéliales, devenu très vacuolaire, a l'air de s'en détacher. Ailleurs la basale a au contraire été rompue, et la rétraction du protoplasme a libéré les fibres musculaires, qui sont maintenant directement à nu dans le liquide cœlomique, au voisinage immédiat des phagocytes.

La phagocytose commence alors, et l'on voit apparaître dans les sphères de granules des inclusions d'un nouvel aspect, qui viennent d'être englobées sur place, et s'ajoutent aux gros granules orangés amenés des muscles somatiques. Il y a en particulier de petites inclusions, irrégulières ou arrondies, qui ont tout à fait l'aspect de l'ancienne substance contractile, devenue homogène, des fibres musculaires de l'intestin. Il y a tout lieu de croire qu'ici, comme pour l'intestin moyen, il y a phagocytose de cet ancien myoplasme. Mais les aspects sont encore beaucoup plus compliqués. Les noyaux de cette musculature persistent au contraire avec une certaine quantité de protoplasme ambiant rénové, et constituent des cellules musculaires, à cytoplasme rose pâle, qui se moulent dans les interstices des sphères de granules.

L'épithélium lui-même présente bientôt des phénomènes encore plus accusés de dégénérescence ; des vacuoles et des boules plus colorées apparaissent dans le cytoplasme ; les noyaux sont frappés de chromatolyse ; et ces cellules disloquées sont rejetées vers le cœlome et phagocytées à leur tour. On reconnaît à l'intérieur des sphères de granules les boules violacées (hémalun) qui proviennent incontestablement de l'épithélium.

La figure 34 montre ces phénomènes au voisinage immédiat de l'anneau imaginal, dans la même pupe de 46 heures à laquelle est empruntée la figure LXV. Le processus est donc un peu plus avancé dans les régions plus antérieures.

La figure 35 est relative à un tronçon ultérieur d'une autre pupe du même âge, mais un peu plus avancée, la même à

laquelle est empruntée la figure LXIV. Et l'on voit quelle complexité atteint ce manchon hétérogène, qui marque encore les anciennes circonvolutions de l'intestin, dont l'axe est occupé par l'épithélium en voie d'atrophie, et l'écorce par une intrication serrée de cellules musculaires rénovées et de phagocytes chargés de toutes sortes d'inclusions : les unes proviennent de l'intestin postérieur lui-même ; d'autres certainement des muscles somatiques ; d'autres sans doute des glandes salivaires ou de l'hypoderme.

FIG. LXVI. Tronçon de l'intestin postérieur, dans la région de raccordement avec l'ajutage imaginal *i* ; les cellules épithéliales dégénèrent successivement, *d*, et, rejetées vers le cœlome, elles y sont absorbées par les phagocytes ; *M*, muscles larvaires remaniés. 5 jours. × 320.

Ce processus continue pendant le second et le troisième jour, avec atrophie successive des cellules épithéliales, les cellules encore persistantes serrant les rangs de façon à combler les vides, de telle sorte qu'il n'y a pas de solution de continuité dans le tractus cellulaire qui marque la trace de l'ancien intestin.

Mais, naturellement, au fur et à mesure qu'un nombre croissant de cellules épithéliales passent à l'état d'inclusions dans les phagocytes, la longueur de ce tractus cellulaire va s'atténuant de plus en plus. Et ce raccourcissement est loin d'être compensé par l'allongement de l'anneau imaginal.

Aussi arrive-t-on, dans les pupes de 4 à 5 jours, à ce résultat, que l'intestin postérieur est maintenant rectiligne et dirigé

suivant l'axe de la pupe, entre l'extrémité postérieure du fuseau de l'intestin moyen et l'orifice remanié de l'ampoule rectale (fig. XXVI). L'anneau imaginal occupe à peu près le premier tiers de la longueur ; et les dégénérescences épithéliales sporadiques continuent dans le manchon réduit des cellules larvaires, qui lui fait suite. La figure LXVI montre une coupe longitudinale de ce tractus. Les figures 36 et 37 en montrent des coupes transversales, et la représentation en couleurs donne une meilleure idée de la complexité de ces aspects. Les sarcolytes sont toujours caractérisés par leur teinte orangée. Le protoplasme des cellules épithéliales de l'intestin a au contraire une couleur violacée, et cette teinte se retrouve, en même temps que la structure réticulée, dans les boules englobées par les phagocytes. On voit nettement que les leucocytes qui ont antérieurement disloqué les muscles sous-cutanés, et qui se sont transformés en sphères de granules, n'ont pas épuisé pour cela leur activité phagocytaire, et que tout en digérant leurs sarcolytes, ils sont encore capables de venir absorber les débris de l'épithélium intestinal. Nous rencontrerons ultérieurement d'autres exemples tout analogues.

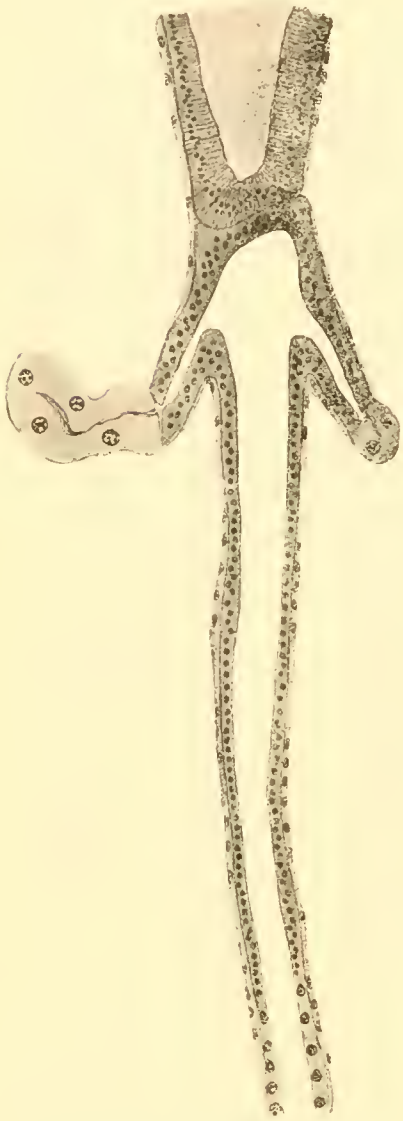

FIG. LXVII. Disposition rectiligne de l'intestin postérieur, et remaniement du débouché des tubes de Malpighi. 5 jours. × 88.

Au fur et à mesure que la dégénérescence et la phagocytose se poursuivent, les sphères de granules se disséminent et les cellules musculaires se rapprochent de nouveau peu à peu du manchon épithélial amoindri, et devenu rectiligne (fig. LXVII).

Différenciation de l'intestin postérieur imaginal.

Ainsi, vers le cinquième jour, il ne reste plus du volumineux intestin postérieur de la larve qu'un étroit tube épithélial, présentant à peine deux ou trois cellules sur une même section transversale, et où les dégénérescences sont encore fréquentes. C'est ce tube qui établit la continuité entre l'ajutage antérieur provenant de l'anneau imaginal, et le tronçon postérieur constitué par l'ampoule rectale remaniée. Il y a donc persistance morphologique d'un intestin postérieur complet ; et non point, comme l'a cru Kowalevsky, dislocation complète de l'organe larvaire en un amas de débris, une accumulation de sphères de granules, où l'anneau proliférant devrait se frayer un chemin. C'est, à chaque instant, ce qui reste du tube larvaire qui dirige cette poussée vers l'arrière du manchon imaginal : sorte de maquette qui ne disparaît que peu à peu, au fur et à mesure qu'elle est remplacée par l'épithélium définitif.

Fig. LXVIII. *A*, coupe d'ensemble de l'ampoule rectale remaniée, montrant le début de la différenciation des 4 papilles *p*. × 88 ; *B*, détail plus grossi d'une papille rectale : boules de dégénérescences des cellules, et mitose superficielle. × 320. 6 jours.

D'autre part, ainsi que Van Rees l'a affirmé avec raison, l'ampoule rectale persistante joue un rôle important dans la

réfection de l'intestin terminal. Ses cellules se multiplient par caryocinèses, et gagnent ainsi de proche en proche, allant au devant de l'ajutage imaginal. Cette ampoule rectale, dans son ensemble, est en outre refoulée vers l'avant par l'invagination de l'hypoderme au niveau de l'anus.

Dès ce moment cette ampoule rectale remaniée manifeste la

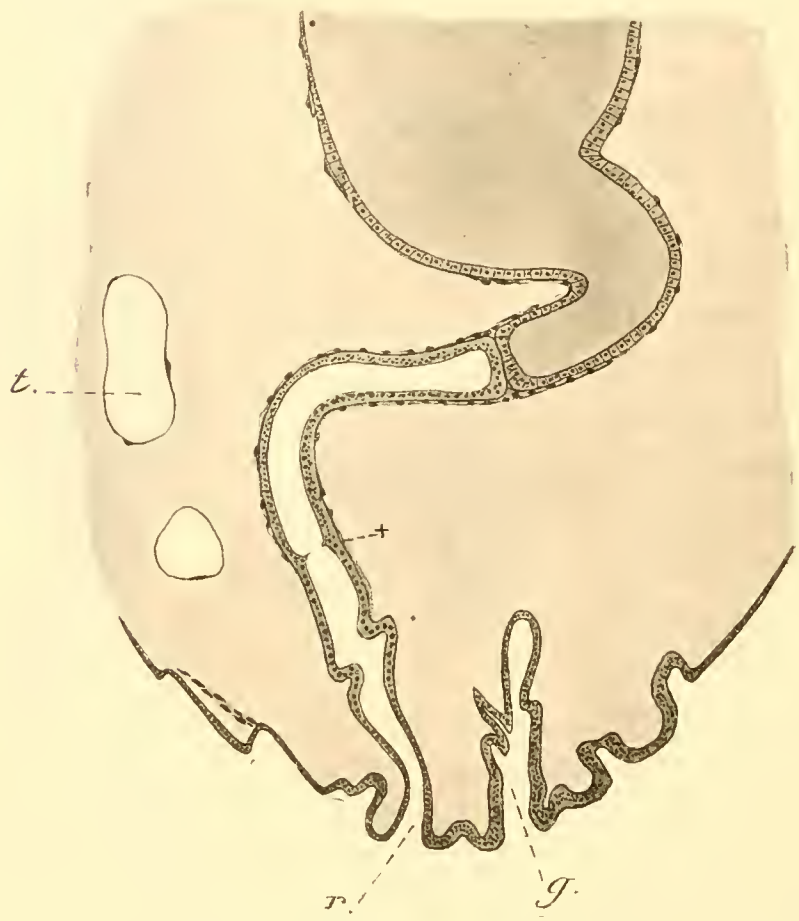

Fig. LXIX. Région postérieure d'une pupe de 7 jours. L'ajutage imaginal et l'ampoule rectale remaniée s'affrontent au point marqué +; *g*, orifice génital; *r*, anus; *t*, trachée gonflée d'air. 7 jours. × 88.

première annonce des organes qu'elle va constituer. En quatre points de sa paroi (fig. LXVIII, *A*) les cellules se tassent et chevauchent un peu les unes sur les autres, dessinant une voussure, saillante vers la lumière de l'ampoule : ainsi débutent les quatre papilles rectales. A ce niveau on peut remarquer, du côté basal, un grand nombre de boules de dégénérescence cytoplasmique (fig. LXVIII, *B*). Ainsi en ces points où des cel-

lules larvaires vont donner naissance à des organes imaginaux différenciés, elles ne se bornent pas à se diviser, mais subissent en quelque sorte une épuration partielle, en éliminant spontanément une bonne partie de leur cytoplasme.

Au septième jour (fig. LXIX), l'intestin postérieur est complètement remanié. Les dernières cellules du tractus larvaire se sont évanouies, et la jonction vient de s'opérer entre l'ajutage imaginal et l'ampoule rectale. Le plan transversal où se sont affrontés les deux tronçons, proliférant au devant l'un de l'autre, est marqué du côté de la lumière par un léger ressaut qui dessine comme un rudiment de diaphragme annulaire.

FIG. LXX. Détails grossis de la figure précédente. *A*, raccord de l'ajutage imaginal et de l'ampoule rectale ; *B* papille rectale. 7 jours. × 320.

La figure LXX, *A* montre plus grossis les environs de ce point. Du côté inférieur se trouve encore une cellule à gros noyau, à protoplasme vacuolaire ; c'est une cellule larvaire non remaniée et qui sans doute va être éliminée.

Le tronçon antérieur, qui provient de l'anneau imaginal, est entouré par les cellules musculaires provenant de la larve ; l'ampoule rectale est au contraire entourée surtout de myoblas-

tes imaginaux encore indifférenciés. Dans la région d'affrontement (fig. LXX, *A*), il y a mélange de ces deux catégories d'éléments.

FIG. LXXI. Divisions multiples dans la musculature de l'intestin postérieur. 7 jours. × 880

Les papilles rectales accusent leur forme d'invaginations coniques (fig. LXX, *B*) ; le mésenchyme, accompagné de sphères de granules, s'engage dans leur cavité axiale ; et l'on peut trouver jusque dans l'épaisseur de l'épithélium, des phagocytes digérant leurs inclusions.

Déjà à ce moment commence l'évolution nouvelle qui à partir des cellules musculaires ou des myoblastes imaginaux, formera la musculature imaginale. Les phénomènes sont analogues à ceux que nous avons signalés pour l'intestin antérieur (jabot) : allongement des éléments et divisions directes des noyaux ; pour les noyaux larvaires, ces divisions paraissent être exclusivement du type multiple (fig. LXXI). On peut observer en outre un assez grand nombre de dégénérescences pycnotiques (fig. LXXII). Ces phénomènes continuent jusque vers le dixième jour ; et

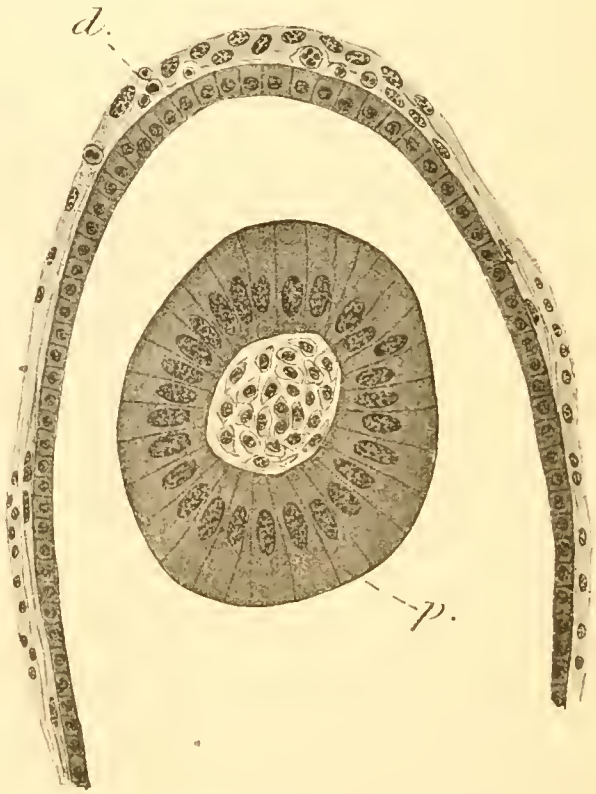

FIG. LXXII. Coupe de l'ampoule et d'une papille rectale *p* ; *d*, dégénérescences pycnotiques dans la musculature. 10 jours × 320.

à ce moment la musculature est nettement distribuée en éléments circulaires et longitudinaux ; elle achève de se diffé-

FIG. LXXIII. Paroi de l'intestin postérieur I, et de l'ampoule rectale *R* ; pénétration des sphères de granules entre le réseau musculaire et les plis de l'épithélium. 13 jours. × 480.

FIG. LXXIV. Début de l'intestin postérieur *I* ; tubes de Malpighi, *M*. 13 jours. × 180.

rencier en un réseau croisé vers le douzième ou le treizième jour.

Quant à l'épithélium, il complique progressivement sa surface par des plis rentrants, et bientôt son épithélium sécrète une intima chitineuse. Comme pour le jabot, c'est l'épithélium seul qui se plisse ; et la musculature, qui n'est pas intéressée par le

plissement, laisse passer au-dessous d'elle de nombreuses sphères de granules (fig. LXXIII).

FIG. LXXV. Coupe transversale de l'intestin postérieur. 13 jours. × 320.

Toute la portion qui provient de l'anneau imaginal constitue l'intestin proprement dit, qui s'allonge en se contournant un peu dans la cavité abdominale, et en conservant un calibre assez uniforme (fig. LXXIV). Ses plis sont surtout longitudinaux (fig. LXXV).

L'ampoule rectale se dilate, en présentant des plis irréguliers, et sa cavité est tout d'abord presque entièrement occupée par les papilles rectales qui prennent un grand développement (fig. LXXVI). Le mésenchyme de leur cavité axiale est envahi par un riche faisceau de trachées, dont les ramifications pénètrent jusque dans les grosses cellules épithéliales de la papille (fig. LXXVII).

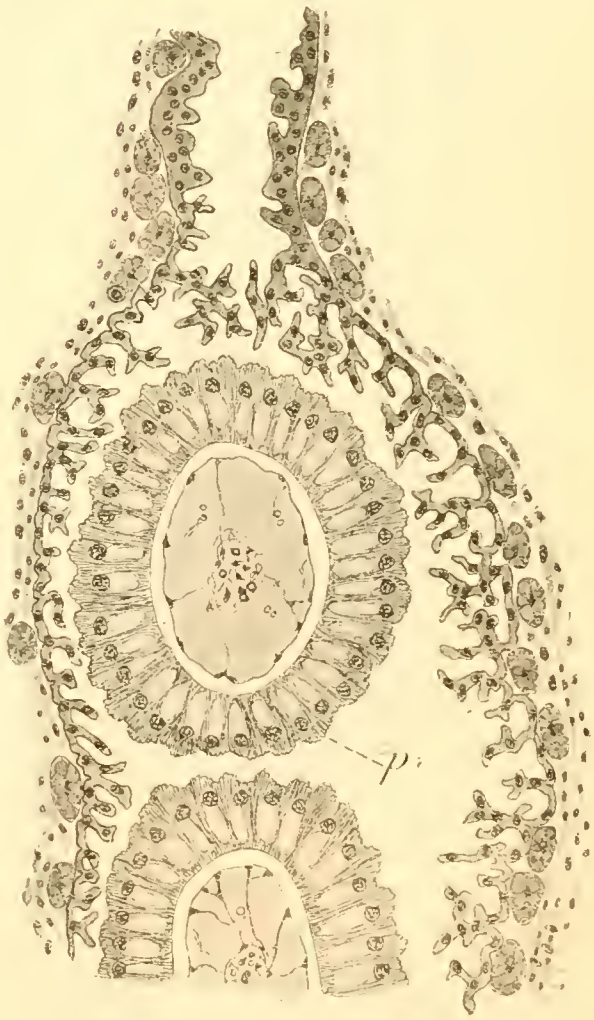

FIG. LXXVI. Ampoule rectale et papilles, *p*. 13 jours. × 180.

Au terme de la nymphose, quand les tubes de Malpighi se remettent à fonctionner, un abondant méconium

d'urates s'accumule dans l'ampoule rectale. Enfin la région de l'intestin postérieur qui dérive de l'hypoderme extérieur reste à l'état de tube relativement simple reliant l'ampoule rectale à l'orifice de l'anus.

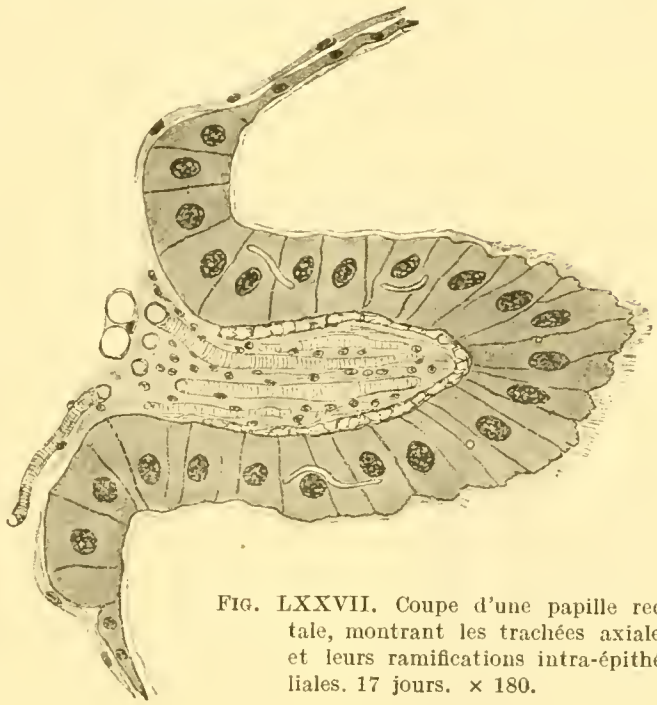

FIG. LXXVII. Coupe d'une papille rectale, montrant les trachées axiales et leurs ramifications intra-épithéliales. 17 jours. × 180.

TUBES DE MALPIGHI

Les tubes de Malpighi des larves de Mouches sont, comme nous l'avons dit, au nombre de quatre, se réunissant deux à deux avant de déboucher dans l'intestin. Leur contour extérieur est plus ou moins bosselé, par la proéminence des cellules vers la cavité générale (fig. LXXVIII). Ces cellules, à limites assez bien marquées, ont un protoplasme dense, éosinophile ; les noyaux arrondis ou ovales présentent un appareil chromatique condensé en grains volumineux; la surface interne est garnie d'une bordure en brosse. La lumière propre des tubes est très irrégulière, et de forme compliquée. En gros, les cellules font saillie vers l'intérieur

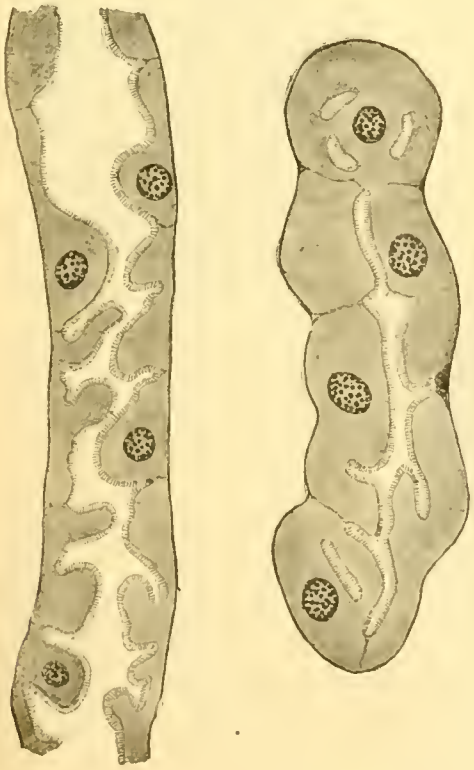

FIG. LXXVIII. Tubes de Malpighi d'un Asticot âgé. × 180.

comme de grosses gouttes pendantes ; et la cavité se lamine entre leurs convexités ; mais en outre de multiples récessus pénètrent jusqu'assez profondément dans le cytoplasme.

Disparition et retour de la différenciation.

Au début de la métamorphose, toute cette complication s'oblitère peu à peu ; les saillies mamelonnées du contour extérieur s'aplanissent, le tube de Malpighi se rapprochant de la forme cylindrique ; la lumière interne se simplifie également, la bordure en brosse disparaît, et chaque cellule se ramasse en quelque sorte sur elle-même (fig. LXXIX). Bientôt, vers la vingtième heure, commencent à apparaître, semées irrégulièrement dans le protoplasme uniformément éosinophile, des boules caractéristiques de couleur un peu plus foncée, lie de vin pâle, indiquant une affinité faible pour l'hémalun.

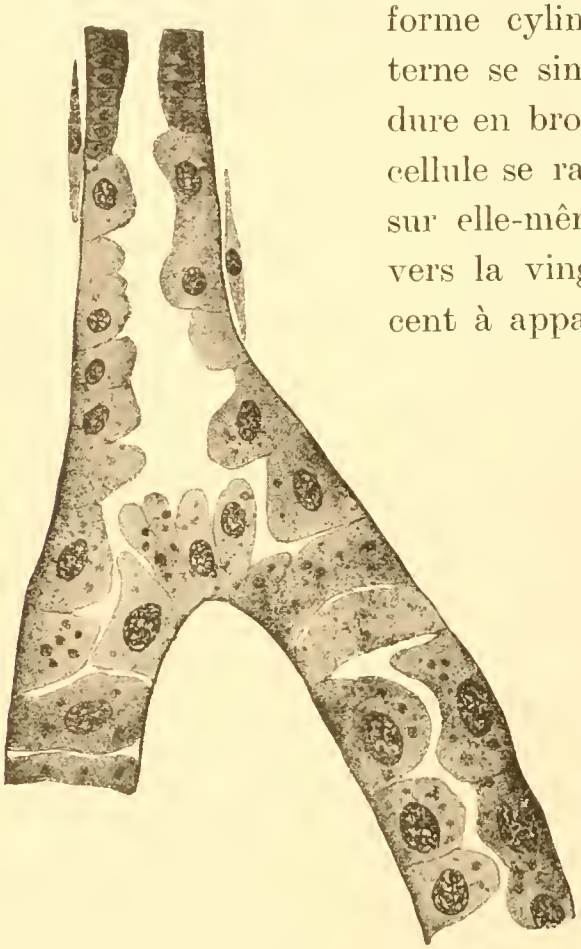

FIG. LXXIX. Confluent de deux tubes de Malpighi. 5 jours. × 180.

Dans les stades ultérieurs ces divers processus vont en s'accusant; l'organe se tasse sur lui-même, et sa lumière devient de plus en plus réduite, en même temps que les limites cellulaires deviennent moins distinctes. Les boules deviennent de plus en plus grosses et nombreuses (fig. LXXX).

Ces boules ne sont point, semble-t-il, des boules de dégénéres-

cence du protoplasme, comme nous en avons déjà rencontré dans les épithéliums larvaires du tube digestif ; elles paraissent plutôt des concrétions se déposant dans ce cytoplasme et s'y accroissant progressivement. Elles ne sont point en effet homogènes, mais présentent une structure fibrillaire radiale, dessinée par des lignes un peu plus foncées. Cette structure est sans doute en rapport avec le mode d'accroissement ; elle rappelle celle de sphérocristaux, sans que ce terme puisse s'appliquer ici. La taille de ces boules peut dépasser celle d'un noyau. Je n'ai pas élucidé leur nature chimique (Tyrosine?).

Fig. LXXX. Tube de Malpighi à l'état nymphal ; lumière presque oblitérée ; concrétions sphéroïdales radiées dans le cytoplasme. 4 jours. × 320.

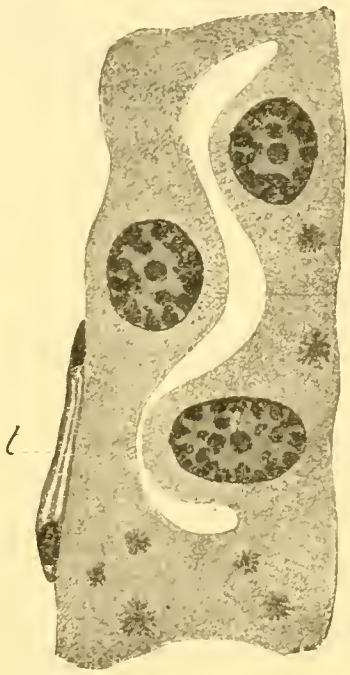

Fig. LXXXI. Début de la nouvelle différenciation ; les concrétions disparaissent ; des trachées se développent à la surface, *t*. 13 jours. × 880.

En même temps que ces modifications se présentent dans le cytoplasme, quelques-unes affectent les noyaux ; elles sont assez malaisées à définir ; il semble que la chromatine soit un peu plus disséminée, en granules plus petits ; le noyau ne donne pas franchement l'impression d'un noyau tout à fait normal.

Cet état persiste, sans variations appréciables, du quatrième au douzième jour. Puis, à partir de ce moment, ces tubes de Malpighi larvaires, que l'on aurait pu croire sur le chemin de

l'atrophie, recommencent à se différencier et deviennent, en quelque sorte sans perte et sans déchet, les tubes imaginaux.

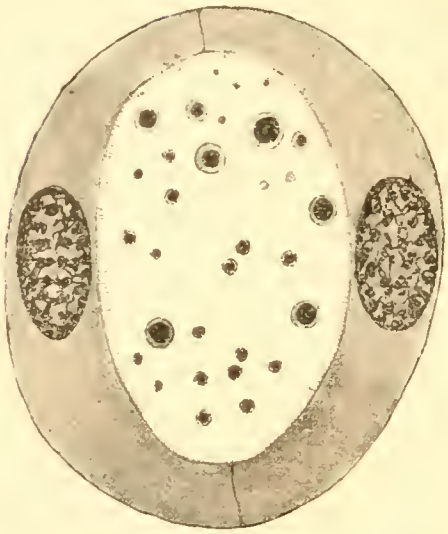

Fig. LXXXII. Tube de Malpighi redevenant fonctionnel et contenant dans sa lumière des boules concrétionnées d'urates. 15 jours. × 700.

Les noyaux reprennent un meilleur aspect, la chromatine s'y agglomérant de nouveau comme à l'état larvaire (fig. LXXXI). La lumière réapparaît plus distincte, et des trachéoles imaginales viennent en grand nombre s'accoler à la paroi. Le protoplasme devient plus nettement réticulé, et moins éosinophile. Enfin les boules signalées plus haut se résorbent peu à peu ; leur contour circulaire devient moins accusé, et il semble que ce soient les stries radiales qui en constituent la charpente la plus résistante.

Pendant les derniers jours de la nymphose cette différenciation nouvelle s'accuse ; la lumière s'accroît de plus en plus, tandis que les cellules, à pâle réticulum cytoplasmique, s'aplatissent à son pourtour. Enfin l'activité physiologique réapparaît, avec la différenciation de la bordure en brosse, et dans la lumière des tubes on voit apparaître des boules concrétionnées d'urates, à structure concen-

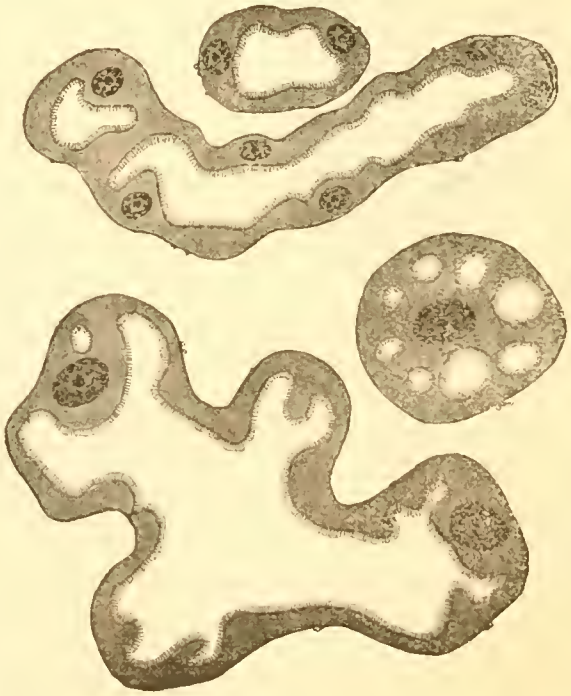

Fig. LXXXIII. Tubes ayant réacquis leur différenciation complète. Imago. × 180.

trique (fig. LXXXII). Ce sont là les éléments de l'abondant méconium, qui représente les déchets uriques de la nymphose, s'accumule dans l'ampoule rectale, et sera éliminé au moment de l'éclosion.

Chez l'imago, le contour extérieur se boursoufle et la lumière se complique de nouveau par des recessus profonds, analogues à ceux de la larve ; mais le cytoplasme conserve toujours son réticulum pâle, beaucoup moins éosinophile que le protoplasme plus compact des tubes larvaires (fig. LXXXIII).

Nous avons déjà vu, à propos de l'intestin postérieur, que les cellules de l'anneau imaginal prolifèrent dans la région même où débouchent les tubes de Malpighi, et y envahissent l'ajutage commun par lesquels ces tubes confluent dans l'intestin (fig. 34, LXVII). Il y a donc en cette région rénovation totale, et les cellules larvaires sont refoulées en une situation plus distale. Mais c'est, on le voit, un processus strictement localisé en ce point ; et partout ailleurs, sur le trajet même des tubes de Malpighi, il y a persistance des cellules larvaires, suivant la description qui précède.

L'évolution des tubes de Malpighi pendant la nymphose n'avait pas été jusqu'ici étudiée en détail. LOWNE paraît croire à une formation de nouveaux tubes spéciaux à l'imago : HENNEGUY pense au contraire qu'il y a persistance des tubes larvaires. On vient de voir que c'est bien cette opinion qui est exacte.

La différenciation histologique, marque de l'activité physiologique spécialisée.

Cette conclusion mérite de nous arrêter un instant. Ainsi, chez les Mouches, qui constituent, semble-t-il, les Insectes où la métamorphose est le plus accusée, où le bouleversement de l'organisme est le plus complet, les tubes de Malpighi passent sans atrophie de la larve à l'imago. Tandis que, au contraire, chez des Insectes à métamorphoses moins profondes dans leur

ensemble, comme les Hyménoptères, on peut observer, ainsi que je l'ai montré pour les Fourmis, une disparition totale, par phagocytose, des tubes de Malpighi larvaires, et un bourgeonnement de nouveaux tubes à partir de l'anneau postérieur de l'intestin. On voit par cet exemple combien il peut être imprudent de trop vite généraliser les conclusions établies à l'occasion d'un type particulier.

Le cas des Mouches est aussi fort intéressant en lui-même, en ce qu'il nous montre les mêmes cellules malpighiennes présenter, d'une part chez la larve, d'autre part chez l'imago, des différenciations très comparables entre elles ; tandis que, pendant presque toute la durée de la vie nymphale, cette différenciation disparaît. Les phénomènes sont analogues à ceux que Katharina Samson (**1908**) vient tout récemment de décrire chez un Lépidoptère *Heterogenea limacodes* Hufn. Chez cet Insecte également, il y a persistance des cellules larvaires, remaniées sur place, et passant du type larvaire au type imaginal un peu différent, par une période transitionnelle nymphale, où la différenciation est beaucoup moins accusée. Mais il y a ici un degré de plus que chez les Mouches ; l'écart est plus grand entre les types histologiques larvaire et imaginal ; pendant le remaniement nymphal l'auteur décrit une phagocytose leucocytaire restreinte à la basale larvaire ; et la basale imaginale est de néoformation.

Je crois pouvoir dire que l'étude des tubes de Malpighi est un des chapitres qui conduiront, chez les différents Insectes, aux conclusions de détail les plus variées et les plus inattendues. Elles s'interprèteront, je le pense, toujours à la lumière de cette notion générale, que je cherche à mettre en relief par ces études, que tout se ramène en somme à une question d'adaptation cellulaire plus ou moins précise, dont les cas extrêmes se traduisent par une spécialisation irréversible ou par une indifférente plasticité.

Chez les Hyménoptères dont les larves sont alimentées par une nourriture de choix, les excreta sont en quantité faible ; on

peut concevoir que les organes qui suffisent à une fonction rudimentaire soient incapables de suffire à la fonction plus complexe de l'excrétion dans l'imago qui se nourrit par elle-même de substances variées, et se dépense dans une vie plus active (1). Aussi voit-on les organes larvaires disparaître totalement, et être remplacés par des organes entièrement nouveaux.

Chez les larves de Mouches au contraire, la nature même des matériaux alimentaires entraîne la nécessité d'une excrétion intense ; on peut concevoir que les cellules malpighiennes puissent encore fonctionner dans l'organisme imaginal, dont la nourriture est souvent constituée de substances analogues.

Chez d'autres Insectes, suivant les écarts entre les régimes alimentaires de la larve et de l'imago, suivant la spécialisation plus ou moins grande de la fonction excrétrice pendant ces deux périodes de la vie, on pourra rencontrer divers intermédiaires entre ces cas extrêmes. Le cas de l'*Heterogenea limacodes* en est un.

S'il y a persistance des mêmes cellules, et ressemblance assez grande entre leur faciès larvaire et leur faciès imaginal, nous avons vu néanmoins qu'il n'y a point permanence de cet aspect. Au contraire, pendant la nymphose, il y a perte de la différenciation. Comment ce fait doit-il être interprété ? Dans quel langage doit-on le décrire ?

A s'en tenir aux aspects cytologiques, quand on voit la différenciation des cellules larvaires s'oblitérer, il semble bien qu'on soit en présence d'un phénomène de dégénérescence. C'est le mot qu'emploie K. Samson ; et je n'ai pas cherché, par la description donnée plus haut, à écarter complètement cette idée de l'esprit du lecteur. Il faudrait donc admettre, dans cette manière de voir, que les cellules passent par une période de mauvais état, d'altérations pathologiques, et qu'ensuite elles guérissent et reviennent à leur aspect de santé.

Ce n'est pas cependant cette conception à laquelle je m'arrê-

(1) L'existence de glandes à venin, à acide formique, etc., indique aussi chez les imagos une spécialisation plus grande au point de vue de l'excrétion.

terai le plus volontiers. Si l'oblitération des caractères cytologiques larvaires se poursuivait jusqu'à une atrophie complète, s'il y avait par exemple phagocytose ultérieure et disparition de ces cellules, on serait assez fondé à interpréter les premières modifications comme des altérations légères, comme les symptômes initiaux d'une véritable dégénérescence. Mais ce n'est point le cas. Bien au contraire : l'état indifférencié précède une nouvelle évolution vers une différenciation progressive ; il en est le point de départ. Il me semblerait tout à fait illogique de considérer comme pathologique un état par lequel passent nécessairement toutes les cellules malpighiennes des Mouches avant d'arriver à l'état imaginal ; et une pareille interprétation ne pourrait semble-t-il conduire à aucune explication satisfaisante. Je reviens, sur ce point particulier, à une idée que j'ai déjà émise à propos de la métamorphose, considérée dans son ensemble, et dont certains auteurs ont voulu faire une maladie héréditaire. On ne peut semble-t-il appeler maladie ce qui est le processus général et nécessaire de l'ontogénie dans toute une espèce ; je suis sur ce point tout à fait d'accord avec Berlese.

Je crois que l'on peut se tenir plus près des faits en constatant simplement que l'état nymphal, l'état indifférencié ou « dédifférencié » si l'on veut me permettre ce barbarisme, correspond à une période de non fonctionnement. Et l'on peut admettre que, parmi les détails de structure cytologique, il en est qui ne sont point fixés à jamais dans la cellule d'une manière irréversible; mais qui, en corrélation avec son activité fonctionnelle, sont susceptibles d'apparaître, puis de disparaître, et de réapparaître à nouveau, suivant les alternatives de fonctionnement et de repos. Or c'est précisément par le mot de repos. ou mieux encore de vie ralentie, que je caractériserai l'état transitionnel des tubes de Malpighi ; car durant la nymphose la fonction excrétrice est assumée, comme nous le verrons, par un rein d'accumulation, le corps adipeux. Et pendant ce temps les cellules malpighiennes se maintiennent pour leur compte et comme enkystées, entre deux périodes de vie manifestée, où

leur structure différenciée est le signe explicite de la place qu'elles prennent dans la coordination larvaire, et dans la coordination imaginale.

HYPODERME ET APPENDICES

L'hypoderme de la Mouche est exclusivement constitué par des cellules imaginales, et son développement est foncièrement comparable à lui-même dans toutes ses parties : partout c'est une prolifération d'histoblastes.

Mais, en raison de l'état rudimentaire et invaginé que présentent, chez la larve, la tête et les appendices thoraciques, les processus apparaissent assez différents suivant les régions considérées. On peut dire, en effet, que la tête n'existe pas, chez la larve, en dehors des histoblastes invaginés des yeux latéraux, des antennes, des pièces buccales, etc. Elle apparaît dès d'abord comme un organe exclusivement imaginal ; et son développement se réduit à la prolifération et à la dévagination des histoblastes ; c'est une simple épigénèse d'organes nouveaux. Van Rees en a donné une description assez détaillée.

Dans les autres régions, au contraire, il y a des téguments larvaires bien développés, dont l'histolyse se superpose à la prolifération des histoblastes. Ganin avait cru à un remaniement par division des éléments larvaires. Viallanes a reconnu qu'il y avait au contraire substitution d'un nouvel épithélium à l'ancien ; et Kowalevsky, précisant ces résultats, a établi que les cellules larvaires sont détruites par phagocytose.

Je préciserai quelques détails de ces processus ; et tout d'abord celui de la disparition des éléments larvaires. A cet égard il y a encore lieu de distinguer entre le thorax et l'abdomen.

Rénovation de l'hypoderme thoracique.

Le thorax est représenté par les trois premiers segments antérieurs de l'asticot. Le revêtement extérieur en est constitué par l'hypoderme larvaire ; et les futurs appendices thoraciques sont

logés dans des cavités invaginées, représentant des refoulements de la peau, comme Van Rees l'a bien vu et comme Künckel d'Herculais (**1875**) en avait eu avant lui une nette intuition.

Fig. LXXXIV. Bourgeon d'une patte. 6 heures. × 88.

Si l'on examine l'un de ces histoblastes, il apparaît, enfermé dans une sorte de cavité amniotique, limitée par un épithélium étiré (membrane péripodale), qui se continue sur le pédicule étroit de l'invagination (fig. LXXXIV). Au fond de la cavité est au contraire le disque imaginal, formé d'un épithélium épais, à petits noyaux serrés sur plusieurs rangs dans un protoplasme chromatique. C'est l'aspect typique de tous les histoblastes ; et l'on y peut distinguer, outre le bourgeon même de l'appendice proprement dit, saillant et plissé, une région marginale étalée, qui constitue à ce bourgeon une sorte d'embase, et se continue elle-même par ses bords avec la membrane péripodale. Toute cette portion marginale représente l'ébauche d'une région de l'hypoderme thoracique. De sorte que, au moment où la dévagination des cavités amniotiques amène en surface les bourgeons allongés des appendices, une portion importante du revêtement thoracique est, par cela même, d'emblée, tout autour de leur insertion, occupée par de l'épithélium imaginal.

Quant à l'épithélium larvaire qui avait jusque là revêtu la région thoracique, il n'a pour ainsi dire plus assez de place pour rester en surface, ni le temps de disparaître devant l'envahissement rapide de l'épithélium imaginal. C'est avant tout une action mécanique qui intervient ; l'épithélium imaginal glisse et chevauche sur l'épithélium larvaire en une sorte de nappe de charriage, et le recouvre ainsi rapidement sur une grande étendue.

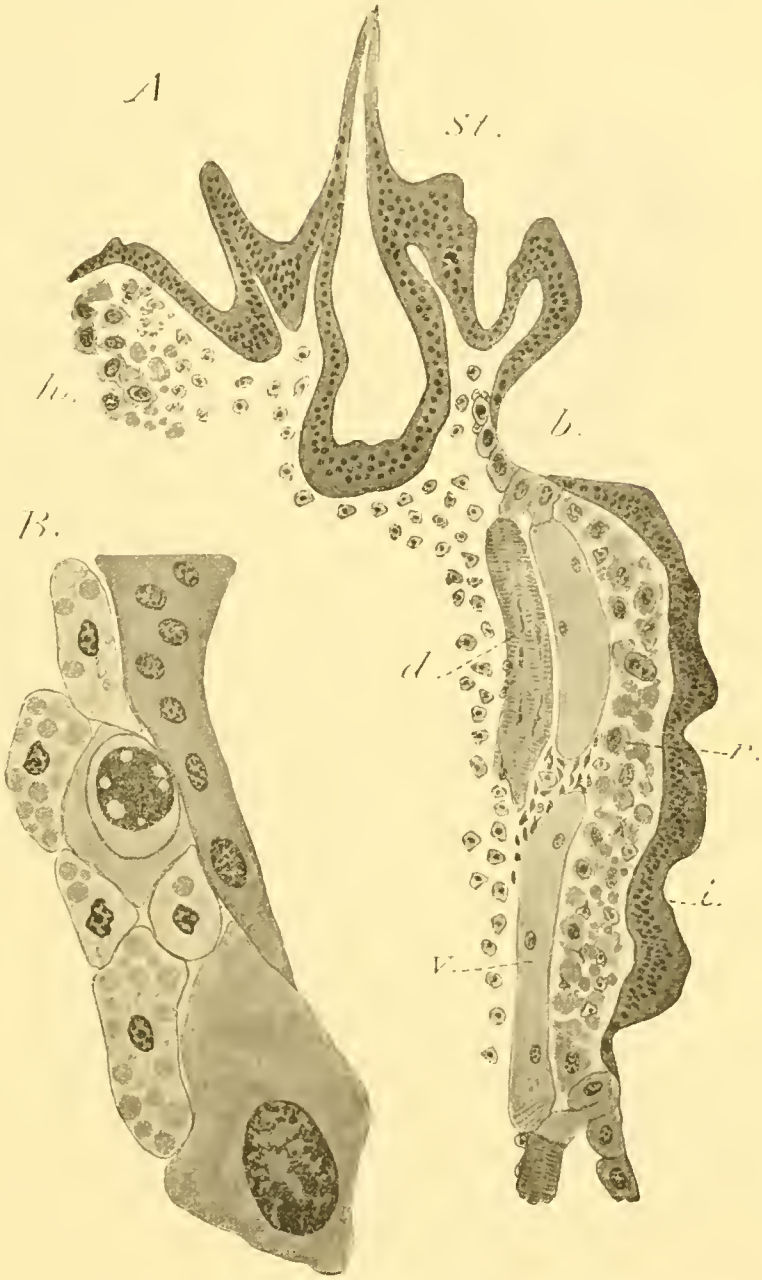

Fig. LXXXV. *A*. coupe sagittale passant par la corne stigmatique nymphale *st; i*, hypoderme imaginal mésothoracique, continu latéralement avec le bourgeon de l'aile, et qui a brusquement recouvert la nappe *r* d'hypoderme larvaire en dégénérescence ; *d*, muscle au début de la phagocytose ; *v*, muscle persistant, futur vibrateur. × 88 ; *b*, région de contact représentée plus grossie en *B*. × 700 ; *h*, région représentée plus grossie Fig. 38. 20 heures.

La figure LXXXV représente une coupe sagittale, un peu latérale, de la région thoracique, dans une pupe de vingt heures. Sauf aux points d'inser-

tion des muscles, les téguments thoraciques sont formés par une épaisse nappe imaginale, qui, suivie par continuité en s'éloignant du plan médian de symétrie, se raccorde directement avec le bourgeon de l'aile. Au-dessous d'elle, refoulée par conséquent dans la cavité générale, se trouve la nappe épithéliale larvaire. Aux points d'insertion des muscles les cellules larvaires sont conservées, encore en parfait état ; lorsqu'on s'écarte de ces points (fig. LXXXVI), on trouve dans la nappe recouverte des cellules épithéliales larvaires à noyaux encore normaux, mais dont les cytoplasmes sont plus ou moins confluents et commencent à être envahis à leur périphérie par des sphères de granules, bourrées de sarcolytes en voie de digestion. Plus loin la dislocation est encore plus accusée; les noyaux présentent des dégénérescences chromatolytiques, et les phagocytes englobent des fragments de cellules épithéliales. Si les phénomènes les plus manifestes de dislocation sont postérieurs à l'immigration des phagocytes, il semble bien d'autre part que leur début est en revanche plus précoce ; et il s'explique sans doute suffisamment par le traumatisme du recouvrement.

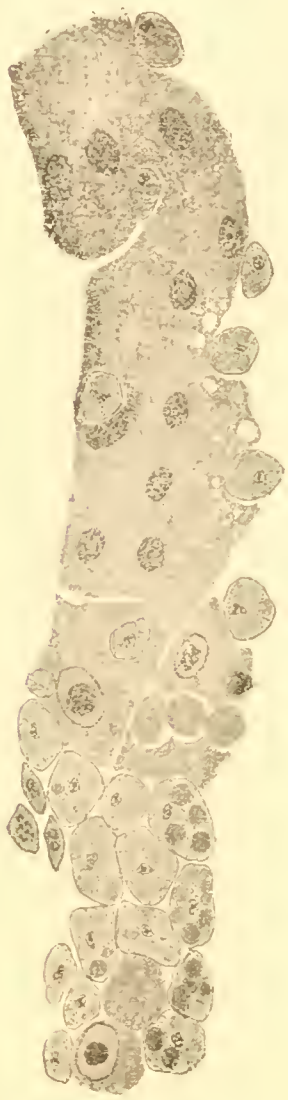

FIG. LXXXVI. Nappe recouverte de l'hypoderme larvaire; région *r*, de la figure précédente. Dégénérescence et phagocytose. 20 heures. × 320.

La figure LXXXV, *B* montre au voisinage de l'insertion musculaire la plus antérieure, la dégénérescence des cellules larvaires, concomitante avec l'envahissement phagocytaire. Elle montre aussi, dans la partie imaginale un fait qui mérite d'être noté, la taille relativement considérable des noyaux marginaux. Ces noyaux, de taille inter-

médiaire, ne proviennent nullement comme on pourrait croire, de la rénovation par division d'éléments larvaires ; ils sont incontestablement imaginaux, et représentent au contraire de petits noyaux accrus, peut-être grâce à une nutrition plus facile, au voisinage immédiat de l'épithélium larvaire histolysé.

En haut de la figure LXXXV se trouve la corne stigmatique nymphale, et au delà, du côté ventral, on rencontre aussi, sous l'épithélium imaginal, un amas complexe de cellules larvaires disloquées et de sphères de granules, contenant à la fois des sarcolytes en digestion, amenés du dehors, et des inclusions violettes, reconnaissables pour du cytoplasme épithélial, qui vient d'être englobé sur place (fig. 38). De larges portions non encore absorbées manifestent des stades avancés de dégénérescence ; d'autres au contraire conservent leur aspect normal.

Ainsi, en raison du recouvrement rapide du thorax par l'hypoderme imaginal, un véritable traumatisme refoule dans la cavité générale toute une nappe d'hypoderme larvaire ; et l'on observe à la fois une dislocation phagocytaire et une dégénérescence intrinsèque des cellules. Cette atrophie préalable s'explique sans doute suffisamment, à la fois par le traumatisme initial, et par la dislocation consécutive du fait de l'immigration des sphères de granules. En raison même de sa grande masse, l'épithélium qui se trouve rejeté en une fois dans le cœlome ne peut être résorbé que progressivement par les phagocytes ; et les portions non encore englobées dégénèrent, sans que l'on doive, semble-t-il, interpréter leurs aspects atrophiques comme les symptômes d'une digestion humorale.

Rénovation de l'hypoderme abdominal.

En opposition avec ce que nous venons de voir pour le thorax, la rénovation de l'hypoderme abdominal est lentement progressive.

Ganin avait cru à tort que l'ancien hypoderme se transfor-

mait sur toute son étendue en petites cellules ; VIALLANES reconnut que l'hypoderme larvaire disparaît, et qu'il se substitue à lui un nouveau revêtement épithélial, proliférant à partir de petits îlots, les disques imaginaux de l'abdomen, se répétant d'une façon métamérique, au nombre de quatre par segment. Les auteurs plus récents n'ont fait sur ce point que confirmer la découverte de VIALLANES ; mais ce dernier, entraîné par la

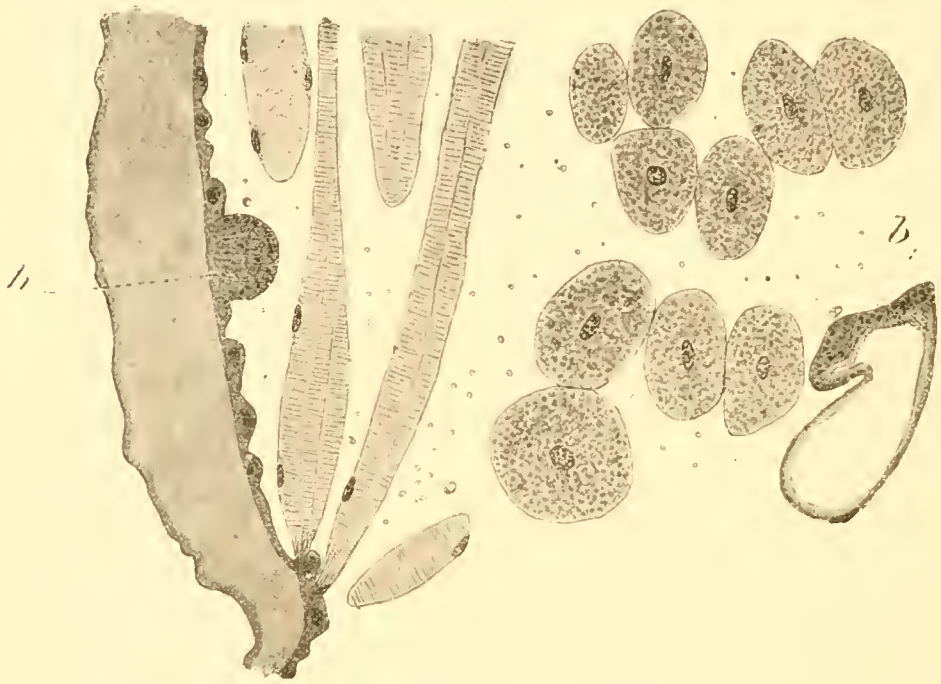

FIG. LXXXVII. Histoblaste hypodermique *h*, et bourgeon imaginal trachéen *b*. Pupe blanche. × 88.

croyance à la genèse spontanée de cellules, a, pour l'hypoderme comme pour d'autres tissus, admis que ces disques imaginaux se formaient dans la jeune nymphe par l'apparition de petites cellules embryonnaires au sein de certaines cellules larvaires. KOWALEVSKY et VAN REES ont bien montré au contraire que les histoblastes hypodermiques, comme toutes les autres ébauches, sont des nids, préexistant chez la larve, de cellules embryonnaires ; ils ne font dans la nymphe que proliférer et grandir.

Chacun de ces histoblastes constitue chez la larve un petit ménisque de cellules embryonnaires, chromatiques, intercalé dans l'assise des grosses cellules larvaires, dont les plus voisines

recouvrent un peu ses propres bords. Dans la pupe qui vient de se rétracter sur elle-même, il apparaît comme un bouton surélevé, saillant vers la cavité générale (fig. LXXXVII). Les grosses cellules, étalées pendant la vie larvaire sont maintenant plus ramassées sur elles-mêmes, appendues comme des gouttes à la cuticule, dont elles suivent du côté externe les sinuosités (fig. 102).

Elles se détachent ensuite de cette cuticule larvaire, et confinent par le contour régulièrement convexe de leur surface nue à la coque durcie de la pupe : celle-ci ne tarde pas à pouvoir se détacher en entier de la nymphe molle sous-jacente (pupes de 6 heures).

FIG. LXXXVIII. *A*, histoblastes hypodermiques *h*, en prolifération. × 88. *B*, dégénérescence sporadique de cellules larvaires ; *b*, basale se continuant avec le sarcolemme ; *c*, cuticule nymphale. × 320. 20 heures.

Au fur et à mesure que se développent et se dévaginent la vésicule céphalique et les appendices, des espaces nouveaux sont offerts au liquide sanguin, dont une portion émigre ainsi vers l'avant, en abandonnant au contraire la région abdominale. Les téguments abdomi-

naux reviennent par élasticité sur eux-mêmes, et les cellules deviennent encore plus saillantes vers la cavité générale. Mais l'aspect de leur protoplasme et de leurs noyaux est encore parfaitement normal ; et cette intégrité est encore manifestée par la continuation de leur activité physiologique : elles sécrètent une nouvelle couche de chitine, la cuticule nymphale ; celle-ci a partout la même épaisseur, aussi bien dans les régions céphalothoraciques et sur les jeunes appendices dévaginés, où elle est sécrétée par les cellules imaginales, que sur l'abdomen où elle est essentiellement l'œuvre des cellules larvaires.

Fig. LXXXIX. Raccordement de l'hypoderme imaginal thoracique *i*, avec l'hypoderme larvaire abdominal *L* ; *H*, débris de l'hypoderme larvaire englobés par les phagocytes. 3 jours. × 585.

A la vingtième heure, au moment où le thorax est, comme nous l'avons vu, déjà complètement rénové, l'abdomen nymphal est encore surtout revêtu par des cellules larvaires ; les histoblastes ont à peine proliféré (fig. LXXXVIII, *A*). En certains points on peut bien ren-

contrer isolément quelques cellules larvaires en dégénérescence (fig. LXXXVIII, *B*), mais c'est un fait exceptionnel, et la plupart restent encore parfaitement normales, conservant leur basale, qui se continue directement avec le sarcolemme des muscles. Et cet état persiste jusqu'au delà de la trentième heure, la cuticule nymphale continuant à augmenter d'épaisseur.

C'est seulement vers la fin du second jour que commence véritablement la destruction de l'hypoderme larvaire ; et ce processus se continue lentement pendant le troisième et le quatrième jour, accompagné d'une substitution progressive de l'hypoderme imaginal.

Le mécanisme de la disparition des cellules larvaires est la phagocytose leucocytaire, ainsi que l'a affirmé KOWALEVSKY. Mais il y a lieu d'en préciser le détail. Déjà les figures de l'auteur russe montrent d'une façon très reconnaissable que ce ne sont point des leucocytes à jeûn qui viennent envahir l'hypoderme larvaire, mais surtout au contraire des phagocytes déjà bourrés d'inclusions, et transformés en sphères de granules. Et DE BRUYNE a signalé en passant ce même fait.

En effet, à l'âge dont il s'agit, la résorption d'une grande partie des muscles est déjà achevée, et les phagocytes chargés de sarcolytes sont disséminés dans le liquide cavitaire. Il est facile de se rendre compte, par les caractères que nous avons notés (p. ex. l'électivité pour l'aurantia), que ce sont surtout ces sphères de granules, encore toutes distendues par l'accumulation des sarcolytes, qui viennent envahir les téguments larvaires; du moins sont-ce là les éléments immigrés les plus manifestes, à cause de leur taille et de leur coloration ; mais on peut cependant rencontrer aussi quelques leucocytes à jeûn.

Les cellules larvaires présentent, du côté de la cavité générale, des contours tout à fait irréguliers, contre lesquels viennent se mouler les sphères de granules. Je ne pense pas qu'il faille y voir une véritable diffluence des cellules épithéliales, mais bien plutôt un refoulement actif de la part des sphères de granules ; ces dernières sont même souvent encastrées dans une cellule

épithéliale, dans une anfractuosité juste creusée à leur taille, et comme faite à l'emporte-pièces. Certainement ces aspects ne peuvent s'expliquer sans admettre une plasticité assez grande des éléments épithéliaux ; mais ils ne le peuvent davantage si l'on ne fait appel à une pénétration active des sphères de granules.

Au reste nous rencontrerons ultérieurement bien d'autres preuves de cet amœboïsme persistant des phagocytes gorgés ; et, ici même, les phénomènes sont loin de se réduire à cet encastrement mutuel. Bientôt, à côté des inclusions orangées, des sarcolytes en digestion, on voit apparaître dans les sphères de granules de nouvelles inclusions, qui par leur structure, leur aspect, leurs affinités colorantes, apparaissent manifestement comme arrachées au cytoplasme épithélial. L'englobement effectif commence (fig. 39).

Parfois la dislocation est assez brutale pour séparer complètement quelques cellules de l'assise hypodermique et les rejeter dans la cavité générale (fig. 40) ; mais généralement la résorption se fait peu à peu, et sur place ; elle porte à la fois sur le cytoplasme et sur les noyaux, dont les aspects de dégénérescence sont assez différents de ceux des noyaux musculaires (fig. 41 et 42 et fig. LXXXIX).

Les régions occupées par l'hypoderme larvaire se restreignent ainsi de plus en plus ; pendant ce temps les histoblastes imaginaux prolifèrent et s'étendent au contraire de plus en plus. La prolifération se fait surtout dans les régions centrales de l'histoblaste, qui garde la forme générale d'un ménisque où les noyaux sont serrés en plusieurs épaisseurs. Les régions marginales s'aplatissent au contraire progressivement, les cellules s'y étalent en couche mince, et ce sont ces bords atténués en pellicule qui viennent recouvrir extérieurement les premières cellules larvaires rencontrées aux confins d'un histoblaste.

La continuité des téguments de la nymphe est donc assurée par un revêtement complet de cellules, et non par une simple

pellicule anhiste. Tous les auteurs postérieurs à VIALLANES (1) sont d'ailleurs d'accord sur ce point.

La figure LXXXIX montre le raccord de l'hypoderme imaginal et de l'hypoderme larvaire, juste en arrière du thorax. L'aspect serait tout analogue sur les bords d'un disque hypodermique abdominal.

Ainsi donc il n'y a pas une simple dislocation de l'hypoderme larvaire, servant à la nutrition de l'hypoderme imaginal qui se substitue à lui, comme l'admet HENNEGUY (**1904**, p. 552); mais une véritable résorption phagocytaire, suivie de digestion dans les sphères de granules ; et on ne constate aucun aspect permettant de dire qu'il y a nutrition spéciale des jeunes cellules suivant la ligne de raccordement.

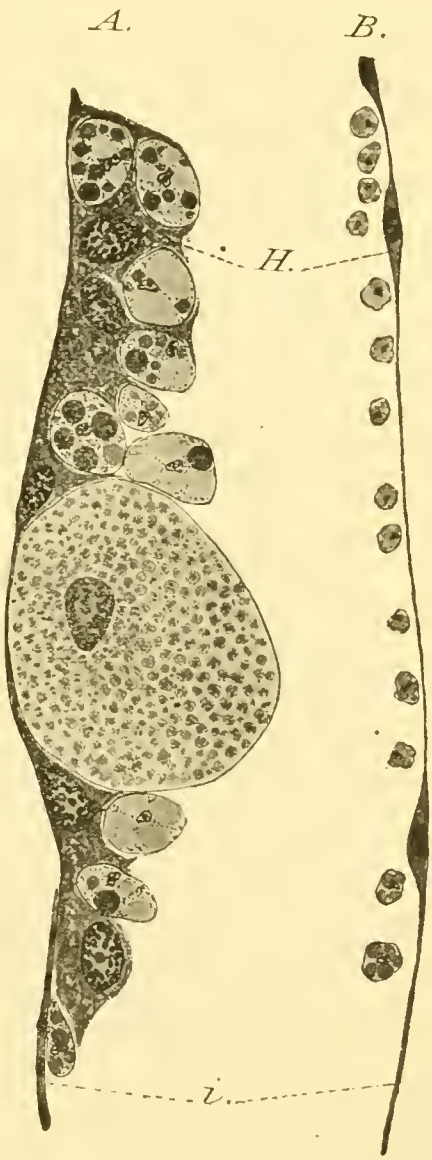

FIG. XC. Rénovation de l'hypoderme abdominal ; *H*, hypoderme larvaire; *i*, hypoderme imaginal. 4 jours. *A*, côté dorsal. × 320. *B*, côté ventral. × 180.

Comme tous les processus de la nymphose, celui qui nous occupe en ce moment se propage d'avant en arrière. Ainsi, dans une pupe de quatre jours, l'épithélium larvaire peut avoir presque complètement disparu dans les segments antérieurs de l'abdomen, alors que dans les segments postérieurs on rencontre encore la répétition des mêmes aspects. La figure XC, *A* montre ainsi, du côté dorsal, le raccordement de la

(1) Cet auteur avait cru à la seule persistance de la basale comme enveloppe transitoire de la nymphe.

nappe mince imaginale avec la zone de dislocation des cellules larvaires; la plasticité de ces dernières est ici mise en évidence par l'encastrement d'une cellule adipeuse, à peine séparée de l'extérieur par une minime pellicule. La figure XC, *B* représente la région ventrale de la même coupe transversale; on y voit comment, à un moment où la phagocytose des cellules larvaires est déjà très avancée, et où les histoblastes imaginaux ne sont pas encore arrivés à se rejoindre, la continuité hypodermique est encore assurée par un petit nombre de cellules larvaires, étirées au maximum en une pellicule d'une minceur extrême (épaisseur très exagérée à l'échelle de la figure).

Vers le quatrième ou cinquième jour, la substitution des cellules imaginales est achevée, les points d'insertions musculaires étant ceux où les cellules larvaires persistent le plus longtemps.

Prolifération et différenciation de l'hypoderme imaginal.

Il n'y a pas grand'chose à dire sur le développement concomitant des disques imaginaux hypodermiques. La prolifération y a lieu par caryocinèses, toujours au voisinage de la surface extérieure, c'est-à-dire dans la situation correspondante à ce que nous avons vu pour les ajutages épithéliaux de l'intestin antérieur ou postérieur. A une hauteur moyenne, au contraire, les noyaux au repos s'étagent à rangs serrés. Enfin au voisinage de la basale, il n'est pas rare d'observer de ces dégénérescences pycnotiques, déjà signalées aussi à propos de l'intestin. Ces boules de dégénérescence peuvent être éliminées vers la cavité générale avant d'être phagocytées. Mais souvent aussi (fig. XCI) des leucocytes ou des sphères de granules en train de digérer leurs sarcolytes, pénètrent, en traversant la basale, dans l'épaisseur même de l'épithélium, et y englobent sur place ses éléments dégénérés. Le même phagocyte peut renfermer un grand nombre de ces globules pycnotiques (fig. XCI et 43).

Il y a lieu de noter ce processus, en raison des interprétations erronées auxquelles il a donné lieu. Je crois pouvoir affirmer que c'est à lui que se rapporte une figure donnée par BERLESE (**1900**, *a*, fig. 3, reproduite par lui-même, **1899-1901**, fig. 99, p. 388).

Or l'auteur italien l'a interprétée de la façon suivante. Des phagocytes chargés d'anciens noyaux musculaires (caryocytes), pénètreraient dans l'épithélium, y abandonneraient leurs sarcolytes, et présenteraient une fragmentation du noyau musculaire aboutissant à la constitution de jeunes cellules musculaires (myocytes), émigrant ensuite hors de l'épithélium. BERLESE a négligé de figurer, et peut-être d'observer les noyaux leucocytaires, qui marquent la véritable individualité cellulaire des sphères de granules. Peut-être aussi y a-t-il eu, dans la préparation figurée quelques déchirures artificielles ; ou bien la sériation des stades doit-elle être juste l'inverse de ce qu'il a admis. Les boules pycnotiques extérieures aux sphères de granules n'en sont point sorties ; tout au contraire elles ne sont pas encore englobées. J'ajoute enfin qu'à l'aspect de bonnes préparations il ne peut subsister aucun doute, que ces boules à chromatine homogène sont manifestement des produits de dégénérescence,

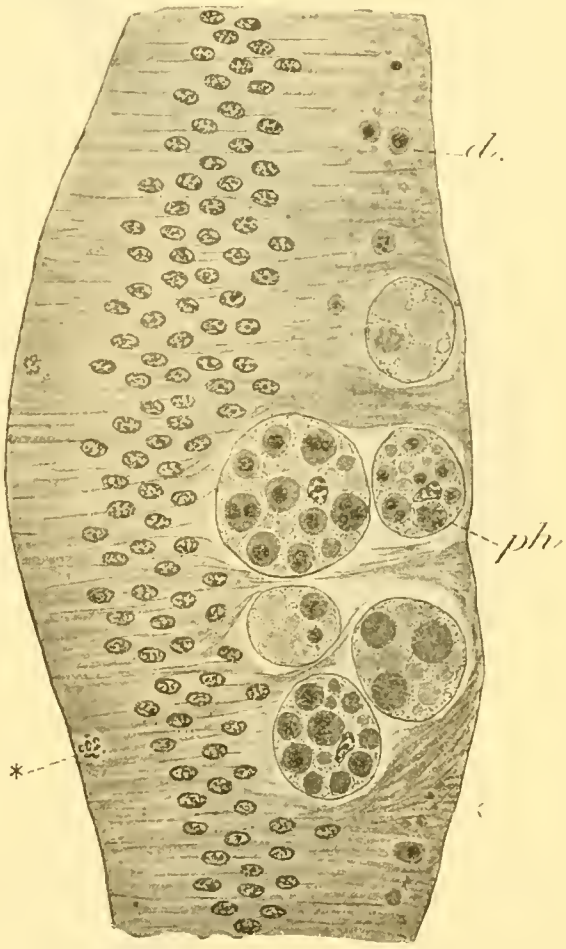

FIG. XCI. Hypoderme imaginal thoracique ; * caryocinèses superficielles ; *d*, avortements pycnotiques profonds ; *ph*, phagocytes venant englober ces boules de dégénérescence. 3 jours. × 700.

et qu'elles ne sauraient être confondues avec les véritables petites cellules mésenchymateuses, que l'on trouve souvent en effet sur la face profonde des histoblastes hypodermiques, mais qui ont un appareil nucléaire normal.

Outre ces phagocytes qui viennent ainsi dans l'épithélium le débarrasser de ses éléments atrophiques, beaucoup d'autres sphères de granules y pénètrent aussi, en y charriant leurs inclusions diverses ame-

FIG. XCII. Téguments postérieurs de la tête ; hypoderme infiltré à dose massive par des sphères de granules. 7 jours. × 180.

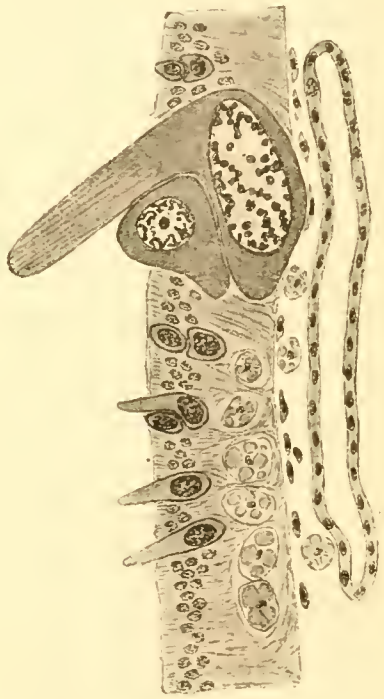

FIG. XCIII. Hypoderme thoracique avec cellules des poils. 7 jours. × 180.

nées du dehors, en particulier leurs sarcolytes en voie de digestion. En certaines régions, surtout de la tête et du thorax, l'hypoderme devient très lâche dans sa partie profonde; les cellules abandonnent en quelque sorte la basale ou n'y restent rattachées que par un étroit filet radiculaire, tandis que presque tout le cytoplasme se concentre, avec le noyau, au

voisinage immédiat de la surface extérieure. C'est dans ces régions que l'on peut constater une véritable infiltration massive de sphères de granules, donnant aux téguments un aspect caractéristique (fig. XCII). Le même fait s'observe aussi dans l'hypoderme des appendices, et d'une manière particulière aussi dans les régions d'insertions musculaires; nous aurons à y revenir.

Lorsque, vers le cinquième jour, le revêtement nymphal est complètement rénové, l'hypoderme est encore loin d'avoir une épaisseur uniforme. Il se compose au contraire de ménisques épais, marquant encore les anciens histoblastes disjoints, et une mince pellicule les fait confluer par leurs bords. Ce n'est que peu à peu que les cellules s'ordonnent partout en une seule assise régulière.

D'une manière très précoce, dès le troisième jour pour le thorax, certaines cellules imaginales se différencient de leurs voisines restées petites et grandissent d'une manière très rapide, parfois jusqu'à une taille démesurée ; ce sont les cellules nourricières des poils, macrochètes et microchètes, qui ornent les téguments imaginaux (fig. XCIII).

Développement des appendices.

Je me bornerai à noter rapidement quelques points dignes d'intérêt. Les bourgeons des appendices sont essentiellement constitués par un sac hypodermique plissé, duquel est solidaire un massif mésodermique embryonnaire, situé à sa base et pénétrant plus ou moins dans sa cavité. Le feuillet hypodermique est formé de cellules embryonnaires, serrées les unes contre les autres avec une densité extrême; et, chez la larve adulte, il peut être semé d'une grande abondance de petits globules gras (disque de l'aile, fig. XCIV).

Le développement ultérieur est une dévagination et un déplissement; il apparaît comme une sorte de soufflage par la pression

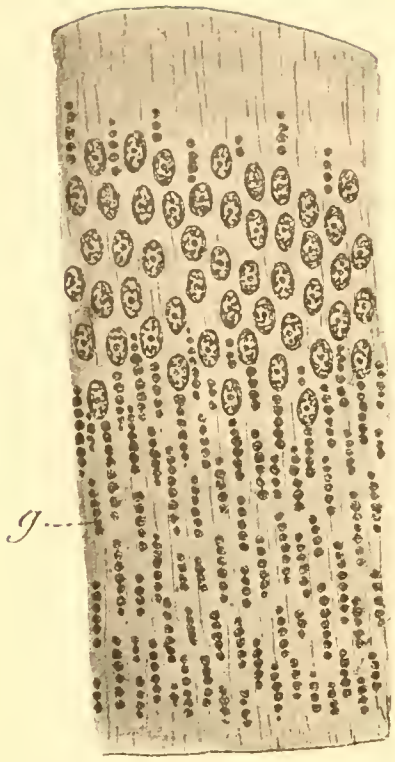

Fig. XCIV. Épithélium du bourgeon de l'aile, bourré de globules de graisse *g*. Pupe blanche. × 320.

du liquide sanguin qui s'engage dans la cavité. Mais il est bien évident que c'est là une pure manière de parler et que la forme prise par l'appendice ne saurait trouver une explication trop simpliste dans un processus de turgescence ; avant tout c'est la prolifération hypodermique, évoluant vers la forme nécessaire de l'imago, qui détermine cet épanouissement. De même s'il s'agit de l'aile, les ramifications trachéennes qui s'y engagent, suivant le réseau futur des nervures, obéissent à un déterminisme complexe. Lübben (**1907**, p. 101), chez les Phryganes, imagine un appel chimiotactique. Il est possible que des actions de cet ordre interviennent à chaque instant pour diriger la prolifera-

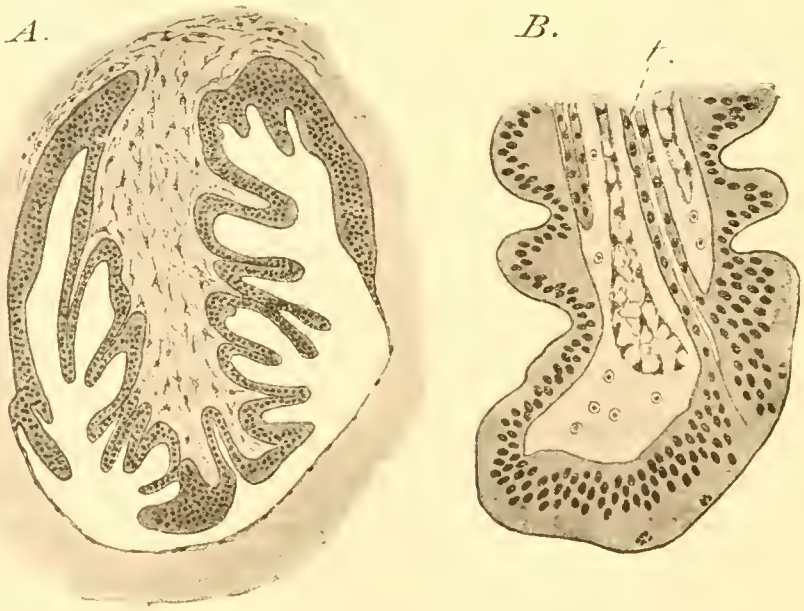

Fig. XCV. *A*, bourgeon de patte. Pupe blanche. × 88. — *B*, extrémité du bourgeon et tendon du tarse, *t*. 20 heures. × 180.

tion des jeunes cellules trachéennes ; mais, à l'heure actuelle, dire chimiotactisme et rien de plus, ce n'est guère donner du phénomène une explication plus complète que de le constater héréditaire.

Parmi les faits relatifs au développement de la patte, je signalerai surtout l'origine du long tendon du tarse. Il apparaît

Fig. XCVI. Coupe transversale du tibia ; *T*, tendon du tarse ; *tr*, trachée. Infiltration des sphères de granules dans l'hypoderme. 4 jours. × 480.

(fig. XCV, *A*) comme une invagination hypodermique de l'extrémité de la patte ; l'orifice d'invagination se referme ensuite (fig. XCV, *B*), tandis que l'invagination elle-même s'allonge de plus en plus en un tube épithélial étroit qui traverse tous les derniers articles de la patte, y compris le tibia. Le mésenchyme s'organise en un dissépiment qui partage en deux canaux la cavité de la patte (fig. XCVI).

Dans la région proximale de l'appendice, on voit s'avancer peu à peu des rameaux trachéens et des nerfs ; en outre le sang amène avec lui tous les éléments qu'il charrie, sphères de granules et même cellules grasses. Celles-ci, naturellement, en raison de leur taille, ne peuvent pas s'avancer bien loin dans la cavité de l'appendice ; au contraire les sphères de granules se répandent jusqu'à l'extrémité, et s'infiltrent en outre en grande abondance dans l'hypoderme lâche de la patte, sauf dans les régions articulaires où l'hypoderme est tout à fait compact (pupes de quatre à sept jours) (fig. XCVII). Comme pour l'hypoderme du corps, la différenciation ne tarde pas à se faire entre les simples cellules de revêtement général et les grosses cellules nourricières des poils. Plus tard (pupes de onze à douze jours), l'hypoderme est revenu sur lui-même, en devenant plus compact, et, si quelques sphères de granules ont pu dégénérer sur place dans son épaisseur, il semble, tout comme pour les téguments du corps, que la grande majorité d'entre elles aient été expulsées de l'épithélium et soient revenues dans la cavité de la

FIG. XCVII. Coupe longitudinale de la région du tarse ; *t*, tendon ; infiltration massive de sphères de granules. 7 jours, × 180.

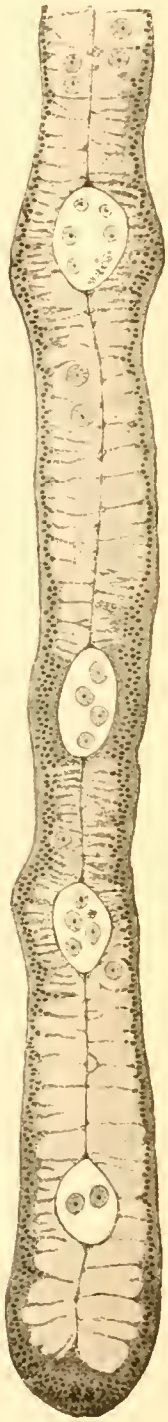

FIG. XCVIII. Portion d'une coupe transversale de l'aile, 4 jours × 150.

patte, leurs inclusions étant à peu près complètement résorbées.

Le développement de l'aile montre un processus tout analogue, à cela près que cet organe reste bien davantage un simple sac hypodermique ; le mésenchyme embryonnaire situé à sa base dans la cavité du corps, ne s'engage pas entre les deux feuillets de l'aile. Par contre, au moins dans la région proximale, le sang arrive largement, charriant des sphères de granules et même exceptionnellement des cellules grasses.

Très peu après la dévagination du bourgeon de l'aile, les deux feuillets hypodermiques prennent cet aspect lâche du côté basal, que nous avons déjà signalé pour diverses régions du corps et des pattes ; et de même ici, de nombreuses sphères de granules s'infiltrent dans cet hypoderme. Sur l'emplacement des futures cellules de l'aile, les deux hypodermes s'adossent par leur basale ; les futures nervures sont au contraire marquées par des cavités sanguines persistantes, parcourues par de fines trachées parallèles (fig. XCVIII).

GLANDES SALIVAIRES

L'histolyse des glandes salivaires est l'un des points de la métamorphose des Muscides qui ont donné lieu aux opinions les plus opposées ; et le désordre est encore accru par ce fait que DE BRUYNE et ANGLAS, ayant commis un contre-sens dans la lecture du travail de VAN REES, en ont opposé les conclusions à celles de KOWALEVSKY, alors qu'elles les corroborent au contraire sur tous les points essentiels. Je crois inutile de revenir en détail sur cet examen bibliographique, pour lequel le lecteur n'a qu'à se reporter à mon mémoire sur les Fourmis.

Je me bornerai à rappeler que VIALLANES a cru observer, à l'intérieur des cellules larvaires, une génération endogène de petites cellules embryonnaires, qui ultérieurement se disperseraient dans la cavité générale. A l'aspect de ses figures on peut se demander s'il n'a pas représenté la prolifération imaginale de

l'anneau de rénovation, découvert plus tard par Kowalevsky, à l'endroit où la glande proprement dite se continue avec son canal excréteur.

Kowalevsky et Van Rees s'accordent à admettre une résorption phagocytaire, plus ou moins précoce suivant la saison ; au moment de l'invasion des phagocytes, les glandes seraient déjà visiblement altérées suivant l'un, parfaitement intactes suivant l'autre.

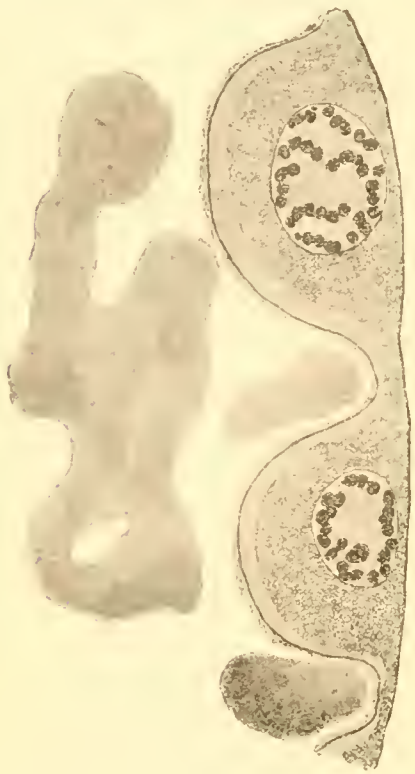

Fig. XCIX. Cellules des glandes salivaires d'un Asticot adulte, et coagulum de sécrétion dans la lumière de la glande (liquide de Borrel). × 320.

Toute opposée est l'opinion de Nötzel et de Berlese qui nient complètement tout processus phagocytaire. Et Henneguy s'arrête à un moyen terme en admettant que les cellules se disloquent spontanément en boules ou en fragments irréguliers, qui sont ensuite englobés par les phagocytes. Il y avait donc intérêt à élucider cette question.

Chez la larve, les glandes salivaires sont de volumineux boyaux cylindriques, hyalins, distendus par une sécrétion très aqueuse. La paroi est constituée par de grosses cellules, à protoplasme finement réticulé, très chromatique. Le suc nucléaire est clair, et contient un appareil chromatique, difficile à fixer, où Henneguy a retrouvé la structure classique découverte par Balbiani chez le Chironome. Les cellules ont la forme de gouttes hémisphériques appendues à une basale très nette (fig. xcix) ; au voisinage de la surface interne, se trouve une zone de protoplasme beaucoup plus clair, peut-être due tout simplement à ce que les trabécules proprement cytoplasmiques sont noyées dans l'accumulation des produits hyalins de la sécrétion ; puis vient

une mince cuticule, recouverte elle-même d'une couche assez régulière, constituée sans doute aussi par la matière que la cellule vient d'élaborer.

Dans les pupes blanches, la lumière de la glande est notablement réduite ; et les cellules y proéminent avec des formes très irrégulières (fig. c). Dans la région basale, autour du noyau, le cytoplasme assez compact est semé de minimes granules de graisse. Il ne semble pas qu'il faille y voir un indice de dégénérescence; mais plutôt, en rapprochant ce fait de celui tout analogue signalé pour le bourgeon de l'aile, y voir une marque de l'engraissement général de tout l'organisme au moment où va commencer la nymphose.

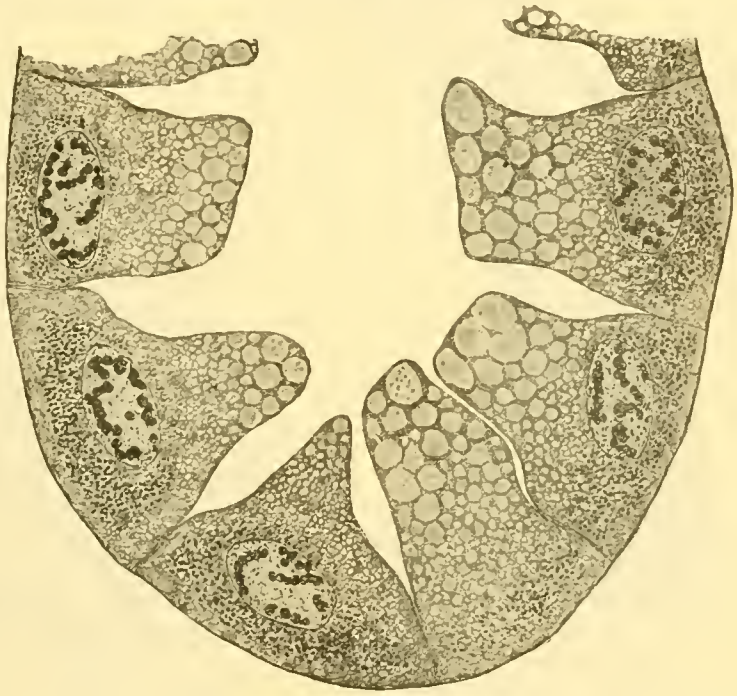

Fig. C. Glande salivaire d'une pupe blanche (liq. de Borrel). Gouttes de sécrétion dans le cytoplasme ; et minimes gouttelettes grasses dans la région basale autour du noyau. × 180.

La portion du cytoplasme qui fait saillie vers la lumière de la glande est au contraire creusée de vacuoles, progressivement confluentes en cavités plus grandes, contenant un coagulum pâle, tantôt homogène, tantôt grenu. Cela encore semble beaucoup moins l'indice d'une dégénérescence que celui de la continuation d'une activité sécrétoire, dont le produit n'est pas immédiatement rejeté dans la cavité glandulaire. Pendant le premier jour, cet aspect persiste plus ou moins, avec des variations individuelles, la cavité de la glande continuant à se réduire de plus

en plus. En outre, d'une façon plus ou moins précoce on voit apparaître à la surface interne des cellules, une multitude de petites granulations très chromatiques. La figure CI montre ce fait dans une pupe de 7 heures, où les cellules glandulaires ont un cytoplasme particulièrement compact.

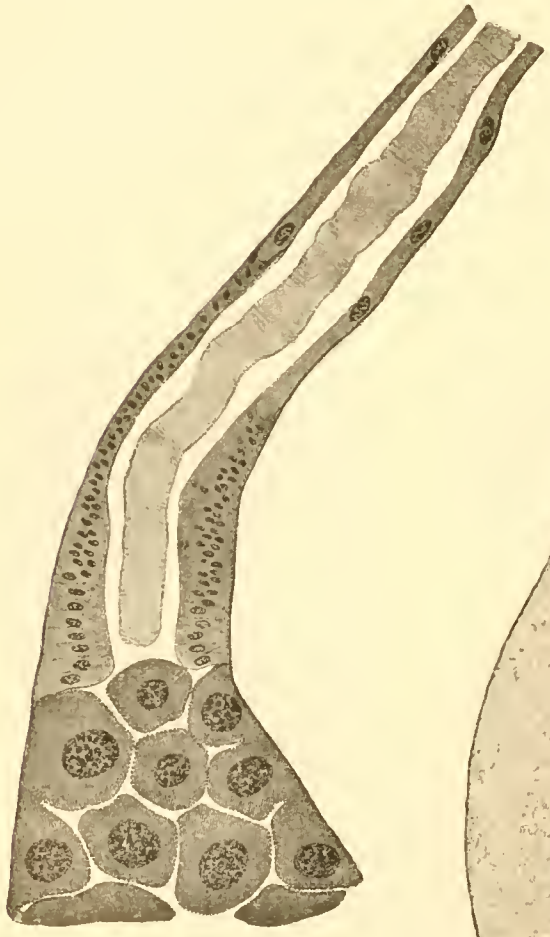

FIG. CI. Extrémité d'une glande salivaire, et canal évacuateur ; à la jonction l'ajutage imaginal de remplacement, déjà en voie de prolifération. Petites granulations chromatiques à la surface des cellules de la glande. 7 heures. × 180.

FIG. CII. Granulations superficielles chromatiques et sécrétion acidophile. 20 heures. × 320.

On voit sur la même figure le raccord de la glande avec l'ajutage, déjà en prolifération, qui constitue l'histoblaste découvert par KOWALEVSKY. Comme toujours la prolifération a lieu par mitoses, au voisinage de la lumière du canal ; et du côté basal on peut au contraire rencontrer des dégénérescences pycnotiques.

La figure CII montre de même les granulations chromatiques superficielles dans une pupe de vingt heures. La sécrétion s'est ramassée dans de grosses vacuoles, dont plusieurs même ont déjà évacué leur contenu. Cette sécrétion, assez nettement acidophile, forme des filaments tendus comme de gros cils entre les surfaces rapprochées des cellules voisines.

Infiltration des sphères de granules chargées de sarcolytes.

C'est seulement vers la fin du second jour, en moyenne, que débute la destruction des glandes salivaires. Ainsi dans des pupes de 46 heures, la glande est revenue sur elle-même au point que la lumière s'est presque complètement évanouie, et les cellules, en forme de coins irréguliers, présentent un cytoplasme réticulé très vacuolaire (fig. CIII). La basale est presque partout conservée, mais en certains points elle a été rompue, et des phagocytes sont entrés par effraction, s'insinuant surtout d'abord entre les cellules de la glande, mais aussi à l'intérieur de leur territoire cytoplasmique. Beaucoup de ces phagocytes sont des sphères de granules, bourrées d'inclusions musculaires ; et ce sont les plus apparents, en raison de leur taille et du contraste de ces sarcolytes, électivement colorés par l'aurantia, avec le réseau violet foncé du protoplasme glandulaire. Mais en examinant soigneusement les coupes à l'immersion on y rencontre aussi de petits leucocytes encore à jeûn, insinués tout juste sous la basale qu'ils viennent de perforer,

FIG. CIII. Glande salivaire ramassée sur elle-même, lumière presque évanouie ; immigration des premières sphères de granules *l*. 46 heures. × 180.

ou pénétrés même plus profondément dans une cellule et comme noyés dans son protoplasme.

Les figures données par Kowalevsky sont d'assez bons schémas des aspects d'ensemble ; on y reconnaît bien que la majorité des phagocytes immigrés sont des sphères de granules; mais l'auteur a cru que ces granules représentaient des inclusions arrachées aux cellules envahies elles-mêmes. De Bruyne (1898, pl. VIII, fig. 1), a bien reconnu qu'il s'agissait de débris d'autres tissus, en particulier de sarcolytes ; mais la figure qu'il donne est plus élégante qu'exacte ; l'aspect des sarcolytes est mal rendu ; aussi bien que le cytoplasme de la cellule glandulaire ; et l'on peut se demander si l'appareil chromatique n'a pas été dessiné d'après l'idée préconçue qu'il conserverait encore à ce stade la structure en disques empilés. En fait, dans les préparations qui semblent

Fig. CIV. Dislocation assez avancée d'une glande salivaire. Certaines cellules sont encore relativement peu infiltrées de leucocytes à jeûn *l*, et de sphères de granules ; d'autres au contraire sont complètement disloquées par l'affluence de ces phagocytes, déjà chargés de sarcolytes, *sgm*. 3 jours. × 180.

le mieux réussies, le noyau ne paraît contenir que des granules plus ou moins arrondis et disséminés ; déjà chez les larves, d'ailleurs, c'est l'aspect qu'il a dans les coupes.

Dans les pupes de trois jours, le processus d'histolyse est plus avancé ; et comme il n'est pas absolument simultané pour toute l'étendue de la glande, on en peut, dans le même individu, rencontrer côte à côte les diverses phases (fig. CIV). L'immigration des leucocytes et des sphères de granules est devenue de plus en plus intense ; la basale, presque partout disparue, n'offre plus à leur invasion aucune barrière, et les cellules elles-mêmes, si elles conservent leurs contours individuels, ne sont plus accolées les unes aux autres d'une manière aussi intime ; leur protoplasme est de plus en plus ajouré de vacuoles claires volumineuses, et sur son réseau même s'accumulent de minimes granulations chromatiques (fig. 46, *A*).

Dans certaines cellules, relativement peu disloquées (fig. 46) les phagocytes sont insinués d'une manière sporadique. Dans d'autres, au contraire, leur accumulation est tellement serrée que la cellule envahie disparaît presque et ne subsiste plus que comme la gangue réduite d'une sorte de poudingue (fig. 47). Il faudrait de nombreuses figures pour donner une idée de la variété d'aspects de ces phénomènes ; je suis obligé de me borner en priant le lecteur d'imaginer une sorte de galantine ou de nougat polychrome d'une extrême complexité. Les sphères de granules sont encastrées dans les cellules, y occupant des logettes exactement creusées à leur taille. On doit imaginer, pour expliquer ces aspects, que le protoplasme des cellules salivaires est extrêmement plastique, et que se laissant facilement déplacer par les éléments migrateurs qui le traversent, il revient et se ressoude à lui-même derrière leur passage en oblitérant leur trajet. Mais il n'y a pas diffluence véritable de ce protoplasme, car les cellules gardent chacune un territoire assez bien individualisé, et la glande toute entière conserve avec une demi-cohérence son trajet primitif au milieu des organes. Il n'y a donc point un mélange au hasard de deux catégories d'éléments disso-

ciés et flottants dans le liquide cavitaire ; mais bien une immigration active des sphères de granules, attirées par chimiotactisme à l'intérieur des cellules salivaires ; et celles-ci ne jouent au contraire qu'un rôle passif.

Résorption phagocytaire.

Le phénomène se réduit tout d'abord à cette immigration des sphères de granules, qui apparaissent encastrées dans le cytoplasme des cellules salivaires, parfois jusqu'au voisinage immédiat du noyau, sans contenir d'autres inclusions que les sarcolytes amenés du dehors. Mais une fois que cet envahissement a disloqué profondément les cellules, l'englobement de leurs débris commence ; et côte à côte avec les sarcolytes orangés on voit apparaître dans les phagocytes des boules violettes, tantôt compactes, tantôt réticulées comme le protoplasme extérieur, dont elles sont bien évidemment des fragments (fig. 48).

Les noyaux de la glande sont eux-mêmes frappés de dégénérescence et sont également englobés par les phagocytes.

La glande se disloque de plus en plus ; il n'en reste bientôt plus que des fragments complètement disjoints au milieu d'une dense accumulation de sphères de granules, de plus en plus bourrées de boules réticulées violettes (fig. CV).

Mais toujours, pendant ce processus, les régions cellulaires non encore englobées apparaissent avec des contours irrégulièrement découpés par les phagocytes ; il est manifeste que leur protoplasme garde une certaine consistance et qu'il ne prend pas spontanément une forme simple d'équilibre, en se disloquant de lui-même en boules. Seuls les fragments englobés prennent la forme arrondie à l'intérieur des phagocytes. La figure 49 donne, à un grossissement moyen l'aspect d'une plage assez étendue, et montre l'allure de cette dislocation. On voit entre certains phagocytes voisins subsister à peine une mince cloison de protoplasme salivaire ; et encore doit-on noter que la figure

représente nécessairement sur un même plan des trabécules qui s'étagent en réalité à des niveaux divers, de telle sorte qu'ils ne sont pas tous simultanément visibles avec une mise au point déterminée.

C'est seulement au moment où l'englobement est presque terminé et où les phagocytes gorgés commencent à se disséminer, que les dernières portions non encore englobées, n'étant plus comprimées entre les sphères de granules prennent elles-mêmes la forme arrondie avant d'être englobées à leur tour (fig. CVI).

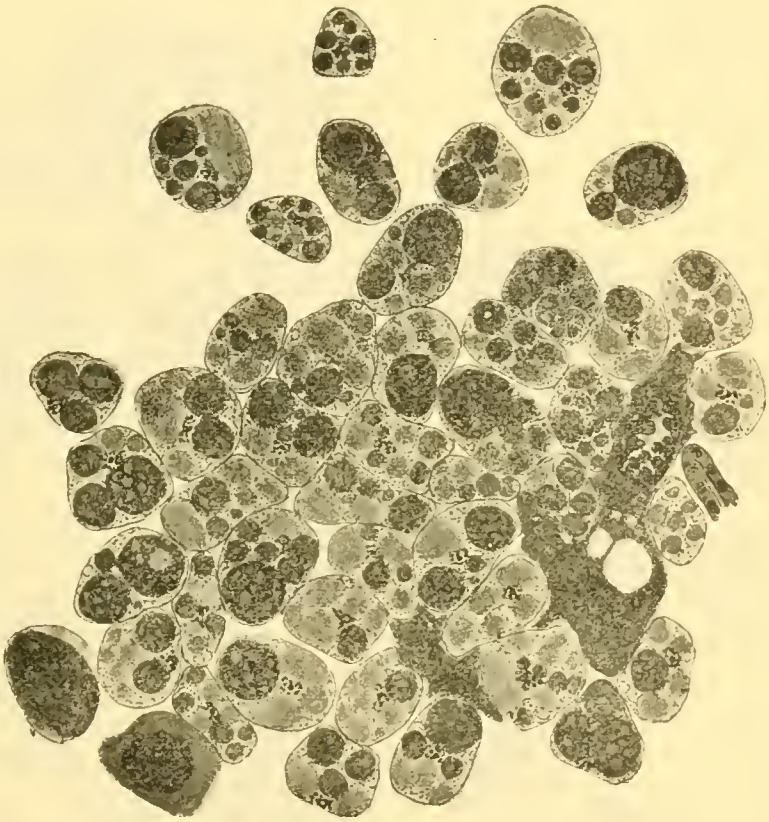

FIG. CV. Phagocytose presque terminée ; les sphères de granules, outre leurs sarcolytes, se chargent d'inclusions arrondies, réticulées et chromatiques, arrachées aux cellules salivaires ; puis elles se dispersent dans le liquide cavitaire. 4 jours. × 320.

J'ai cependant observé, dans un individu, une résolution spontanée en granules sphériques, à un moment où l'envahissement leucocytaire de la glande avait bien déjà débuté, mais où les phagocytes ne se trouvaient pas nécessairement au voisinage immédiat de ces points atrophiques (fig. 50). Je dois toutefois ajouter que ce phénomène se restreignait à un tout petit nombre de cellules, les premières de la glande à son extrémité antérieure ; c'est-à-dire juste à côté du point où l'anneau imaginal commence à proliférer. Il peut donc se produire en ce point une dégé-

nérescence intrinsèque, toute analogue à celle que nous avons décrite pour l'œsophage, près du raccord avec l'ajutage imaginal. Mais, sauf ce cas particulier, la formation des boules m'a paru être l'œuvre exclusive des phagocytes.

Une fois l'englobement terminé, les amas de sphères de gra-

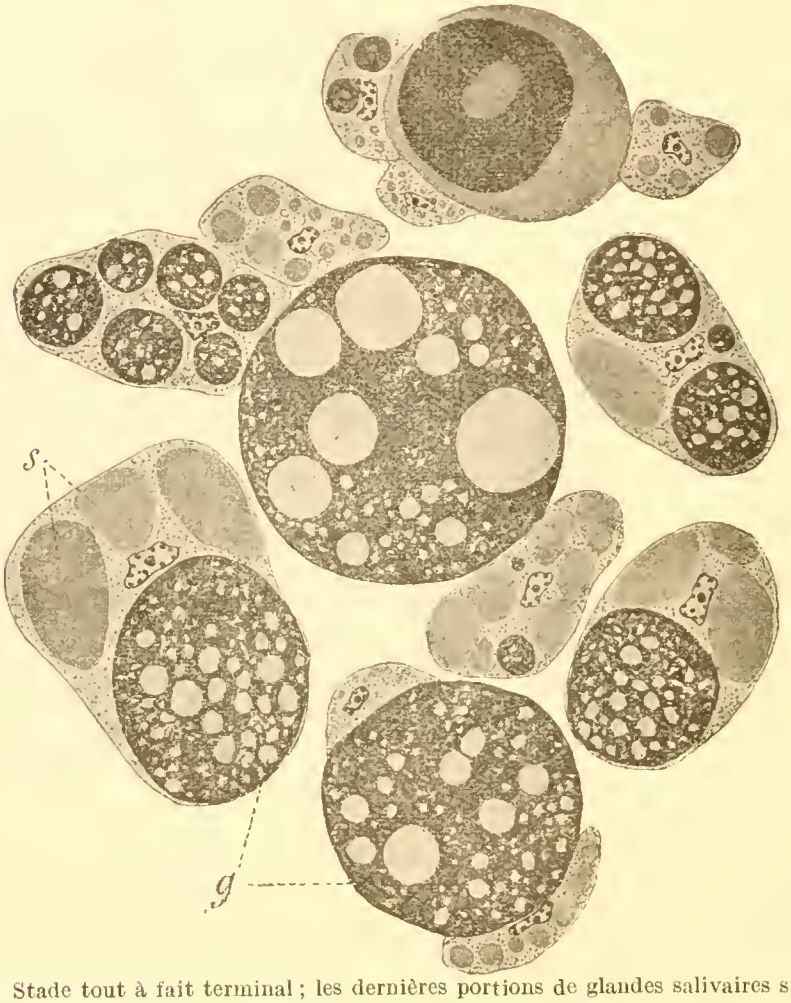

Fig. CVI. Stade tout à fait terminal ; les dernières portions de glandes salivaires s'agglomèrent en boules *g*, avant même d'être englobées par les phagocytes ; *s*, sarcolytes. 3 jours. × 585.

nules se désagrègent lentement ; mais pendant assez longtemps encore, jusqu'au cinquième jour par exemple, on les retrouve avec une densité particulièrement grande, en deux traînées latéro-ventrales par rapport au tube digestif, jalonnant par conséquent l'ancien trajet des glandes disparues, et toujours reconnaissables aux boules violettes qui en représentent les débris absorbés. Cette lente désagrégation montre qu'il n'y a

plus à ce moment qu'un brassage sanguin extrêmement faible ou même tout à fait nul, et que les phagocytes se dispersent, non point charriés passivement, mais par leur amœboïsme propre.

Conservation anormale de la basale.

Enfin je signalerai un cas particulier assez remarquable. Dans une pupe de cinq jours, la membrane basale des glandes

FIG. CVII. Processus exceptionnel de résorption des glandes salivaires, la phagocytose ayant lieu à l'intérieur du manchon de la basale *b*, qui est presque partout conservée. 5 jours. × 280.

salivaires était presque partout intégralement conservée, limitant ainsi une sorte de boudin gardant la forme antérieure de l'organe, mais dont le contenu était complètement disloqué (fig. CVII). A un faible grossissement on eût dit une agglomération sans ordre de débris violets ou orangés. Un examen attentif permettait en revanche de reconnaître là aussi une immigration intense de phagocytes, déjà chargés de sarcolytes, et ayant ultérieurement englobé sur place les débris cytoplasmiques et nucléaires de la glande.

Avec un aspect au premier abord assez différent, la particularité se réduit en somme à la conservation de la basale. Peut-être faut-il expliquer par un processus analogue le cas signalé par WEISMANN, d'une Mouche où les glandes larvaires s'étaient conservées jusque chez l'imago, mais sous la simple forme de boyaux transparents, les cellules elles-mêmes ayant disparu (**1864**, p. 264).

En résumé les phénomènes présentés par les glandes salivaires sont assez analogues à ceux de l'hypoderme. Le développement des glandes salivaires imaginales, que je laisserai de côté, aboutit à la formation de deux longs tubes grêles, dont les circonvolutions se logent dans le thorax autour de l'intestin moyen.

TRACHÉES

Canalisation distribuant l'air pour ainsi dire jusqu'au niveau de chaque cellule, le système trachéen est, dans la topographie de ses rameaux, plus ou moins sous la dépendance de l'anatomie générale de l'Insecte. Aussi doit-on s'attendre, dans un type à métamorphose intense comme la Mouche, à un remaniement profond de ce système. D'une manière générale, comme chez tous les Insectes, l'imago possède, en raison de sa vie de relation plus active, une bien plus riche irrigation trachéenne que la larve. Mais la métamorphose est loin de se réduire à une addition de ramifications nouvelles. Il suffit en effet de

songer à comparer dans leurs grands traits l'organisation respiratoire de la larve, de la nymphe et de l'imago, pour se rendre compte qu'il doit y avoir des suppressions importantes et de multiples transformations. Aussi ces grands traits du phénomène n'ont-ils point échappé aux anatomistes qui ont appliqué des dissections minutieuses aux différentes formes de la Mouche : je dois citer au premier rang Léon Dufour, en réparant ainsi l'illégitime oubli où Weismann l'a laissé tomber. Léon Dufour (1846) a en effet décrit, et très nettement figuré, l'opposition qui existe entre la larve et la nymphe : chez l'Asticot deux énormes troncs longitudinaux s'étendent depuis les gros stigmates postérieurs, seuls fonctionnels, en s'atténuant de plus en plus, jusqu'à deux rudiments de stigmates antérieurs ; et sur tout leur trajet ils émettent, à angle aigu vers l'avant, les ramifications arborescentes qui se distribuent aux viscères. Chez la pupe, ce sont au contraire les stigmates antérieurs, de situation prothoracique, qui deviennent fonctionnels, et les deux troncs longitudinaux ne persistent que dans leur portion antérieure, thoracique, tandis qu'en arrière, dans l'abdomen, ils s'évanouissent brusquement en une sorte de queue de cheval de fins rameaux parallèles. Enfin chez l'Insecte parfait, les stigmates nymphaux s'oblitèrent à leur tour, tandis que deviennent fonctionnels de nouveaux stigmates latéraux, méso, métathoraciques et abdominaux, en même temps qu'apparaissent les dilatations vésiculaires des trachées.

Weismann n'a fait en somme que confirmer les résultats de l'illustre entomologiste français ; et les détails, surtout histologiques, qu'il a ajoutés correspondent le plus souvent à des idées erronées.

Van Rees paraît avoir fait des observations assez exactes ; je pourrais presque souscrire à tout ce qu'il dit sur ce sujet ; mais aucune figure n'accompagne son texte.

Lowne s'est surtout attaché à la description des stigmates, et en particulier de la substitution des stigmates prothoraciques ; le point de vue histologique est tout à fait sacrifié.

Henneguy, dans son Traité, consacre quelques mots à cette question, et donne en particulier une bonne figure de vésicule trachéenne chez une nymphe âgée (**1904**, fig. 585, p. 615). Mais il ne donne pas de détails sur les phénomènes de résorption, où il dit n'avoir pas observé d'attaque par les leucocytes.

En somme, on le voit, les changements histologiques du système trachéen restent encore l'un des chapitres les plus obscurs de la métamorphose des Muscides ; et les difficultés de cette étude sont assurément pour beaucoup dans l'état imparfait de nos connaissances sur ce point.

Le procédé des coupes se prête en effet très mal à l'étude des petites trachées ; et j'ai dû renoncer, dans le présent mémoire, à examiner le sort des ramifications dernières du système. Il paraît vraisemblable que les trachéoles desservant un élément exclusivement larvaire, un muscle phagocyté par exemple, partagent son sort et sont résorbées en même temps que lui. Mais le fait n'est pas évident, et l'on peut imaginer au contraire que les trachéoles persistent en reprenant leur liberté, et soient susceptibles de vivre et de fonctionner, peut-être même de proliférer encore.

Cette question sera donc laissée de côté ; et je me bornerai, dans la multiplicité des faits et des aspects, à choisir quelques exemples bien précis, susceptibles de jeter un jour suffisant sur les grandes lignes de la métamorphose. Une description complète et précise ne pourrait se faire que conjointement avec une étude topographique minutieuse de tous les rameaux de l'arbre trachéen, elle sortirait manifestement des limites permises à ce mémoire.

Proliférations nouvelles.

Les additions apportées pendant la nymphose aux canalisations préexistantes, et qui méritent par conséquent le nom d'exclusivement imaginales, ont d'avance leurs histoblastes spéciaux distribués sur le trajet des troncs larvaires. Comme

dans l'hypoderme, ce sont des nids de petites cellules embryonnaires, intercalés en des points déterminés dans la nappe épithéliale, matrice des grosses trachées. KÜNCKEL D'HERCULAIS les a déjà vus chez les Volucelles et les Muscides ; WAHL les a retrouvés chez les Éristales, VANEY chez les Œstres. Plus récemment encore HENNEGUY les a revus chez les Mouches, et reconnu que ces nids de prolifération se creusent de cavités, qui sont autant de nouvelles trachées.

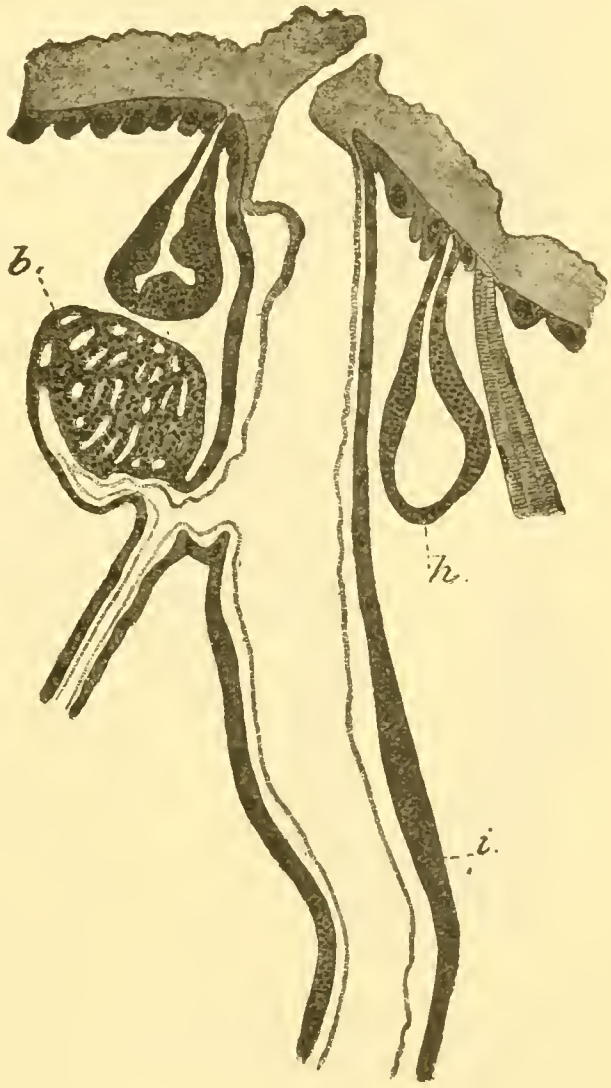

FIG. CVIII. Coupe du grand tronc trachéen longitudinal au voisinage de son orifice antérieur ; *b*, bourgeon imaginal ; *h*, histoblaste hypodermique ; *i*, anneau imaginal du tronc trachéen. — Pupe blanche. × 88.

C'est bien, en effet, aux dépens de ces histoblastes imaginaux que se forment, d'une manière précoce, dans la nymphe, ces faisceaux de longues trachées parallèles ou ces buissons touffus si caractéristiques.

Je signalerai tout particulièrement, en raison de leur taille, les histoblastes voisins du stigmate antérieur larvaire. WEISMANN en a déjà donné une figure d'ensemble (**1864**, pl. XII, fig. 48) ; j'en figure ici une coupe (fig. CVIII). On voit, tout à côté du grand tronc longitudinal, sur un de ses rameaux, une sorte de massif assez compact, qui a quelque peu l'aspect d'un tissu rénal embryonnaire de Vertébré ; des

cavités tubulaires contournées sillonnent cette masse de petites cellules imaginales, diverticules profonds de la lumière même du tronc trachéen sur lequel est porté ce bourgeon. Sur cette même figure, empruntée à une pupe encore blanche, on voit sur le grand tronc longitudinal une région subterminale où la paroi est également occupée par des cellules imaginales.

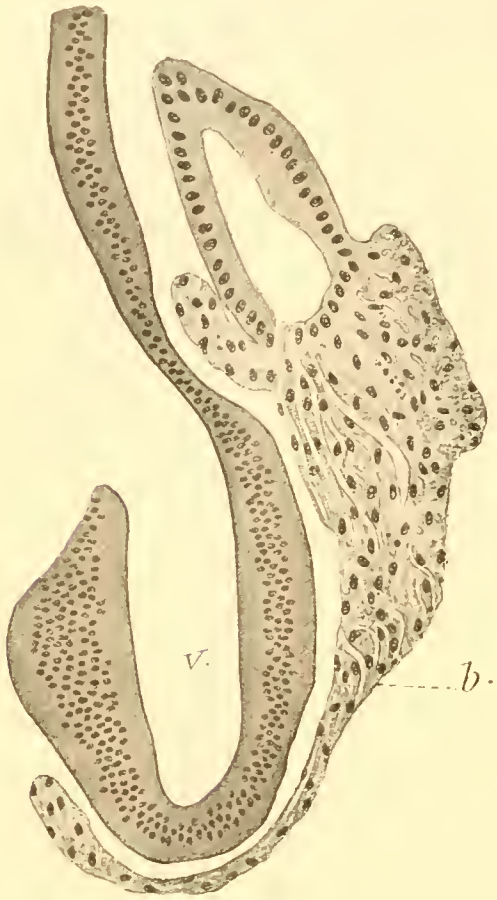

Fig. CIX. Prolifération du bourgeon imaginal *b*, qui contourne en arrière la vésicule céphalique *v*, encore invaginée. 20 heures. × 180.

Pendant les premières heures de la nymphose, et avant même que la vésicule céphalique ne soit dévaginée, ces bourgeons prolifèrent rapidement et s'étendent, en contournant postérieurement les histoblastes de la tête (fig. CIX). On dirait une sorte d'énorme plasmode, dont les cellules sont perforées en tous sens de cavités tubulaires multiples ; quelques-unes apparaissent déjà nettement comme un chevelu de ramifications du tronc larvaire ; mais elles n'ont point encore sécrété d'intima chitineuse. Et l'on peut penser que toutes ces cavités dérivent les unes des autres comme des ramifications successives. Comme toutes les proliférations rapides que nous avons vues jusqu'ici, celle-ci est également accompagnée de nombreux avortements : dégénérescence en boules, pycnose des noyaux ; et ces débris paraissent être, au moins pour la plupart, éliminés vers la surface, où ils sont phagocytés.

L'étude ultérieure de ces jeunes ramifications trachéennes

se fait au mieux sur des frottis (fig. CX, *A*). Les terminaisons apparaissent comme des plasmodes rameux ; les noyaux s'engagent sur les digitations, mais ils restent toujours en deçà de l'extrémité effilée, en voie de croissance. Le cytoplasme est nettement réticulé, à mailles allongées, et l'on y distingue déjà des cavités tubulaires étroites, simples lacunes encore sans revêtement chitineux, et terminées en boucles du côté distal. KÜNCKEL D'HERCULAIS a déjà signalé ces anses caractéristiques. Au delà de la dernière le réseau protoplasmique se prolonge encore en une pointe effilée (fig. CX, *B*).

FIG. CX. Prolifération des trachées imaginales. *A*, un bouquet de trachéoles. × 320. *B*, une extrémité plus grossie, montrant les anses tubulaires internes. × 700. 30 heures. Frottis.

En résumé, les canalisations surajoutées du système trachéen poussent comme des bourgeons plus ou moins touffus sur les troncs préexistants. L'allongement et les ramifications nouvelles sont produits par une poussée de proche en proche. Il

ne me semble pas que jamais une trachéole prenne naissance par tronçons dans une file de cellules ; et je ne puis souscrire à l'opinion de VANEY qui croit pouvoir faire dériver, chez le *Gastrophilus*, certaines cellules trachéennes du mésenchyme des disques imaginaux.

Atrophies totales.

Certaines portions du réseau trachéen de la larve disparaissent complètement au début de la nymphose. Tels sont, par exemple, les deux grands troncs longitudinaux, dans toute leur région postérieure, correspondant à l'abdomen imaginal.

FIG. CXI. Coupe d'un grand tronc longitudinal, à l'extrémité postérieure de sa région persistante ; plis en accordéon et obstruction de la lumière ; l'air est chassé dans les ramifications latérales. 32 heures. × 88.

Jusque vers la trentième heure, ils persistent à peu près dans leur état primitif ; mais à la fin du second jour on observe brusquement une modification considérable. Ces troncs ne restent dilatés que dans la région thoracique de leur parcours ; dans la région abdominale ils présentent dans le sens de la longueur une portion irrégulièrement plissée en accordéon (fig. CXI) et plus en arrière encore un tronçon dont la lumière a complètement disparu, et qui se présente comme un cordon cellulaire à peu près plein, s'étendant jusqu'à l'extrémité postérieure du corps (fig. 51). Là il se raccorde aux téguments hypodermiques à l'endroit qui représente l'ancien emplacement des gros stigmates postérieurs.

En même temps on remarque, dans la cavité abdominale de la jeune nymphe, des lacunes pleines d'air, en forme de boudins contournés, limitées par une mince pellicule portant par place des noyaux très aplatis (fig. LXIX). J'avais d'abord pensé que ces cavités représentaient les tronçons postérieurs des gros troncs longitudinaux, abandonnés par leur revêtement cellulaire. Mais je crois plutôt qu'il faut y voir des rameaux collatéraux de ces troncs, distendus à l'extrême par l'air qui était auparavant dans la partie postérieure des grands troncs, et qui en a été chassé par leur contraction sur eux-mêmes (fig. CXI). Ces trachées distendues sont fragiles ; elles se rompent facilement sous l'effet de la brusque dilatation gazeuse, provoquée lors de la fixation, par l'immersion dans l'eau chaude. C'est là l'origine de la grosse bulle d'air qui existe souvent dans la cavité du corps des pupes de deux à trois jours ainsi échaudées. Ces trachées persistent longtemps, avec ce même aspect (pupes de quatorze jours). Je n'ai pas suivi leur sort ultérieur.

Quant à la chitine même du gros tronc larvaire dans la région contractée, je ne serais pas éloigné de croire qu'elle dégénère sur place, et peut-être sous l'influence même des cellules de l'ancienne matrice. En effet, à l'endroit où commence la contraction, on voit des portions de l'intima chitineuse poussées par le processus de plissement jusque dans des anfractuosités de l'épithélium (fig. 44). Et plus loin en arrière on rencontre, dans des vacuoles de l'épithélium, des granulations qui ont exactement la même teinte rose orangé (éosine-aurantia) que la chitine. Peut-être sont-ce là des portions de cette chitine en train d'être résorbées par les cellules, qui manifesteraient ainsi le pouvoir de digérer leur sécrétion antérieure.

Quoi qu'il en soit, le tronc larvaire est bientôt remplacé, dans toute sa région postérieure, par un tractus cellulaire plus ou moins compact, où l'on ne songerait jamais à reconnaître une trachée, si l'on n'avait assisté à sa genèse et si l'on ne constatait encore ses connexions persistantes. Au reste son aspect

est assez variable suivant les individus, ou suivant les régions. Parfois le protoplasme est très vacuolaire, et la lumière centrale persiste même par places (fig. 52). Plus souvent les cellules sont au contraire compactes, fortement chromatiques, et dégénèrent en boules, en même temps que leurs noyaux sont frappés de pycnose. La figure 53 représente des aspects de ce tractus en dégénérescence sur des coupes longitudinales ; la figure 54 en donne une coupe transversale. Et l'on voit en outre sur ces figures que, d'une façon plus ou moins précoce le tractus en dégénérescence est envahi par des sphères de granules qui achèvent de le disloquer et d'englober ses débris. La disparition définitive par phagocytose s'achève en même temps qu'à l'extrémité du corps celle des régions hypodermiques de l'anus et des gros stigmates postérieurs.

Remaniements.

La plus grande partie des trachées larvaires paraissent persister, mais plus ou moins profondément remaniées. Ces remaniements consistent d'une part dans la prolifération par caryo-

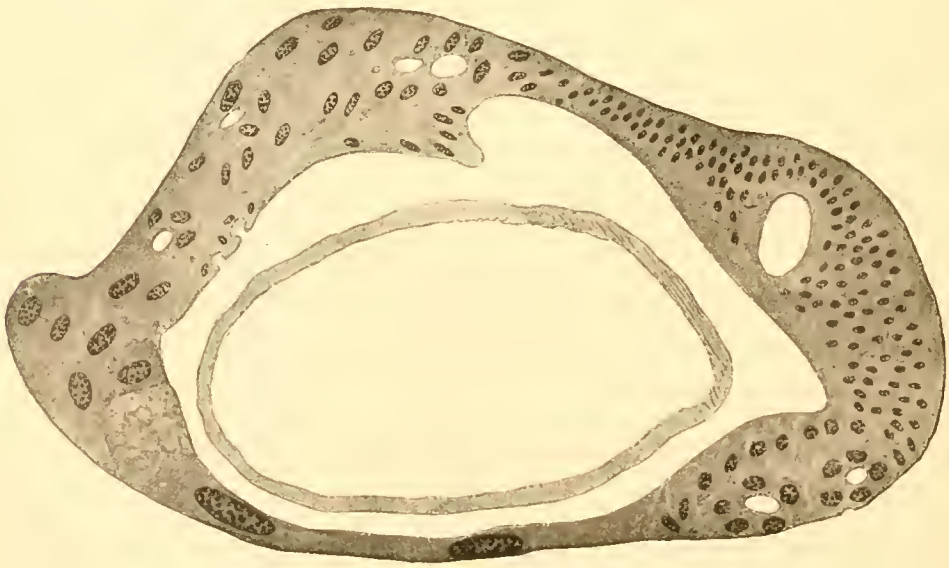

Fig. CXII. Coupe transversale du grand tronc longitudinal, à la traversée du thorax. Prolifération d'un histoblaste imaginal, remaniement de l'épithélium et début de nouvelles ramifications. 6 heures. × 320.

cinèses des histoblastes préexistants sur le trajet des troncs larvaires ; d'autre part dans des phénomènes plus complexes dont sont le siège les cellules larvaires, les unes persistant jusqu'à l'imago, d'autres au contraire disparaissant phagocytées. Il faudrait un grand nombre de figures pour récapituler l'ensemble de ces processus ; je me bornerai à en donner quelques-unes, des cas les plus intéressants.

La figure CXII montre, dans une toute jeune pupe (de six

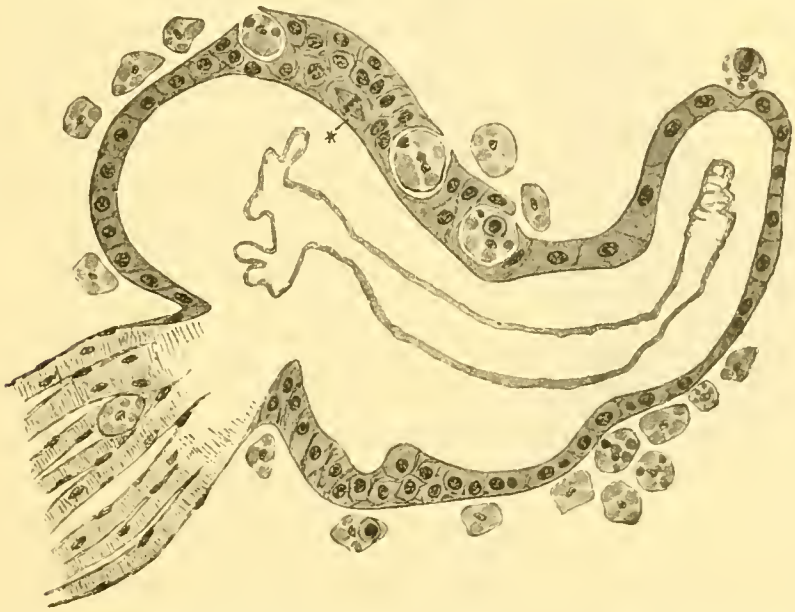

FIG. CXIII. Coupe transversale du grand tronc longitudinal ; thorax ; remaniement de l'épithélium et infiltration de sphères de granules. 3 jours. × 180.

heures), la coupe transversale du tronc principal longitudinal, dans le thorax, et précisément à l'endroit où se trouve un histoblaste. On voit que, dans son ensemble, la matrice s'est séparée de l'intima chitineuse, et que des anfractuosités plus ou moins profondes apparaissent dans cette matrice, diverticules de la lumière centrale, et ébauches de ramifications nouvelles.

La matrice elle-même se compose de cellules très diverses : les petites cellules imaginales, quelques grosses cellules larvaires, diamétralement opposées, et de part et d'autre, au contact, des cellules dont les noyaux sont de tailles variées intermédiaires, quelques-unes s'ordonnant déjà en assise régulière autour

des lumières nouvelles ; et il est assez difficile de dire si ce sont toutes des cellules larvaires divisées, ou si quelques-unes ne sont pas des cellules imaginales accrues.

Plus tard (fig. CXIII ; pupe de trois jours), le remaniement est encore plus accusé ; la matrice dilatée s'est écartée davantage de la chitine larvaire déprimée. D'un côté a bourgeonné un pinceau de trachées parallèles. Du côté opposé dans l'assise plastique formée par les cellules en prolifération, on voit des phagocytes immigrés ; ce sont des sphères de granules amenant du dehors des sarcolytes en digestion ; mais ils peuvent encore phagocyter ça et là quelques portions de l'épithélium larvaire. Tout auprès de l'un d'eux est une caryocinèse.

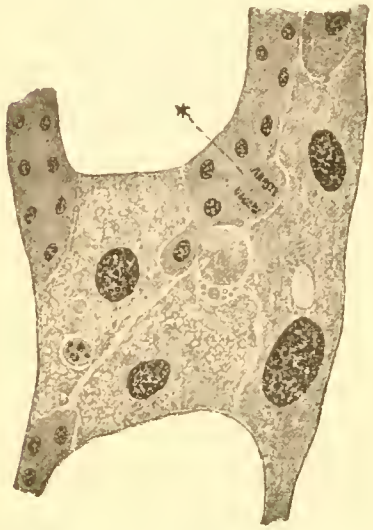

FIG. CXIV. Coupe rasante de l'épithélium en remaniement. Prolifération caryocinétique des cellules imaginales, dégénérescence des cellules larvaires. 46 heures. × 320.

Il existe en effet des points où la dégénéresence et la résorption des éléments larvaires est incontestable. La figure CXIV représente par exemple une coupe tangentielle du grand tronc longitudinal, à la traversée du thorax. On voit l'envahissement progressif par les petites cellules en prolifération ; à côté les grosses cellules larvaires dégénèrent en boules, qui seront plus tard phagocytées.

La figure 56 représente une coupe transversale du gros tronc longitudinal au niveau du stigmate mésothoracique. Un petit tronc transversal est déjà remanié, et le stigmate est ouvert. Le tronc principal est encore revêtu par des cellules larvaires ; et toute cette portion de la matrice est pénétrée de sphères de granules (surtout chargées ici d'inclusions provenant de cellules grasses), qui s'y creusent des logements à leur taille, et englobent en outre des éléments de l'épithélium trachéen.

Si à partir de ce niveau on suit les coupes en série vers l'avant,

du côté de la tête, on rencontre bientôt une région déjà complètement remaniée, à revêtement de petites cellules (fig. CXV, *A*). Plus en arrière au contraire les cellules larvaires sont encore conservées (fig. CXV, *B*).

La figure 51 montre l'extrémité postérieure du tronc longitudinal, à l'endroit où il s'oblitère brusquement pour se continuer par le tractus cellulaire en dégénérescence. On y voit les petites cellules en voie de prolifération ; et ce qui persiste encore du revêtement larvaire est irrégulièrement déformé, pénétré de sphères de granules, et présente çà et là des dégénérescences en boules. Les phagocytes contiennent, à côté de sarcolytes amenés de loin, des boules empruntées sur place aux cellules trachéennes. On voit en outre le grand tronc trachéen émettre vers l'arrière quelques-unes des longues trachées parallèles de la queue de cheval.

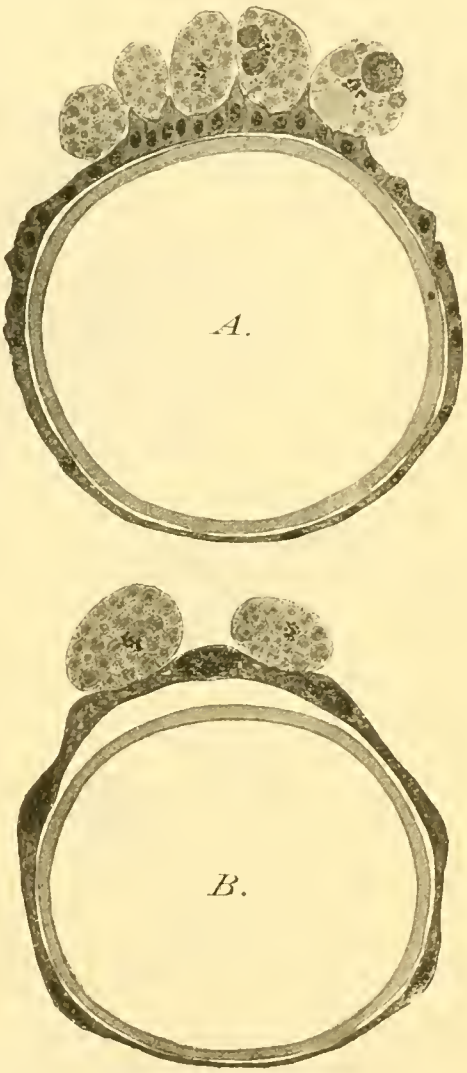

FIG. CXV. Coupes transversales du grand tronc trachéen respectivement en avant, *A*, et en arrière, *B*, du canal latéral conduisant au stigmate mésothoracique (Fig. 56). 3 jours. × 320.

Enfin je dirai quelques mots du remaniement qui, dans l'abdomen, aboutit à la constitution des troncs stigmatiques. Ainsi que l'a déjà remarqué VAN REES, ces troncs stigmatiques sont déjà ébauchés dans la larve ; ramifications transversales des troncs principaux, ils viennent se terminer au niveau de l'hypoderme par une sorte de massue imperforée. La figure CXVI, *A* représente une coupe transversale au niveau du pre-

mier stigmate abdominal. Le grand tronc longitudinal est rencontré à la limite postérieure de sa région persistante, et l'on voit côte à côte une portion imaginale et une portion larvaire ; le canal transversal n'est intéressé par cette coupe que dans la région de la massue terminale, insérée sur l'hypoderme larvaire. Les portions *B* et *C* de la même figure représentent les aspects de la région centrale correspondante, respectivement dans la dixième et la vingtième coupe suivantes. On voit qu'en suivant par continuité vers l'arrière le prolongement du tronc larvaire évanoui, on rencontre le tractus cellulaire de son ancienne matrice, entouré des trachées de la queue de cheval ; d'autre part, à la région imaginale fait suite un bourgeon à peu près plein, se bifurquant en arrière ; et si l'on suivait encore jusqu'à quarante coupes plus loin l'un de ces rameaux, on le verrait s'aboucher avec le tronc transversal du second stigmate.

Fig. CXVI. Trois coupes successives dans la région abdominale ; *s*, stigmate ; *t*, trachées nymphales de la queue de cheval, environnant le tractus en dégénérescence du tronc longitudinal ; *i*, bourgeon imaginal. 46 heures. × 88.

La figure CXVII représente un tronc stigmatique situé encore plus en arrière dans le même individu. La région des cellules

imaginales est située vers le milieu de ce rameau transversal. La région plus centrale, qui se rattache au tractus axial est sans doute destinée à disparaître comme lui. La figure 55 représente à un niveau tout voisin l'aspect du tractus axial.

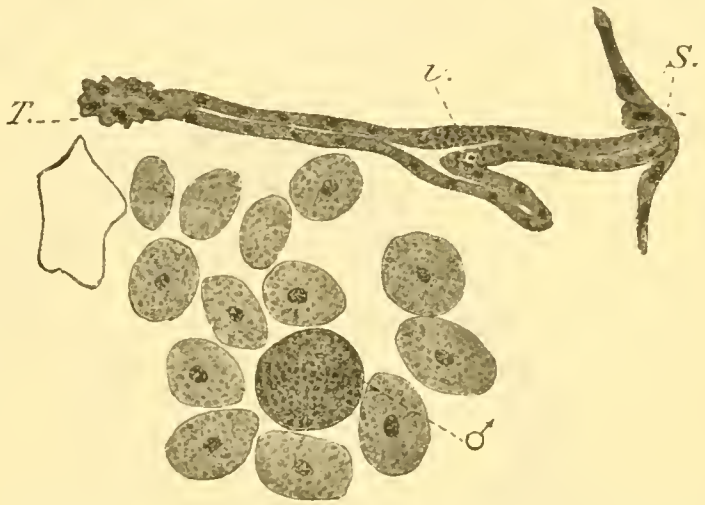

Fig. CXVII. Remaniement d'un tronc stigmatique abdominal ; *T*, tractus de dégénérescence du grand tronc longitudinal ; *S*, stigmate encore imperforé ; *i*, histoblaste imaginal ; ♂, testicule. 46 heures. × 88.

Ces indications suffisent pour faire comprendre comment, dans toute la région abdominale où les troncs larvaires disparaissent, de nouvelles trachées longitudinales peuvent se reconstituer, établissant de segment à segment des anastomoses entre les conduits stigmatiques.

Différenciation ultérieure des trachées imaginales.

Les remaniements divers dont nous venons de parler s'achèvent pendant les premiers jours de la nymphose. Pendant une période moyenne la matrice des diverses trachées, surtout formée de petites cellules, a l'aspect d'un épithélium régulier, à cellules à peu près cubiques. Enfin, pendant les derniers jours, l'histogénèse s'achève par la différenciation imaginale, et la sécrétion de la nouvelle chitine. Les cellules deviennent irrégulièrement saillantes vers la lumière trachéenne et la chitine apparaît tendue sur les extrémités de ces prolongements (fig. 45). La persistance de la chitine larvaire ou nymphale permet de se rendre compte de combien le calibre ou la complication de la surface se sont accrus. La figure CXVIII montre

par exemple, sur le trajet thoracique du grand tronc longitudinal, une région où le calibre primitif est à peu près conservé ; la paroi nouvelle a simplement acquis l'aspect imaginal. La figure 45 montre au contraire, à la base d'une patte, un épanouissement bien plus grand de la trachée imaginale. L'écart

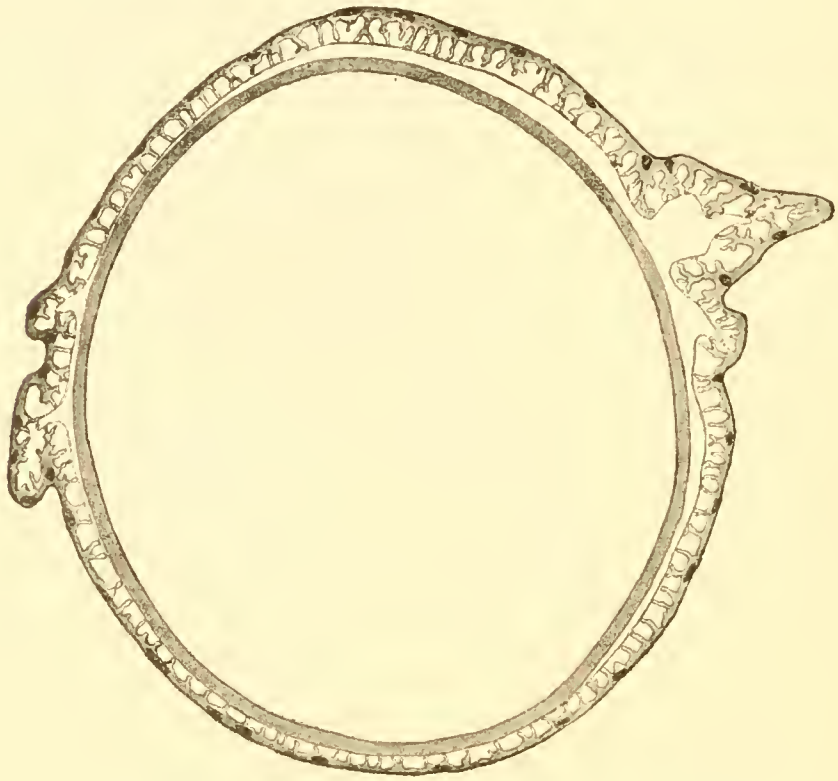

Fig. CXVIII. Coupe transversale du grand tronc thoracique, contenant encore la chitine larvaire. 17 jours. × 480.

est encore plus considérable dans les régions où se développent les vésicules trachéennes (fig. CXIX).

Si le revêtement des trachées définitives est avant tout constitué de petites cellules imaginales, on voit cependant ça et là, intercalés entre elles de gros noyaux, ainsi qu'Henneguy l'a déjà figuré. C'est la preuve irrécusable que tous les éléments larvaires n'ont pas été détruits ou remaniés, mais que quelques-uns, au contraire, persistent encore inaltérés (fig. CXIX).

Souvent, tout à la fin de la nymphose, des aiguilles cristallines ou des concrétions réfringentes irrégulières apparaissent,

encroûtant sur sa face interne la chitine larvaire ; il y a là peut-être une dégénérescence sur place, de portions qui ne seront

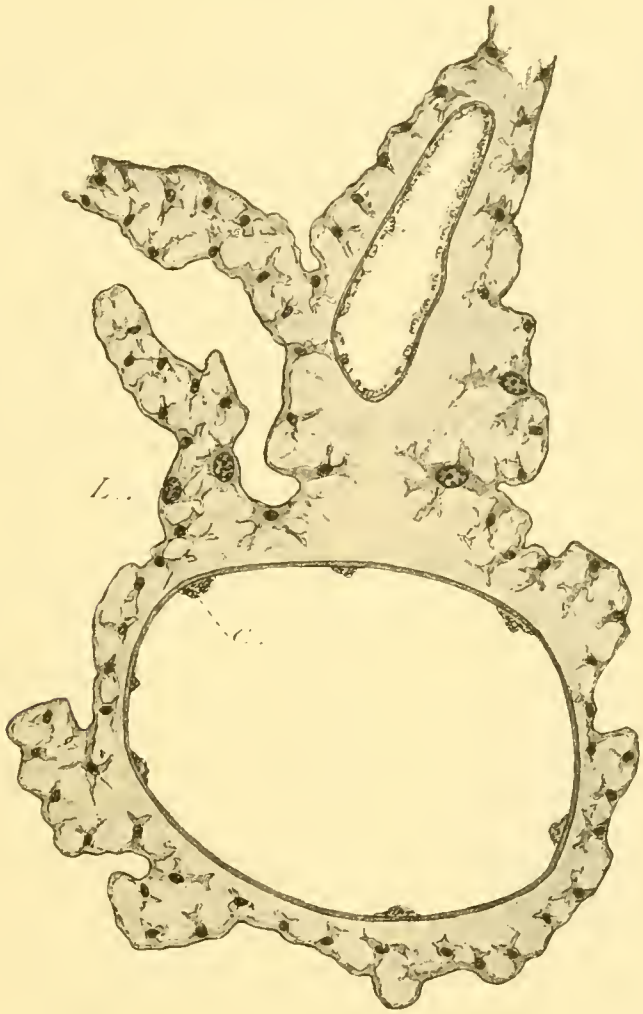

Fig. CXIX. Vésicule trachéenne à la base de l'abdomen ; *c*, concrétions cristallines déposées sur la chitine larvaire ; *L*, cellules épithéliales larvaires persistantes. 17 jours. × 180.

point exuviées au moment de l'éclosion imaginale. Vaney a signalé des concrétions analogues chez le *Gastrophilus equi*.

HISTOGÉNÈSE MUSCULAIRE

J'ai déjà eu l'occasion, à propos du tube digestif, d'étudier l'évolution de certains muscles splanchniques. J'examinerai ici les faits relatifs aux muscles de la vie de relation.

Muscles exclusivement imaginaux : muscles intrinsèques des pattes, etc.

Les phénomènes sont particulièrement simples pour les muscles qui sont exclusivement spéciaux à l'imago ; ils n'étaient représentés chez la larve que par des myoblastes embryonnaires ; et leur développement ultérieur se réduit à une histogénèse assez normale.

Au reste ce sont, semble-t-il, les faits qui se retrouvent avec le plus de constance chez les divers Insectes métaboles ; et ce que j'ai vu chez les Mouches rappelle assez ce que j'avais antérieurement observé chez les Fourmis, pour me permettre un exposé rapide.

Tout d'abord j'affirmerai mon opinion que les myoblastes sont des cellules mésodermiques préexistant dans le cœlome au voisinage plus ou moins immédiat des histoblastes hypodermiques. Je suis sur ce point d'accord avec Kowalevsky, Karawaiev, Berlese, Henneguy. Je ne puis au contraire accepter l'opinion soutenue par divers autres auteurs et reprise d'une façon très catégorique par Vaney (**1902**, p. 33), que le mésenchyme proviendrait de l'hypoderme des disques imaginaux. En particulier la figure que ce dernier auteur considère comme particulièrement démonstrative (**1902**, pl. I, fig. 7), pour établir la genèse des cellules mésenchymateuses à partir de l'épithélium, doit au contraire à mon avis, recevoir une toute autre interprétation. Il s'agit du disque imaginal de l'aile dans une jeune pupe de *Gastrophilus*. Bien loin d'émigrer hors de l'hypoderme, les jeunes myoblastes viennent au contraire s'attacher à lui par une de leurs extrémités ; c'est ainsi, comme nous le verrons ultérieurement, que prennent naissance les tendons d'insertion des muscles sur les organes chitineux qu'ils font mouvoir. S'il y a émigration de cellules mésenchymateuses à partir de l'hypoderme, c'est dans l'histogénèse embryonnaire qu'il faut aller la chercher.

Des muscles très divers ont ainsi pour origine des myoblastes embryonnaires : les muscles intrinsèques des pattes, des organes génitaux externes, les muscles transversaux situés dans l'abdomen immédiatement sous les téguments, etc. Il faudrait parmi les muscles splanchniques, y ajouter encore les muscles aliformes du cœur.

Au début de la nymphose, ces myoblastes se multiplient, plus ou moins activement, mais toujours par caryocinèses (fig. CXX).

Ensuite la multiplication des individualités cellulaires s'arrête ; et le début de la différenciation musculaire est marquée par la cessation des caryocinèses et l'installation du type direct, souvent multiple, dans les divisions nucléaires ultérieures.

Fig. CXX. Prolifération caryocinétique des myoblastes imaginaux, au voisinage des organes génitaux externes. 7 jours. × 700.

On peut bien suivre en particulier ce processus dans les pattes (fig. CXXI, *A*). Au septième jour, par exemple, la prolifération mitotique des myoblastes n'est pas achevée, mais déjà on voit des groupes compacts se former, de myoblastes accrus, allongés en gros fuseaux parallèles ; les noyaux y sont le plus souvent groupés en essaims fusiformes très denses, indices de divisions directes du type multiple. Dans des éléments plus allongés les noyaux commencent à se distribuer en files longitudinales. Au douzième jour cet éparpillement longitudinal est à peu près achevé ; mais il paraît continuer à se faire des divisions directes, soit binaires, soit multiples en chapelet (*B* fig. CXXI). Les jeunes fibres musculaires, notablement accrues, sont maintenant de très longs cylindres allant jusqu'à leurs insertions définitives. Mais leur cytoplasme est encore homogène, se colorant faiblement par l'éosine. Au quatorzième jour la

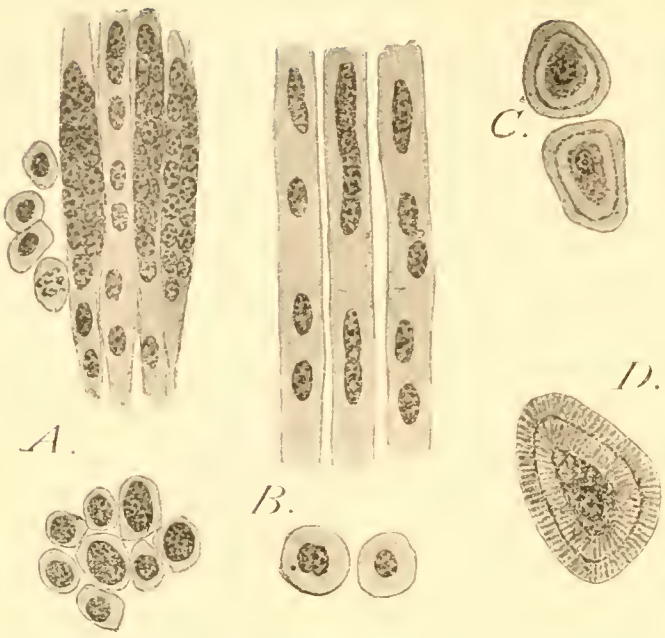

Fig. CXXI. Histogénèse musculaire dans les pattes. *A*, allongement des myoblastes et division, nucléaires multiples: 7 jours ; *B*, jeunes fibres devenues cylindriques, où les noyaux se disposent en chapelets. 12 jours. (Coupes longitudinales et transversales) ; *C*, coupe transversale, 17 jours ; *D*, *idem*, imago. × 880.

différenciation s'accuse au contraire nettement; le sarcoplasme proprement dit, assez chromatique, forme dans les fibres encore accrues un gros cylindre médullaire, contenant le chapelet des noyaux, et en outre une mince couche qui à mi-distance de l'extérieur, partage l'écorce de la fibre en deux cylindres annulaires emboîtés. Ces deux cylindres ont encore une constitution homogène, mais leur affinité pour l'éosine indique déjà leur nature myoplasmique (fig. 61). Enfin chez l'imago ce myoplasme se décompose lui-même en colonnettes contractiles plates et de direction radiale (fig. CXXI, *D*). Cette constitution déjà entrevue par WEISMANN a été retrouvée par les auteurs plus récents ; HENNEGUY en particulier a figuré la structure d'une fibre chez une nymphe âgée ; PRENANT et BOUIN (**1904**, fig. 376, p. 439) celle d'une fibre imaginale.

Fig. CXXII. Muscles sous-tégumentaires ventraux de l'abdomen. 12 jours. × 700.

Bien entendu, à la fin de la nymphose, la striation transversale apparaît dans toutes ces fibres musculaires ; dans les fibres des pattes, les disques se corres-

pondent, de l'un à l'autre des deux manchons contractiles.

L'évolution est en somme la même pour tous les muscles provenant d'histoblastes embryonnaires. La principale différence consiste, suivant les muscles, dans la distribution finale de la matière contractile. Ainsi dans les muscles sous-tégumentaires ventraux de l'abdomen (fig. CXXII), l'état définitif est constitué par un seul manchon de colonnettes contractiles radiales autour du sarcoplasme axial qui contient le chapelet de noyaux (fig. 104). Les muscles dirigés suivant l'axe de la tête présentent au contraire, outre le cylindre axial, de fines nappes de sarcoplasme décomposant le myoplasme en prismes irréguliers (fig. 60).

Les muscles extrinsèques des pattes, logés dans la cavité thoracique, ont également, pour unique origine des myoblastes embryonnaires ; mais leur processus de développement est assez spécial ; il sera plus aisé à comprendre après qu'on aura vu celui des muscles du vol.

Muscles abdominaux.

A l'opposé de la catégorie précédente, un grand nombre de muscles de la Mouche proviennent, par un remaniement plus ou moins accusé, de muscles persistants de l'Asticot. L'histogénèse imaginale se complique alors de la transformation que subit le muscle larvaire, en perdant sa différenciation première ; et elle varie dans son aspect suivant la part relative que prend cet ancien élément contractile dans la constitution du muscle nouveau. C'est dans ces remaniements musculaires que j'ai rencontré les faits les plus curieux et les plus imprévus, ceux qui rentrent le moins dans les cadres habituels des histogénèses normales.

J'en prendrai comme premier exemple les muscles de l'abdomen. Une grande partie des muscles larvaires disparaissent, comme on sait, dès le début de la nymphose, phagocytés par les leucocytes. Mais beaucoup d'autres au contraire persistent ; et,

chose assez singulière, ce sont ceux qui manifestent les modifications les plus accusées dans leur aspect. Ils perdent en effet leur striation transversale aussi bien que leur structure fibrillaire, et se transforment en masses absolument homogènes, beaucoup moins éosinophiles que les muscles phagocytés. On n'y distingue plus ni sarcoplasme ni myoplasme individualisés, et le sarcolemme lui-même a l'air de s'être fondu dans la masse commune qui semble nue. Quant aux noyaux, qui étaient chez la larve généralement distribués à la surface extérieure du muscle, ils émigrent peu à peu dans la profondeur de la masse homogène, qui apparaît ainsi comme un syncytium indifférencié, ne conservant de l'ancien muscle que ses attaches primitives, en deux points des téguments. Mais comme la contraction de la pupe a notablement rapproché l'un de l'autre ces deux points, par rapport à leur distance larvaire, le syncytium prend souvent l'allure d'un arc convexe vers la profondeur du corps. En outre, la fermeté primitive du muscle a fait place à une consistance beaucoup plus molle, plastique, qui se manifeste par le contour fréquemment sinueux du syncytium, irrégulièrement déprimé par des éléments voisins, tels que cellules grasses ou sphères de granules ; on dirait parfois même une sorte de plasmode, mais je ne crois pas cependant que cette masse homogène soit véritablement douée de mouvements amœboïdes. Elle subit plutôt une pénétration passive ; certains aspects paraissent l'établir nettement (fig. 59, CXXIII).

FIG. CXXIII. Muscles abdominaux larvaires devenus homogènes, environnés de myoblastes, qui s'accolent à leur surface et se fusionnent avec eux. 7 jours. × 700.

Pendant que ces modifications s'accomplissent dans le muscle larvaire, on voit devenir de plus en plus fréquents autour de lui et jusqu'à son contact de petits myoblastes embryonnaires, émigrés sans doute de proche en proche à partir du mésenchyme des histoblastes hypodermiques voisins. Comme toujours, s'il y a multiplication de ces myoblastes, c'est par divisions caryocinétiques. La figure 59 montre, dans une nymphe de 7 jours, l'extrémité d'une masse syncytiale musculaire, son insertion sur l'hypoderme rénové, et les myoblastes qui l'environnent, venus sans doute du voisinage de l'hypoderme. Ces derniers sont comme on le voit assez clairsemés ; leur prolifération autour des masses syncytiales est généralement très limitée, au moins dans les segments antérieurs de l'abdomen.

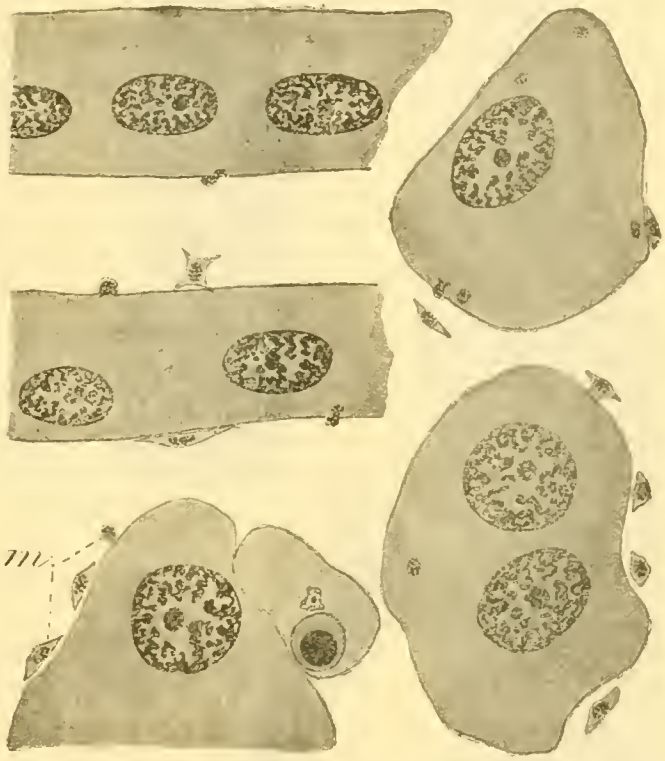

FIG. CXXIV. Diverses coupes transversales montrant la fusion des myoblastes imaginaux, *m*, avec les muscles larvaires devenus homogènes. 7 jours. × 700.

C'est alors qu'intervient un phénomène nouveau. Les petits myoblastes viennent, l'un après l'autre, s'approcher jusqu'au contact de la masse syncytiale, et commencent à y pénétrer ; on pourrait croire à quelque chose comme un début de phagocytose ; mais en réalité il y a fusion pure et simple, absorption du petit élément par le grand ; une fois la pénétration terminée, le myoblaste a perdu en quelque sorte son cytoplasme personnel, et son noyau apparaît noyé dans la masse syncytiale commune.

Ce processus est assez singulier pour que j'aie tenu à en multiplier les aspects sous les yeux du lecteur (fig. 58, 59, 72, CXXIII, CXXIV). En comparant les coupes transversales et longitudinales, on voit qu'il n'y a pas superposition optique d'éléments voisins, mais bien certainement accolement et pénétration. Les myoblastes extérieurs ont des formes variables; d'après certains aspects même, on peut se demander s'ils ne sont pas vraiment amœboïdes (fig. CXXIII). Une fois l'accolement produit, il semble que leur petite masse cytoplasmique soit la première absorbée et fondue dans le grand syncytium, si bien que le petit noyau, encore partiellement extérieur semble nu; et ce noyau pendant la pénétration, a généralement une forme irrégulière, comme s'il s'étirait pour traverser un étroit orifice de la membrane, cependant bien ténue, du syncytium. Ensuite ils reprennent leur forme régulière ovoïde, et appa-

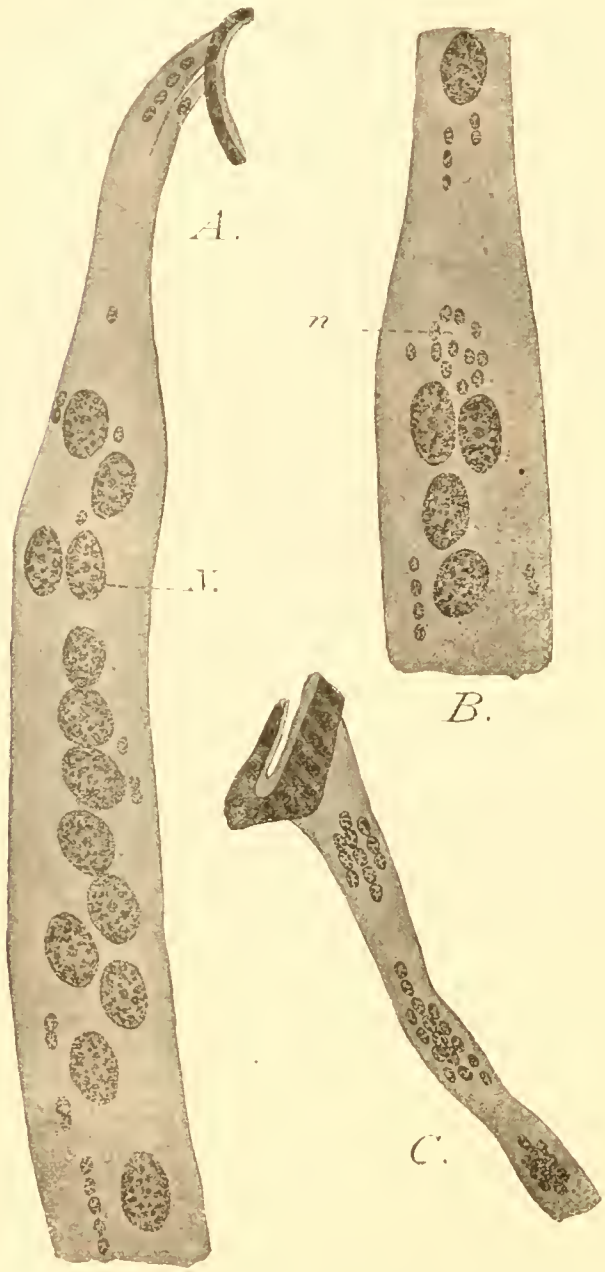

FIG. CXXV. Muscles larvaires persistants remaniés par la fusion de myoblastes. *N*, noyaux larvaires pénétrés en profondeur ; *n*, petits noyaux qui peuvent provenir de myoblastes annexés, ou peut-être parfois de division multiple des noyaux larvaires. 13 jours. × 480.

raissent un peu plus clairs, à appareil chromatique un peu moins compact, qu'avant la pénétration.

Ainsi les masses syncytiales homogènes, provenant des muscles larvaires, constituent autant de centres d'attraction où les myoblastes imaginaux voisins viennent s'accoler et se fondre. Une fois que les petits noyaux des myoblastes ont pénétré dans la grande masse protoplasmique, ils ne subissent plus jamais que des divisions directes ; le plus souvent ces divisions sont binaires, comme le montre la fréquence des couples de noyaux accolés bout à bout, dans le sens de la longueur du muscle. Parfois plusieurs petits noyaux sont alignés bout à bout, indiquant une division multiple en chapelet, ou des divisions binaires successives rapidement répétées. En même temps ces petits noyaux progressent plus ou moins vers la profondeur du syncytium.

Fig. CXXVI. Coupe oblique d'un muscle remanié où la striation reparaît ; sphère de granules infiltrée dans l'axe. 15 jours. × 480.

Les gros noyaux larvaires persistent, et se disposent de plus en plus en une seule file axiale, où ils apparaissent souvent serrés à se toucher ; les petits noyaux ont encore une situation moins centrale ; on les rencontre seuls aux deux extrémités de la masse syncytiale, au voisinage des insertions sur l'hypoderme (fig. CXXV). Parfois on observe un certain nombre de ces petits noyaux groupés d'une manière dense en un amas ovoïde ; on peut se demander s'ils ne proviennent pas alors de la division multiple d'un gros noyau larvaire. Je le croirai volontiers ; et peut-être y a-t-il des muscles où tous les gros noyaux disparaissent ainsi. Pour arriver à des conclusions précises, il faudrait suivre individuellement chaque muscle depuis la larve jusqu'à l'imago ; j'avoue avoir reculé devant ce travail

de patience ; les changements de forme qui se produisent, surtout dans la région postérieure de l'abdomen, où les segments se télescopent, rendent cette investigation difficile ; et l'on n'est pas toujours sûr de distinguer sans erreur, dans une nymphe âgée, un muscle larvaire remanié d'un muscle fourni exclusivement par des myoblastes imaginaux.

Fig. CXXVII. Coupes transversales de muscles remaniés ; contours lobés indiquant un début de clivage. 15 jours. × 480.

En tout cas, pour beaucoup de muscles abdominaux, les gros noyaux larvaires persistent en grand nombre, côte à côte avec les petits noyaux des myoblastes ; et ces deux catégories de noyaux se localisent de plus en plus dans l'axe de la masse syncytiale, où la différenciation musculaire réapparaît peu à peu.

C'est d'abord l'individualisation d'un sarcoplasme axile, plus chromatique, baignant immédiatement les noyaux, tandis qu'une écorce épaisse reste franchement éosinophile. Puis ce nouveau myoplasme réacquiert la structure fibrillaire striée (fig. 67). Souvent, à ce stade, les fibres musculaires contiennent encore à leur intérieur des sphères de granules, qui ont sans doute pénétré à leur intérieur un peu auparavant, quand la consistance du syncytium était encore plastique (fig. 67, CXXVI).

Je me suis assuré de la persistance des noyaux larvaires, dans certains muscles, jusque chez l'imago éclose depuis peu ; mais je n'ai pas vérifié s'ils persistent au delà pendant toute la vie imaginale.

Au moment où la différenciation réapparaît dans ces muscles

larvaires remaniés, on constate souvent, en coupe transversale, des contours lobés avec angles rentrants (fig. CXXVII). Ces aspects que l'on rencontre surtout au voisinage des extrémités indiquent un début de clivage du muscle, qui s'épanouit ensuite et va s'attacher sur la peau par des branches multiples (fig. CXLIII).

BERLESE a décrit et figuré (**1901**, pl. XIV, fig. 257) des aspects de division multiple des noyaux larvaires. HENNEGUY dit également que les noyaux larvaires, arrivés dans l'axe du faisceau, s'y fragmentent en noyaux plus nombreux et plus petits. J'ai moi-même exprimé cette opinion dans une note préliminaire (**1904**, *c*). Mais, après avoir reconnu une autre origine indiscutable aux premiers petits noyaux qui apparaissent dans la masse syncytiale, j'avoue que je reste actuellement perplexe sur ce point, au moins en ce qui concerne ceux des muscles abdominaux où les gros noyaux persistent jusqu'à l'éclosion de l'imago (fig. 67).

Par contre, surtout à l'extrémité postérieure de l'abdomen, certains muscles sont remaniés d'une manière plus profonde. Entourés par des essaims beaucoup plus nombreux de myoblastes embryonnaires, venus des histoblastes des organes copulateurs, ils reçoivent par l'afflux de ces derniers un apport imaginal assez important par rapport à leur masse primitive. Leur transformation ultérieure ressemble alors beaucoup plus à l'évolution d'un muscle exclusivement formé de myoblastes, tel que celui d'une patte ; et ils paraissent subir en définitive un clivage complet en étroites fibres imaginales. Les noyaux larvaires doivent bien alors disparaître, morcelés sans doute par une division multiple.

En somme il y a dans la métamorphose des muscles de l'abdomen une assez grande diversité ; différences sans doute de degrés dans un processus foncièrement comparable à lui-même. De nouvelles recherches méthodiques fourniraient certainement encore sur ce chapitre des résultats très intéressants.

Muscles dilatateurs du pharynx.

Je donnerai comme autre exemple de transformation celle des muscles dilatateurs du pharynx. Chez la larve, de nombreux faisceaux musculaires parallèles et serrés les uns contre les autres, sont disposés dans le plan de symétrie et s'insèrent d'une part sur le pharynx en arrière des crochets, d'autre part sur la face immédiatement voisine, ventrale, de l'invagination céphalique (fig. XVI). Dans les étroits interstices qui séparent certains d'entre eux, on peut remarquer, déjà chez la larve, des amas de cellules embryonnaires, assez analogues à de jeunes leucocytes, et que leur histoire ultérieure fait reconnaître pour des myoblastes.

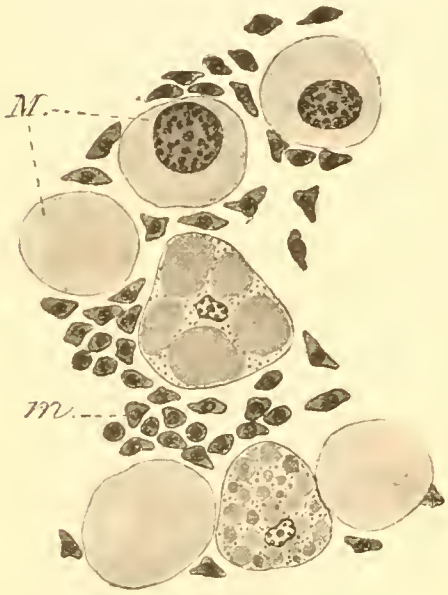

Fig. CXXVIII. Dilatateurs du pharynx. *M*, muscles larvaires persistants devenus homogènes ; *m*, myoblastes imaginaux. Coupe transversale. 4 jours. × 480.

Parmi ces muscles larvaires, certains, les plus antérieurs en particulier, disparaissent de bonne heure phagocytés (fig. 8) ; d'autres au contraire persistent, en se transformant en masses syncytiales homogènes, beaucoup moins éosinophiles. Les noyaux larvaires émigrent dans la profondeur, s'ils n'y étaient pas déjà placés auparavant ; et les masses syncytiales apparaissent d'abord noyées dans l'accumulation compacte des sphères de granules, provenant des muscles voisins détruits ; un examen attentif montre en outre, disséminés çà et là dans ce chaos, les myoblastes imaginaux.

Une fois que la vésicule céphalique est dévaginée, les sphères de granules sont plus éparpillées, et les anciens faisceaux musculaires, devenus homogènes persistent toujours en conservant leurs deux attaches : leur point d'insertion tégumentaire

est venu maintenant occuper la région la plus antérieure de la tête ; et l'on peut dire que c'est la traction exercée par ces muscles sur l'œsophage qui détermine la formation, sur le trajet de ce conduit, d'un angle à sommet antérieur (fig. XXVI et XLVIII). La situation bien définie de ces muscles, leur repérage aisé, facilitent l'étude de leurs transformations successives. Autour d'eux les myoblastes imaginaux se groupent, et prolifèrent par caryocinèses en un essaim de plus en plus touffu (fig. CXXVIII), qui se continue autour de l'œsophage lui-même (fig. XLVIII). Les faisceaux larvaires s'attachent : en avant sur le tégument céphalique imaginal, largement infiltré de sphères de granules, comme en tous les points d'insertions musculaires ; en arrière sur l'œsophage ; ce dernier, rénové tout à l'entour, conserve là au contraire ses anciennes cellules larvaires, qui d'ailleurs peu à peu dégénèrent en boules, et sont évincées par les petites cellules imaginales.

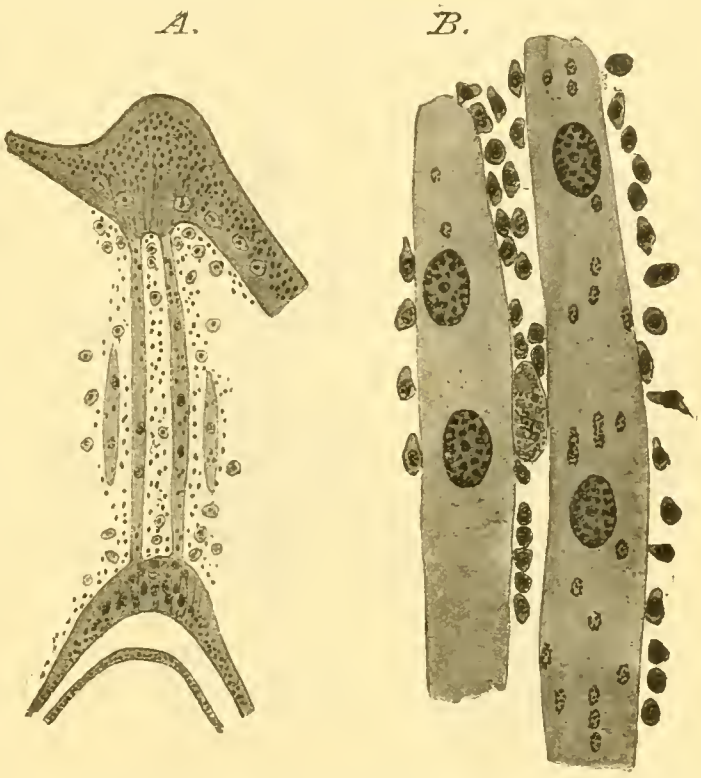

FIG. CXXIX. Dilatateurs du pharynx. 6 jours. *A*, figure d'ensemble. × 88. *B*, deux fibres larvaires auxquelles se fusionnent des myoblastes. × 480.

On voit en outre se manifester le même processus que dans l'abdomen : les myoblastes imaginaux s'accolent au syncytium larvaire et se fondent dans sa masse ; et tandis que continuent au dehors les multiplications indirectes, les petits noyaux absorbés ne présentent plus que des divisions directes, qui com-

mencent à les aligner en files dans le sens de la longueur du faisceau (6e jour) (fig. CXXIX).

Ce double processus continue ; les uns après les autres les myoblastes extérieurs viennent se fondre dans le syncytium, et les chapelets longitudinaux de noyaux inclus s'allongent de plus en plus (pupe de 7 jours) (fig. 74, *B*). Les petits noyaux existent seuls en particulier dans les extrémités du faisceau, tandis que dans la région moyenne on rencontre toujours les noyaux larvaires conservant leur aspect primitif. Je n'ai pas suivi le sort ultérieur de ces gros noyaux. Je croirais volontiers qu'ils s'émiettent par division multiple en petits noyaux imaginaux. Car le muscle, à son état définitif, est dissocié en fibres étroites à petits noyaux axiles.

FIG. CXXX. Muscles dilatateurs du pharynx, en voie de clivage et d'épanouissement. Coupes transversales. 12 jours. × 700.

Cette dernière transformation, qui correspond à une sorte de clivage longitudinal du faisceau remanié, débute par les extrémités, comme dans l'abdomen ; mais l'épanouissement des diverses colonnettes donne lieu à des aspects beaucoup plus compliqués (pupe de 12 jours) (fig. CXXX).

Outre ces muscles fronto-pharyngiens qui dérivent de muscles larvaires remaniés, le pharynx possède en outre d'autres muscles dilatateurs, morphologiquement plus antérieurs, s'insérant d'une part sur la première portion, récurrente, de l'œsophage, et d'autre part sur les téguments de la face. Ces mus-

cles ont uniquement pour origine des amas de myoblastes embryonnaires, solidaires des histoblastes buccaux. Leur développement rappelle beaucoup celui des muscles intrinsèques des pattes. On y observe successivement une multiplication active des myoblastes par voie caryocinétique, puis des divisions nucléaires multiples dans les myoblastes définitifs qui grandissent et s'allongent en fuseaux (fig. 73) ; enfin une distribution des noyaux en chapelet dans l'axe des fibres, développées en cylindres grêles entre leurs deux points d'insertion. Parfois, au milieu de ces muscles en histogénèse, on observe des masses en dégénérescence que je pense pouvoir interpréter comme des divisions multiples avortées (fig. 73). Bien manifestement il ne s'agit point là d'un élément en voie de prolifération normale. Je tiens à signaler et à figurer ces aspects particuliers, en raison de l'opinion formulée par Berlese que les muscles imaginaux prennent naissance aux dépens des « caryocytes », c'est-à-dire de ces boules chromatiques compactes que nous avons vues se former par pycnose des noyaux dans les muscles larvaires phagocytés. D'après lui ces boules se fragmenteraient et donneraient ainsi naissance à des éléments embryonnaires, qui, mis en liberté, émigreraient et deviendraient les éléments initiaux de nouveaux muscles. Cette opinion ne peut se soutenir. Je l'ai déjà combattue, en quelque sorte *a priori*, après l'avoir résumée, dans mon travail sur les Fourmis. Et reprenant maintenant l'étude du type même des Muscides qui avait servi à Berlese pour formuler sa théorie, je crois montrer avec évidence que les muscles imaginaux ont une toute autre origine, dans de véritables cellules, s'annexant ou non à des muscles larvaires conservés. Bien loin de contribuer à l'édification de nouveaux tissus, les boules pycnotiques sont au contraire les seuls éléments frappés de mort de tout un massif en prolifération ; elles correspondent ici, dans les muscles, à ces boules pycnotiques que nous avons rencontrées dans tous les épithéliums imaginaux ; et elles représentent un élément qui dégénère sur place, et non point un intrus venu du dehors. Au reste, je le répète encore,

les grosses boules pycnotiques des noyaux musculaires larvaires sont englobées depuis longtemps par les leucocytes, et elles n'en sortent pas ; elles y sont lentement digérées, mais ne s'y subdivisent point. Les corpuscules à boules chromatiques multiples, que nous rencontrons dans ces muscles dilatateurs du pharynx, seront sans doute plus tard la proie des phagocytes, mais ils ne sont point encore englobés. Enfin on les observe précisément dans des massifs en histogénèse provenant de myoblastes embryonnaires, et auxquels ne participe aucun muscle larvaire persistant. Je pense que le lecteur sera convaincu sans que j'aie à insister davantage.

Muscles moteurs des ailes.

Les histologistes ont depuis longtemps remarqué la structure si spéciale, qui met les muscles du vol à part de tous les autres muscles des Insectes; et le développement de ces organes pendant la nymphose est une des questions qui ont le plus préoccupé les historiens de la métamorphose chez les Muscides. Mais la question était malaisée à résoudre ; et si Viallanes et surtout Van Rees, pour ne citer que les principaux, ont décrit et scrupuleusement figuré divers stades de cette histogénèse, leurs interprétations sont restées incomplètes ou inexactes ; soit que l'observation de certains stades leur ait échappé, soit que leurs hypothèses aient voulu se cantonner dans les limites de ce que l'histologie courante pouvait faire accepter comme probable, alors que la réalité était au contraire aberrante et inattendue.

Les ailes sont un organe si exclusivement propre à l'imago qu'on devrait, semble-t-il, s'attendre à voir leurs muscles moteurs, à l'égal de ceux des pattes, s'organiser totalement à nouveau pendant la métamorphose aux dépens d'histoblastes embryonnaires. Aussi est-ce l'opinion admise par Künckel d'Herculais et Kowalevsky. On doit aux scrupuleuses

observations de Van Rees la découverte de ce fait inattendu que ce sont, au contraire, trois paires de muscles larvaires, qui échappant à l'histolyse, deviennent les premières ébauches des muscles du vol. Je souscris à ses descriptions et à ses figures ; mais une erreur, glissée dans son interprétation, lui a fait croire que ces muscles larvaires devenaient à eux seuls les muscles du vol. En réalité, comme nous allons voir, ils n'en sont pour ainsi dire que l'échafaudage primitif ; et la construction véritable s'édifie grâce à des histoblastes embryonnaires, ce qui rétablit en quelque sorte la véracité des intuitions premières, plus satisfaisantes pour l'esprit.

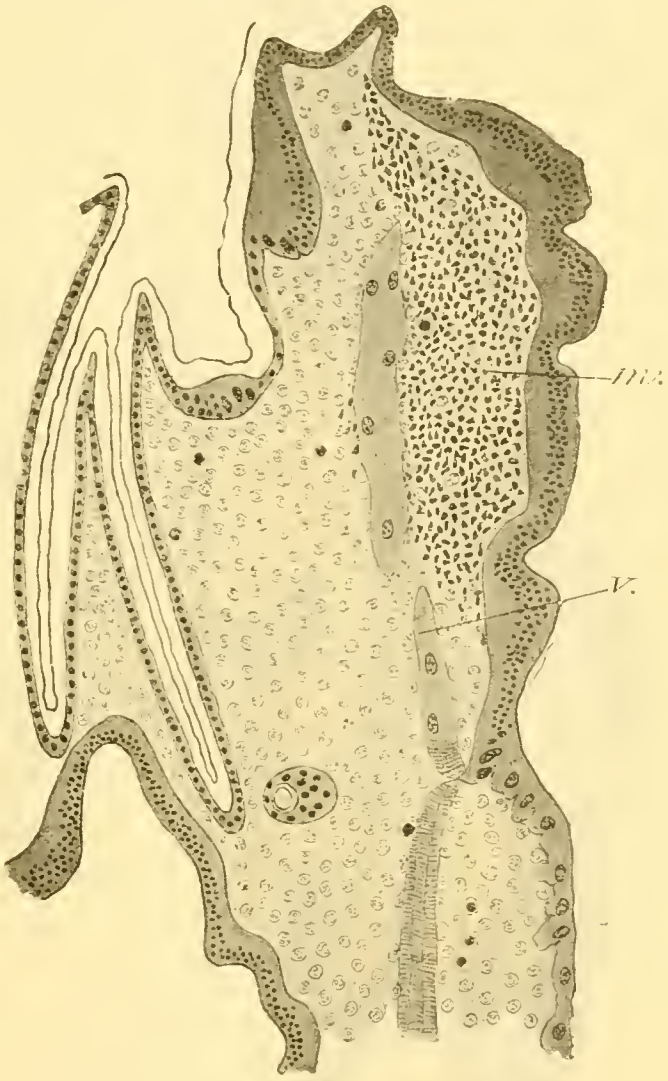

Fig. CXXXI. Coupe sagittale de la région mésothoracique. *m*, mésenchyme de l'aile ; *v*, muscle larvaire en train de perdre sa striation, et qui sera employé dans la formation des muscles vibrateurs. 20 heures. × 88.

La figure CXXXI représente, dans une pupe de vingt heures, une coupe sagittale de la région thoracique. Les téguments sont déjà constitués, en avant, par l'hypoderme imaginal, jusqu'à une limite postérieure, où vient précisément prendre insertion un des muscles persistants de Van Rees. Au voisinage immédiat de son insertion, ce muscle conserve encore des ves-

tiges très nets de sa structure fibrillaire et de sa striation transversale ; mais, quand on le suit par continuité vers l'avant, on voit bientôt ces caractères structuraux s'oblitérer et faire place à un aspect homogène finement grenu ; le sarcolemme persiste seul, parfaitement net, autour de la masse homogène, où les noyaux larvaires commencent à émigrer vers l'intérieur. Au contraire, au même point d'insertion, vient aboutir un muscle du segment suivant, qui a conservé intégralement sa structure et qui, beaucoup plus éosinophile, sera ultérieurement phagocyté. En explorant la série

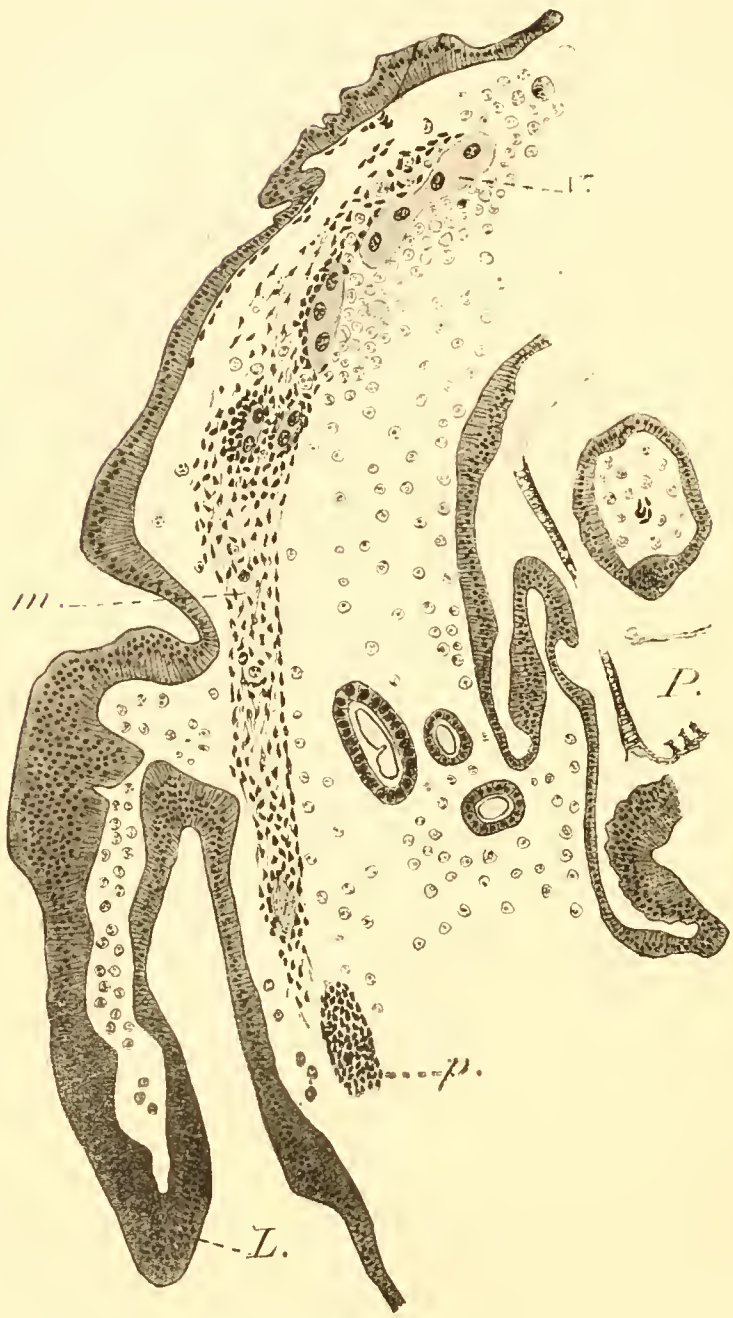

Fig. CXXXII. Coupe transversale de la région antérieure d'une jeune pupe, faite au niveau de l'insertion du bourgeon de l'aile, *L* ; *P*, cavité pharyngienne ; *m*, mésenchyme de l'aile qui gagne en proliférant vers le dos, et entoure les muscles larvaires *v* devenus homogènes ; *p*, amas de myoblastes, futur muscle extrinsèque d'une patte. 20 heures. × 88.

des coupes parallèles, en se rapprochant du plan de symétrie du corps, on arriverait à cette région déjà signalée (p. 123, fig. LXXXV) où l'hypoderme imaginal recouvre en nappe l'hypoderme larvaire ; et l'on observerait le raccord du muscle persistant, à son insertion antérieure, avec cet hypoderme larvaire en dégénérescence. En s'écartant au contraire du plan de symétrie, à partir de la coupe représentée (fig. CXXXI), on verrait la continuité de la nappe hypodermique imaginale avec le bourgeon de l'aile, tout juste sorti à l'extérieur ; et l'on constaterait ainsi l'extension, jusqu'à la base de l'aile, de cet essaim serré de cellules mésodermiques embryonnaires qui remplit presque complètement l'intervalle entre le muscle persistant et l'hypoderme thoracique imaginal.

La figure CXXXII donne, au même âge, une coupe transversale qui rend bien compte de ces rapports.

En synthétisant mes observations sur ces stades de début, je dirai donc, d'accord avec VAN REES, qu'au début de la métamorphose certains muscles thoraciques perdent leur striation, se transforment en masses homogènes où les noyaux larvaires émigrent en profondeur. En même temps les cellules mésodermiques situées à la base du bourgeon de l'aile prolifèrent et leur essaim gagne

FIG. CXXXIII. Les myoblastes mésenchymateux se groupent autour des muscles larvaires *v*, et commencent à dissocier leurs masses syncytiales en un certain nombre de plages distinctes. *L*, base de l'aile. 30 heures. × 88.

de proche en proche, en s'insinuant, ventralement, et surtout dorsalement, sous les téguments imaginaux, jusqu'au contact

Fig. CXXXIV. *A*, extrémité antérieure du massif musculaire ; les myoblastes viennent se mettre en rapport avec la base de l'hypoderme imaginal en *t*, origine d'un tendon. — *B*, coupe située plus en arrière, montrant la prolifération des massifs myoblastiques, et l'annonce des principales masses musculaires. 30 heures. × 88.

des muscles persistants. Mais tandis que Van Rees qualifie cet essaim mésodermique de mésenchyme, sans lui attribuer par la suite un rôle bien défini, j'y reconnais les véritables

myoblastes, constructeurs essentiels des muscles du vol, et je leur donne dès à présent ce nom que la suite va justifier.

Bientôt le sarcolemme n'est plus distinct autour des muscles persistants qui apparaissent (pupes de 30 heures), comme des masses syncytiales nues. Et soit qu'il y ait émigration véritable des myoblastes, attirés vers les masses syncytiales, soit que leur prolifération soit plus active à leur niveau, on voit en tout cas les myoblastes se serrer de plus en plus autour de ces masses, déprimer leur surface, et s'insinuer même dans leur profondeur de façon à les morceler (fig. CXXXIII).

En outre les limites périphériques de l'essaim se régularisent, et il semble se développer une sorte de pellicule séparant de la cavité générale ambiante cette région des myoblastes, tout en laissant circuler parmi eux les leucocytes et les sphères de granules (fig. CXXXIV, *B*). Suivie vers les extrémités cette pellicule se raccorde avec la basale de l'hypoderme imaginal ; et, dans ces régions terminales (fig. CXXXIV, *A*) on voit l'hypoderme présenter une saillie profonde, rudiment d'apodème, où les cellules épithéliales s'allongent en racines filiformes, et auquel viennent en quelque sorte s'attacher les premiers myoblastes. Ainsi, lorsque les masses syncytiales ont perdu leurs anciennes attaches avec l'hypoderme larvaire, la réunion se fait à nouveau, par l'intermédiaire de l'essaim myoblastique, avec l'hypoderme imaginal.

Le processus de morcellement des masses syncytiales, que je viens de signaler, et qui d'ailleurs n'avait pas échappé à Van Rees, délimite d'une façon précoce les grandes lignes directrices de la construction des muscles du vol. Ainsi la figure CXXXV représente, dans une pupe de 46 heures, une coupe homologue de celle de la figure CXXIV. On voit nettement déjà s'y individualiser trois ensembles de muscles ; comme l'évolution est identique pour tous, je me bornerai à suivre le groupe dont la direction, axiale dans le thorax, se prête le mieux à des repérages précis, et à l'obtention de coupes de direction déterminée. C'est le groupe représenté par les six masses qui

se succèdent en série, les plus voisines des téguments dorsaux, et qui donnent par leur développement ultérieur la masse thoracique principale (masse musculaire interne de VIALLANES = vibrateurs longitudinaux de JANET).

FIG. CXXXV. Les masses musculaires sont mieux individualisées ; en particulier du côté dorsal s'indiquent nettement, *1* à *6*, les six groupes qui conduiront à la constitution des muscles vibrateurs longitudinaux. *L*, base de l'aile ; *t*, tendon. 46 heures. × 88.

Le morcellement des masses syncytiales larvaires n'est donc pas laissé au hasard ; il se réalise toujours suivant un même plan, et aboutit toujours à la constitution du même nombre de massifs semblablement disposés.

Déjà à ce stade les masses syncytiales ne contiennent pas seulement les gros noyaux larvaires, mais aussi quelques petits noyaux. VAN REES a attribué leur origine à une division des noyaux larvaires ; en cela précisément réside l'erreur qui a vicié ses interprétations. Les gros noyaux persistent au contraire sans modifications, et les petits noyaux proviennent de l'immigration et de la fusion des myoblastes, par un processus tout analogue à celui que j'ai décrit plus haut pour l'abdomen, mais que j'ai pour la première

fois observé et décrit précisément pour ces muscles thoraciques (**1907**, *d*).

Les faits sont particulièrement nets dans les stades un peu

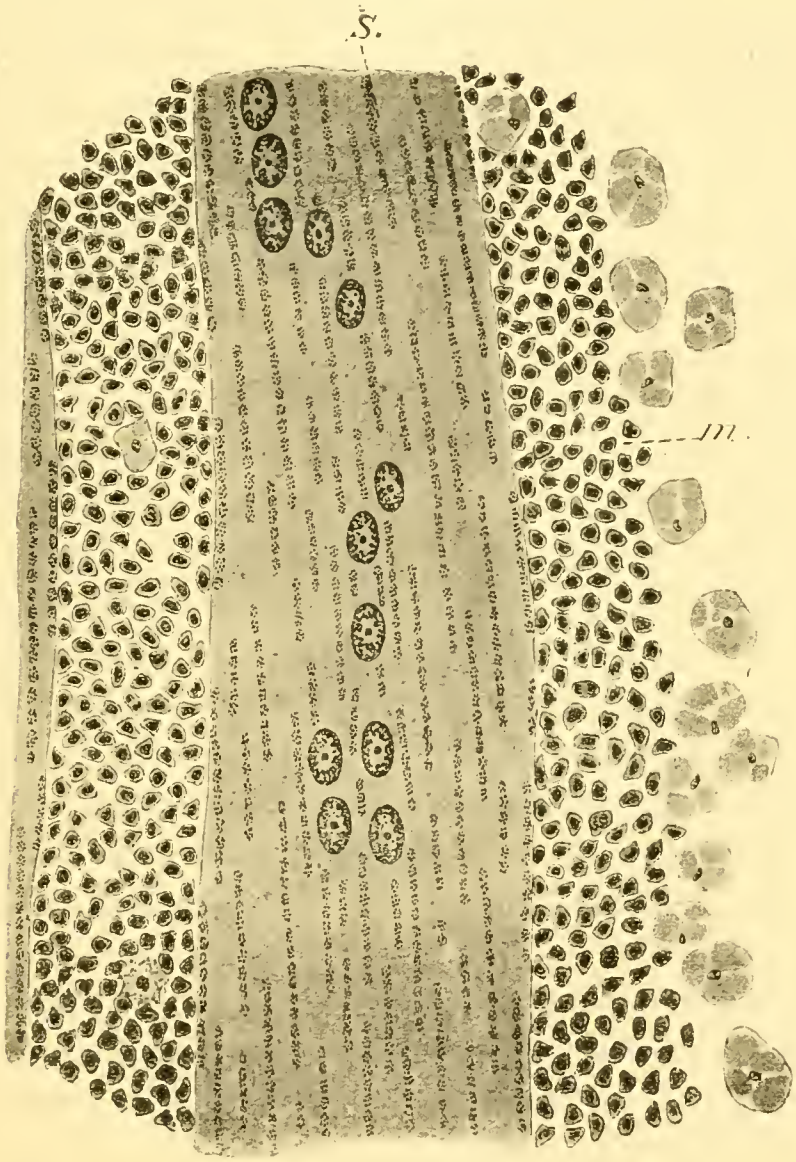

FIG. CXXXVI. Coupe longitudinale à travers les ébauches musculaires ; *m*, amas de myoblastes imaginaux, se multipliant activement par caryocinèse ; *S*, masse syncytiale provenant comme première origine d'un muscle larvaire, accrue par annexion progressive des myoblastes ; les petits noyaux s'y multiplient par divisions directes. 3 jours. × 700.

plus avancés. La croissance de ces ébauches est d'une rapidité extrême, et la fréquence des figures caryocinétiques rencontrées dans les myoblastes en donne l'explication (fig. 70). En examinant avec soin ce qui se passe à la périphérie des masses

syncytiales, on se convainc aisément que successivement les myoblastes viennent s'y accoler et se fusionner avec elles. Aussitôt l'accolement produit, le corps du myoblaste se fond dans la grande masse, et son noyau apparaît plongé nu dans le cytoplasme commun. Mais ce noyau présente souvent des aspects d'étirement, de déformations amœboïdes, indiquant nettement une pénétration active dans un milieu quelque peu résistant. Souvent plusieurs noyaux sont alignés en file normale à la surface, indiquant que plusieurs myoblastes ont pour ainsi dire profité de la fissure ouverte par un premier d'entre eux. Et ainsi, tandis que les multiplications caryocinétiques continuent au dehors, successivement les myoblastes viennent confluer dans le syncytium larvaire et émigrent vers sa région centrale, où ils se retrouvent avec les gros noyaux larvaires, dans un protoplasme légèrement plus chromatique.

Une fois arrivés là, les petits noyaux y prennent il est vrai un aspect un peu différent, plus clair, avec appareil chromatique moins compact. C'est sans doute cette légère différence qui a fait exclure explicitement par Van Rees toute idée de relation génétique entre les petits noyaux profonds et ceux du « mésenchyme » ambiant. Je suis, au contraire, tout à fait convaincu de la réalité du processus d'addition que je viens de signaler, et la figure 70 où j'ai réuni quelques-uns des aspects, choisis entre beaucoup, sera je le pense assez probante. Au reste la différence entre les noyaux profonds et ceux des myoblastes externes peut sans doute être considérée comme reliée à la diversité de leurs modes de multiplication.

En effet, la prolifération des myoblastes extérieurs, a toujours lieu par le processus caryocinétique ordinaire, et représente une véritable multiplication des individualités cellulaires ; la multiplication est rapide, les stades de repos intercalés entre les mitoses étant sans doute de courte durée ; et à ce fait est apparemment liée la forte chromaticité des noyaux. Au contraire, à partir du moment où les myoblastes se sont fusionnés avec les grandes masses syncytiales, c'en est fini des divisions

caryocinétiques ; les noyaux ne présentent plus jamais que des divisions directes. L'examen des coupes longitudinales de l'ébauche musculaire montre que ces divisions sont également rapides, se succédant en séries, de telle sorte que les petits noyaux résultants s'alignent en chapelets longitudinaux. On peut dire que commence ainsi à s'annoncer la différenciation future du muscle imaginal (fig. CXXXVI).

Ce double processus continue dans les pupes de trois à cinq jours, amenant, en même temps que la multiplication numérique des myoblastes, un accroissement considérable de volume des masses syncytiales. Il est naturellement difficile d'apprécier si leur croissance est uniquement due à l'addition successive des éléments extérieurs, ou si elles se nourrissent en outre aux dépens du sang.

La figure 69 montre, en coupe transversale, dans une pupe de cinq jours, l'énorme massif myoblastique, nettement circonscrit, infiltré çà et là de sphères de granules, et dans lequel sont noyées les six masses syncytiales ; on voit ces masses se contourner en lobes qui se correspondent plus ou moins de l'une à la suivante. On rencontre sporadiquement les gros noyaux larvaires toujours persistants.

Il arrive cependant un moment, vers cet âge précisément, où les divisions indirectes des myoblastes s'arrêtent, le processus d'addition continuant seul, de telle sorte que bientôt on ne voit plus que les six masses syncytiales, sans cellules libres interposées. La figure 71 montre une coupe transversale dans une pupe du sixième jour. Les six masses se touchent presque, moulées l'une sur l'autre, et ne laissant plus entre elles que d'étroites fissures, où persistent encore quelques myoblastes et quelques sphères de granules.

Ainsi le « mésenchyme » ne s'évanouit pas, pour donner simplement aux masses musculaires une enveloppe conjonctive, encore moins pour se transformer en nerfs ou en trachées, comme Van Rees paraît l'avoir supposé (1888, p. 132, explication de la figure 15, pl. II). Le « mésenchyme » n'est pas autre chose

qu'un abondant tissu myoblastique imaginal, qui s'agglomère et se fond autour des tractus larvaires remaniés, de façon à constituer par lui-même la presque totalité des muscles du vol. VIALLANES a presque pressenti la réalité, quand il a parlé d'une substance fondamentale dont les plages s'accroissent en englobant les éléments périphériques ; mais il s'est trompé en méconnaissant la nature embryonnaire de ces petites cellules, en y voyant au contraire des granules nés dans les cellules grasses et mis en liberté par leur rupture.

La figure 71 montre en outre une particularité structurale nouvelle dans les six plages syncytiales. Au moment où s'achève l'addition des derniers myoblastes, les noyaux inclus se répartissent en coupe, dans chaque masse, sur une ligne brisée diamétrale, et sur des lignes radiales alternantes, normales à la surface limite extérieure, dessinant ainsi un carrelage irrégulièrement trapéziforme ou pentagonal. Il faut concevoir que, dans l'espace, cette répartition correspond, pour la masse toute entière, à une décomposition en petits volumes prismatiques longitudinaux, dont l'intérieur constituera plus tard du myoplasme strié, tandis que leurs faces d'accolement sont occupées par du sarcoplasme, où baignent les chapelets rectilignes de petits noyaux. C'est, on peut le dire, la constitution définitive de ces muscles du vol, qui garderont toujours ce caractère syncytial, et qui maintenant n'ont plus qu'à grandir et à différencier leurs fibrilles contractiles.

Jusqu'à ce moment les ébauches musculaires sont encore dépourvues de trachées : elles sont suspendues dans le thorax, occupant encore à peine au septième jour le tiers ou le quart de leur longueur future, et reliées à leurs points d'insertion par les délicats tractus de leurs tendons hypodermiques (voir au chapitre suivant).

C'est vers le dixième jour que, dans ces masses musculaires accrues, commencent à arriver les ramifications trachéennes, principalement émises par les deux grands troncs longitudinaux. La poussée est extrêmement rapide, et les trachéoles s'insinuant

entre les masses musculaires, viennent s'accoler étroitement à leur surface, laissant à peine d'étroits méats où circulent encore les globules de la cavité générale (fig. 95).

Si l'on examine avec soin la surface des trachéoles, on voit les cellules de leur paroi prendre des aspects amœboïdes et s'insinuer par des prolongements comme des pseudopodes, dans les cloisons sarcoplasmiques qui séparent les prismes contractiles (fig. CXXXVII, *A*). Lorsqu'une coupe longitudinale intéresse précisément une de ces cloisons sarcoplasmiques, on peut voir les futures trachéoles intra-musculaires pousser effectivement, à partir des troncs superficiels, comme des chevelus de racines qui cheminent dans le sarcoplasme. Les aspects sont extrêmement élégants, mais bien difficiles à rendre. La figure CXXXVIII n'en est qu'une reproduction bien imparfaite. Ces trachéoles n'ont point encore d'intima chitineuse ; mais elles sont déjà nettement tubulaires, leur paroi cytoplasmique tranchant par son réticulum dense et chromatique sur le sarcoplasme pâle qu'elle refoule en écartant éventuellement les noyaux de leurs alignements primitifs. Un fait qui doit en outre être noté, c'est que ces jeunes trachées qui poussent dans le sarcoplasme, sont exclusivement des ramifications protoplasmiques d'une cellule dont le noyau reste extérieur au muscle, accolé à lui en un point de la trace de la cloison sarcoplasmique sur la surface extérieure (fig. CXXXVII, *B*). Ces noyaux trachéolaires sont plus gros et à chromatine plus

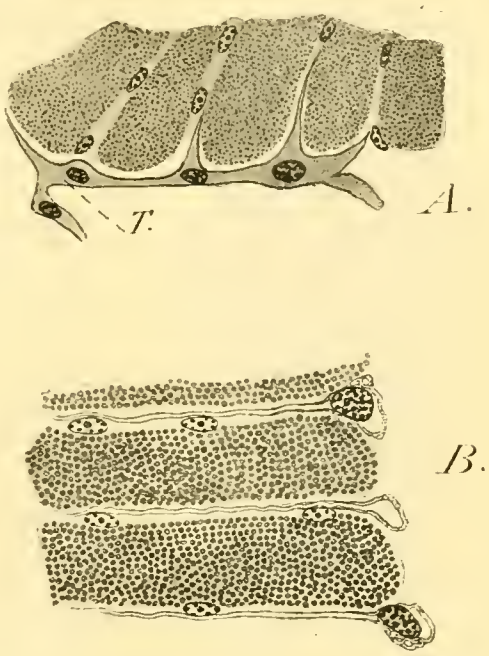

FIG. CXXXVII. Développement des trachées dans les muscles. *A*, les cellules de la matrice d'une trachée *T*, envoient dans les espaces sarcoplasmiques des prolongements effilés. 11 jours. × 700. *B*, trachéoles constituées ; leurs noyaux restent au niveau de la surface du muscle. 17 jours. × 700.

serrée que les noyaux musculaires ; aucune confusion n'est possible entre eux.

Quant aux gros noyaux larvaires, j'avais cru d'abord à leur morcellement par division multiple en petits noyaux imaginaux. Mais j'en ai retrouvé quelques-uns, jusqu'au moment de l'éclosion de l'imago, disséminés au centre des masses musculaires. Je crois donc plutôt qu'ils persistent sous leur état primitif. Il est difficile d'affirmer qu'il en est ainsi pour tous, car leur nombre primitif total se réduit à quelques unités, dont la recherche est malaisée dans les muscles si volumineux de l'imago.

Fig. CXXXVIII. Coupe un peu obliquement rasante à la surface d'une colonne musculaire ; en haut, la coupe intéresse la nappe de sarcoplasme ; les ramifications de la trachée *t* cheminent comme des racines entre les noyaux musculaires *n* ; en bas la coupe intéresse les fibrilles contractiles. 13 jours. × 700.

En somme, par leur processus de développement dont la description précède, les muscles du vol se rattachent à tous les autres muscles larvaires remaniés par des myoblastes ; ils se distinguent seulement par une question de degré : la prépondérance exceptionnelle de la prolifération imaginale par rapport à l'ébauche larvaire conservée ; et par un détail structural, la constitution syncytiale, qui est permanente pour eux, et qui correspond peut-être à une action mieux synergique des fibrilles, alors qu'elle n'est pour les autres muscles qu'une étape transitoire, à laquelle succède un clivage en fibres distinctes.

Je suis porté à croire que ce processus est très analogue à lui-même chez les différents Insectes ; et qu'en particulier les descriptions que j'ai naguère données pour les Fourmis devraient être revues et modifiées dans le sens d'un schéma concordant.

Le cas des Muscides est particulièrement propre à apporter quelque clarté dans cette question délicate, en raison des

caractères assez tranchés qui permettent de distinguer sans ambiguïté les diverses cellules, facilement confondues chez d'autres types : leucocytes, myoblastes, cellules trachéolaires, etc. J'appelle en particulier l'attention sur le rôle tout à fait subordonné qu'ont ici les trachées, surajoutées au dernier moment à des muscles déjà constitués sans elles. Il n'est pas douteux qu'une conception claire prise de ce processus chez les Mouches permettrait d'aborder avec plus de clairvoyance l'étude d'aspects plus décevants tels que ceux rencontrés par Breed chez les Coléoptères ou par Anglas (**1904**) chez les Guêpes, et pour lesquels ces auteurs ont formulé des interprétations devant lesquelles on ne peut se défendre de quelque incrédulité.

Muscles dorso-ventraux, moteurs extrinsèques des pattes.

Je dirai enfin quelques mots d'une dernière catégorie de muscles, les moteurs extrinsèques des pattes, qui se développent dans le thorax en situation dorso-ventrale. Je trouve leur première origine dans un massif compact exclusivement formé tout d'abord par un amas très dense de myoblastes imaginaux, qui prolifèrent activement par divisions indirectes (fig. CXXXII, *p*). Plus tard ces muscles prennent un aspect analogue à celui des muscles du vol, mais avec une distribution inverse : les myoblastes en prolifération forment une colonne centrale, enveloppée de tous côtés par une écorce syncytiale, à noyaux alignés en chapelets (fig. CXXXIX, *A*). Et progressivement l'écorce s'accroît par apposition et fusion successive des myoblastes centraux. En coupe transversale, surtout à des stades un peu plus âgés, on se rend compte que l'écorce syncytiale est en réalité subdivisée, par des solutions de continuité radiales, en bandelettes prismatiques, dont chacune constituera plus tard une fibre en forme de lame rectangulaire à plusieurs chapelets de noyaux axiaux (fig. CXXXIX, *B*). Une fois que les

derniers myoblastes centraux se sont accolés à ces prismes (vers le onzième jour), la différenciation musculaire commence ; elle aboutit à la formation de deux prismes annulaires de myo-

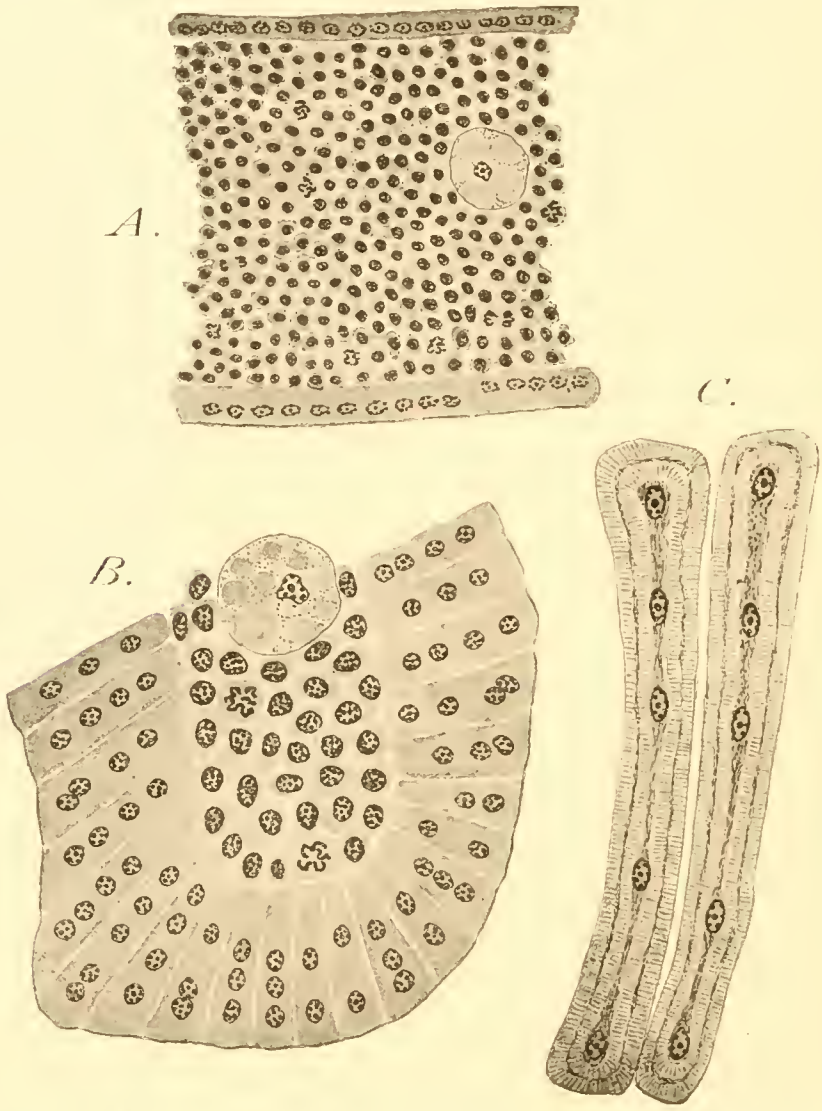

Fig. CXXXIX. Développement des muscles extrinsèques des pattes. *A*, début de la fusion syncytiale périphérique du massif myoblastique, coupe longitudinale. 3 jours. × 480.
B, coupe transversale de l'ébauche musculaire ; la prolifération des myoblastes centraux continue ; leur fusion périphérique a donné lieu à des colonnes prismatiques. 7 jours. × 880.
C, état définitif des colonnes prismatiques, avec deux manchons contractiles emboîtés, et sarcoplasme médian. 17 jours. × 880.

plasme, emboîtés l'un dans l'autre, et enveloppant une lame diamétrale de sarcoplasme nucléé. Henneguy a donné de ce stade une excellente figure (**1904**, fig. 568, p. 591). A l'état définitif, apparaît la décomposition en colonnettes contractiles

(fig. CXXXIX, *C*). Cette structure rappelle comme on voit, avec le type syncytial, celle des muscles intrinsèques des pattes.

Résumé.

Les muscles imaginaux des Mouches proviennent en résumé de deux catégories différentes d'éléments, myoblastes embryonnaires et muscles larvaires, combinés en proportions diverses.

Parfois les myoblastes interviennent seuls ; les muscles intrinsèques et extrinsèques des pattes fournissent deux modalités de ce type : constitution cellulaire et constitution syncytiale.

Le plus souvent, les cellules imaginales remanient un muscle larvaire persistant, transformé en syncytium homogène, et viennent successivement se fondre dans sa masse. On observe pour ainsi dire tous les degrés quantitatifs dans les proportions d'éléments imaginaux surajoutés au muscle larvaire, et les aspects du phénomène varient naturellement suivant ces proportions diverses. Le cas extrême est présenté par les muscles du vol.

La multiplication des myoblastes, préalable à leur addition, a toujours lieu par caryocinèses, rentrant ainsi dans la règle générale commune à toutes les cellules imaginales. Au contraire, après la fusion dans les masses syncytiales, on n'observe plus que des divisions directes en chapelets de ces petits noyaux. C'est le début de la différenciation en fibres imaginales ; il me semble qu'il faut y voir non plus une multiplication d'individualités cellulaires, mais une distribution disjointe des substances nucléaires, analogue à celle qu'on observe par exemple pour le macronucléus de certains Ciliés. Les gros noyaux larvaires persistent souvent tels quels dans le muscle imaginal ; d'autres fois ils paraissent se morceler par division multiple.

Les myoblastes sont des cellules mésodermiques embryonnaires, solidaires des histoblastes hypodermiques ; mais qui ont

dès l'origine leur individualité propre ; ils ne sont point émigrés de l'hypoderme. Ils ne sont point davantage les produits du morcellement des noyaux musculaires larvaires. Ils représentent l'ébauche précoce, dissociée, de la musculature imaginale. Ils sont homologues de ces petits noyaux imaginaux, qui chez d'autres Insectes (Fourmis, etc.), préexistent chez la larve, plongés dans le sarcoplasme à côté des gros noyaux larvaires. Chez les Mouches, au contraire, les myoblastes sont extérieurs au muscle larvaire, et ils doivent, pendant la nymphose, venir se fusionner avec lui, donnant lieu ainsi à l'un des processus les plus curieux que la présente étude m'ait conduit à découvrir.

INSERTIONS MUSCULAIRES

Le mode d'insertion des muscles sur la cuticule tégumentaire a donné lieu, chez les Arthropodes, à des interprétations très diverses. Une revue bibliographique très soignée a été donnée sur ce sujet par Henneguy (**1906**) ; aussi me paraît-il inutile d'y revenir en détail. Je me bornerai à rappeler les thèses principales.

Au voisinage d'une insertion, le muscle se prolonge, jusqu'à la cuticule chitineuse, et parfois même, semble-t-il, jusqu'à l'intérieur de cette dernière, par une région où la striation transversale a disparu, mais où persiste la structure fibrillaire ; l'attache du muscle se fait par des tonofibrilles, prolongements des fibrilles contractiles. Quelle est la signification morphologique des tonofibrilles ? C'est ici que divergent les opinions.

Suivant certains auteurs, ces petits tendons élémentaires ne seraient pas autre chose qu'une différenciation locale des fibrilles contractiles ; celles-ci, au voisinage de leur terminaison, présenteraient une transformation graduelle de la substance musculaire en substance cuticulaire exosquelettique. Le muscle se prolongerait en quelque sorte personnellement jusqu'à la

cuticule, en refoulant latéralement les cellules hypodermiques, ou en les traversant par ses tonofibrilles.

Leydig (**1885**), au contraire, a le premier émis l'opinion que les tonofibrilles représentent une différenciation spéciale des éléments épithéliaux hypodermiques, interposés entre le muscle lui-même et la cuticule. Le muscle s'arrête à la limite profonde de l'épithélium ; et c'est par son intermédiaire qu'il s'attache à la cuticule. Telle est aussi la conclusion à laquelle Duboscq (**1898**) arrive nettement pour les Chilopodes ; et qu'Henneguy (**1906**) généralise pour les Crustacés et les Insectes. C'est aussi l'opinion de Riley (**1908**) et de Janet (**1907**).

Je suis tout à fait d'accord avec ces derniers auteurs ; et je donnerai ici en quelques mots les arguments que l'étude des Mouches fournit à cette manière de voir. J'ai obtenu des préparations particulièrement instructives sur des Asticots fixés au liquide de Borrel, puis colorés au Magenta-picro-indigo-carmin. Ce fixateur, qui rend les fibrilles musculaires remarquablement nettes, sans doute parce qu'il les contracte un peu transversalement, et les sépare par conséquent les unes des autres, met aussi très bien en évidence les tonofibrilles et leurs prolongements intra-cuticulaires. Bien entendu, les autres procédés usuels ont été également employés, de manière à contrôler les résultats l'un par l'autre, et à profiter de toutes les indications que chacun peut fournir.

Insertions des muscles pharyngiens.

Le type le plus simple des insertions musculaires peut être fourni par les muscles dilatateurs du pharynx. A leur extrémité la plus dorsale, qui représente sans doute l'insertion relativement fixe, ces muscles arrivent jusqu'à une très petite distance de la cuticule (2 μ) ; et ils se rattachent à elle par des tonofibrilles courtes, serrées les unes contre les autres, et parallèles entre

elles comme les fibrilles musculaires qu'elles continuent en direction (fig. CXL, *B*). Il semble que la ligne suivant laquelle se raccordent les fibrilles contractiles et les tonofibrilles correspondrait à la position d'un dernier disque mince, Z ; en d'autres termes à la limite d'un dernier compartiment musculaire. Mais au lieu de la série de ponctuations qui correspondrait à une ligne Z, on observe les hachures parallèles des fibrilles tendineuses, plus chromatiques que la substance musculaire. A ce niveau, la nappe hypodermique intercalée entre l'extrémité du muscle et la cuticule est intégralement différenciée en tonofibrilles ; et c'est seulement dans les intervalles des insertions musculaires que l'on peut observer sous forme de grosses gouttes saillantes, les corps protoplasmiques des cellules hypodermiques.

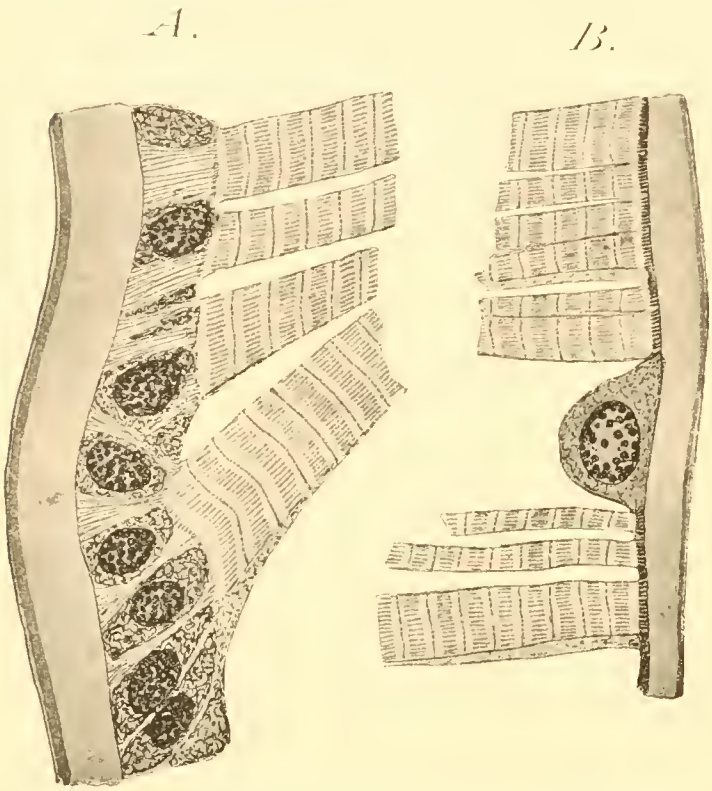

FIG. CXL. Insertions des muscles larvaires dilatateurs du pharynx. *A*, sur le pharynx ; *B*, sur la cuticule. Asticot âgé. × 700.

Au contraire, à leur extrémité ventrale, sur la paroi pharyngienne, extrémité qui représente plutôt l'insertion mobile, ces mêmes muscles s'arrêtent assez loin de la cuticule (15 μ), laissant largement la place aux cellules hypodermiques, bien reconnaissables en assise continue, avec leur réticulum protoplasmique assez chromatique. L'insertion des muscles se fait alors par des pinceaux divergents de tonofibrilles qui

ont l'air de traverser les cellules épithéliales (fig. CXL, *A*).

A l'une comme à l'autre de ces extrémités on ne constate point, à la limite profonde de l'hypoderme, une basale continue. C'est seulement dans les intervalles des insertions que les cellules hypodermiques présentent une membrane proprement dite. Sur le pourtour d'une extrémité musculaire, le sarcolemme s'écarte en collerette pour se continuer directement avec les régions avoisinantes de la basale. Mais au niveau même de l'insertion, on observe, au contraire, une sorte de fusion directe du protoplasme musculaire et du protoplasme épithélial. C'est tout juste si l'on peut dire la limite profonde de l'hypoderme virtuellement marquée, à l'endroit où devrait se trouver la dernière ligne Z du muscle, et où on observe en réalité de petites stries longitudinales, plus chromatiques que les éléments Q des fibrilles musculaires, et qui correspondent, semble-t-il, à une plus grande accumulation de sarcoplasme.

En somme ces insertions des muscles pharyngiens rappellent beaucoup par leur aspect celles que j'ai décrites, pour les muscles de la ventouse postérieure du *Branchellion* (**1906**). L'analogie se poursuit même dans la diversité des terminaisons, aux deux extrémités d'un même muscle, et dans l'absence d'une basale continue telle que celle présentée par d'autres Annélides : *Nephthys* d'après CHARRIER (**1907**), etc.

Je crois que l'interprétation doit aussi être la même ; et que l'absence d'une basale ne saurait être invoquée comme argument suffisant pour interpréter les tonofibrilles comme des prolongements des fibrilles musculaires elles-mêmes. Il me paraît au contraire que l'hypoderme persiste en assise morphologiquement continue ; mais sur des espaces plus ou moins considérables, il est, en partie ou en totalité, transformé en tonofibrilles, et cette différenciation peut oblitérer complètement son caractère épithélial primitif. Il n'en persiste pas moins que la solidarité des fibrilles contractiles et tendineuses doit être considérée comme purement physiologique ; la continuité de substance masque une dualité originelle ; elle a été rendue

possible par l'étroite union anastomotique, réalisée dès la période embryonnaire, entre les cellules musculaires et les cellules épithéliales ; c'est cette fusion précoce qui explique l'absence d'une basale continue. Le muscle et son tendon constituent, si l'on veut, un complexe syncytial, et la membrane unique qui le circonscrit mérite suivant ses régions, suivant l'origine morphologique de l'élément qu'elle recouvre, le nom de basale ou celui de sarcolemme.

Insertions des muscles tégumentaires.

Sur les téguments extérieurs, les insertions musculaires sont de deux types différents, isolées ou associées.

Quand un muscle vient s'attacher isolément sur la peau, on observe très nettement, comme Duboscq (**1898**) l'a observé chez les Chilopodes, que le sarcolemme se continue directement avec la basale de l'hypoderme voisin (fig. 102). Le muscle proprement dit se rapproche de la cuticule jusqu'à une distance moindre que la hauteur moyenne de l'hypoderme ; et à partir de la ligne où devrait se trouver un dernier disque Z, on voit le muscle se prolonger jusqu'à la face profonde de la cuticule par des tonofibrilles, qui ont à peu près les mêmes caractères chromatiques que le cytoplasme de l'hypoderme, et qu'il me paraît tout naturel de considérer encore comme la différenciation locale de ce dernier.

Chez les larves de *Tabanus quatuornotatus* Meigen, Lécaillon (**1906**) a décrit que les muscles se prolongent à travers l'hypoderme et jusqu'à la couche moyenne de la chitine, par des fibrilles tendineuses non striées. La fixation au liquide de Borrel se prête particulièrement bien à déceler chez les Asticots des formations analogues. Ainsi l'on voit sur la figure 102, à la zone des tonofibrilles proprement dites, faire suite un pinceau conique convergent de fibrilles qui traversent toutes les couches de la chitine stratifiée acidophile, jusqu'à la couche résistante

de la chitine chromatique basophile. D'après leurs réactions colorantes, je ne crois pas que ces fibrilles aient une composition différente de celle de la chitine stratifiée qu'elles traversent. Je dois même dire qu'après fixation au formol-picrique, c'est

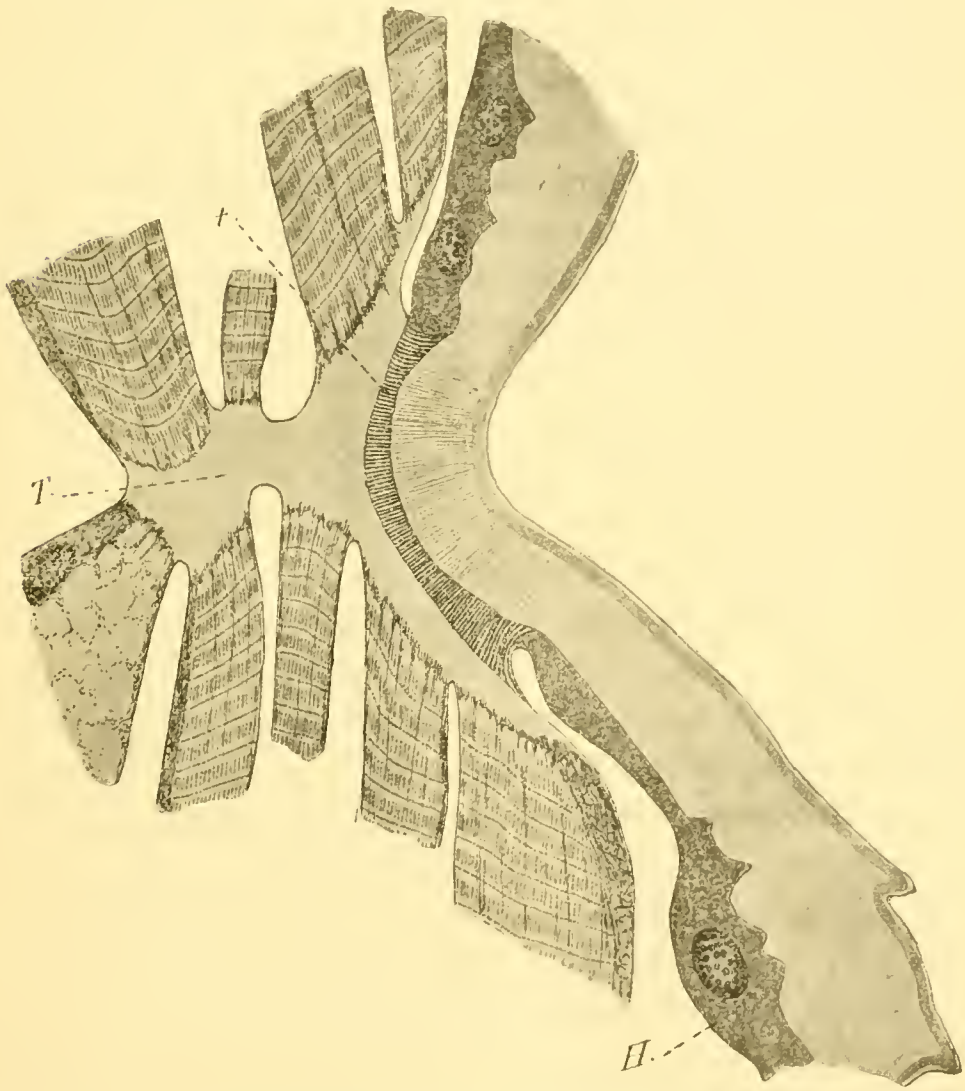

FIG. CXLI. Insertions musculaires larvaires du type associé. *H*, hypoderme ; *T*, tendon commun ; *t*, tonofibrilles se prolongeant par des stries à travers la chitine stratifiée. Asticot âgé. × 480.

au contraire la décomposition en lamelles stratifiées qui apparaît à ce niveau, un peu moins nette il est vrai que dans le voisinage. Aussi pourrait-on se demander s'il n'y a pas là simplement une différenciation structurale en rapport avec les tractions mécaniques exercées par le muscle. Si ces filaments

représentent, comme le pense Henneguy (**1906**), les portions distales des tonofibrilles, emprisonnées peu à peu par les strates nouvellement sécrétées de la chitine, je crois qu'il faut admettre, au moins chez les Asticots, que les tonofibrilles, peut-être déjà chitinisées dans leur base intra-épithéliale, se transforment intégralement en chitine acidophile au fur et à mesure de leur empâtement dans les strates nouvelles.

La majorité des insertions sont du type associé, un certain nombre de muscles convergeant vers un même point des téguments, et s'y attachant par un tendon commun. Les aspects de ces tendons communs sont extrêmement polymorphes, suivant le nombre et la disposition des muscles qui s'y insèrent ; et l'on ne peut guère songer à donner de leurs formes une description générale. Chacun d'eux constitue une sorte de large anastomose (fig. CXLI) entre les extrémités de tous les muscles qui aboutissent à elle ; anastomose complètement anhiste, qui présente une énergique électivité pour la laque de fer ; et, après le liquide de Borrel, pour le rouge Magenta. L'attache d'un muscle sur ce tendon se fait au niveau d'une ligne correspondant à la position d'un dernier disque Z, et cette ligne est marquée par des stries assez chromatiques (hémalun-éosine), représentant à ce niveau une accumulation particulièrement importante de sarcoplasme ; l'aspect de cette région de passage est à peu près celui de deux peignes s'engrenant par leurs dents, très irrégulières : les dents chromatiques, saillantes vers le tendon, représentent les dernières traînées sarcoplasmiques du muscle ; les dents éosinophiles saillantes vers le muscle sont comme autant de petites racines par lesquelles le tendon s'insinue dans le muscle et se soude sans doute à ses fibrilles. Au voisinage des téguments, le tendon commun s'étale en une large embase, qui suit à peu de distance la surface profonde de la cuticule ; et l'attache se fait à ce niveau par des tonofibrilles, courtes et serrées, ayant à peu près les réactions colorantes du cytoplasme hypodermique (violettes par l'hémalun en particulier). Des stries radiales continuent la direction de ces tonofibrilles à travers toute

l'épaisseur de la chitine stratifiée. L'interprétation paraît dans ce cas particulièrement exempte d'ambiguïté : il ne semble pas que l'on puisse songer à dire que les muscles vont jusqu'à la cuticule. Les tonofibrilles apparaissent au contraire nettement comme la différenciation locale de l'hypoderme, là où il subit la traction du tendon. Quant à ce dernier il semble devoir être considéré comme formé d'une substance intercellulaire, établissant de la manière la plus nette une limite tranchée entre la fin du muscle proprement dit et le commencement des tonofibrilles hypodermiques. Les sarcolemmes de tous les muscles associées se continuent directement avec le contour du tendon commun ; et la basale hypodermique se raccorde de même avec lui.

Remaniement des insertions musculaires.

Je ne suivrai pas dans tous ses détails la transformation nymphale de ces insertions musculaires ; mais j'indiquerai sommairement les points essentiels.

Certains muscles larvaires disparaissent, comme on sait, totalement, phagocytés dès le début de la nymphose. Leurs insertions sont également détruites. D'autres muscles, au contraire persistent, et pareillement leurs insertions subsistent, mais remaniées comme le muscle lui-même. En particulier, au niveau d'une insertion du type associé, il arrive généralement qu'une partie des muscles sont détruits. La portion correspondante du tendon commun est détachée et disloquée par les phagocytes. Mais en outre la région de ce tendon correspondante aux muscles conservés, est elle-même plus ou moins traversée par les phagocytes et les sphères de granules, et elle se transforme ainsi en un certain nombre de tractus filamenteux, continuant de rattacher l'extrémité des muscles aux téguments voisins. D'autre part, comme on a vu, une rénovation progressive substitue peu à peu à l'hypoderme larvaire l'hypoderme imaginal. Or, dans les pupes de trois à cinq jours, c'est aux

points d'insertion des muscles que l'on voit quelques cellules épithéliales larvaires persister le plus longtemps (fig. LXXXVIII CXLII), alors que la substitution est achevée tout au voisinage. Ensuite, ces cellules larvaires finissent par disparaître à leur tour ; et les cellules imaginales qui les remplacent s'allongent suivant les tractus

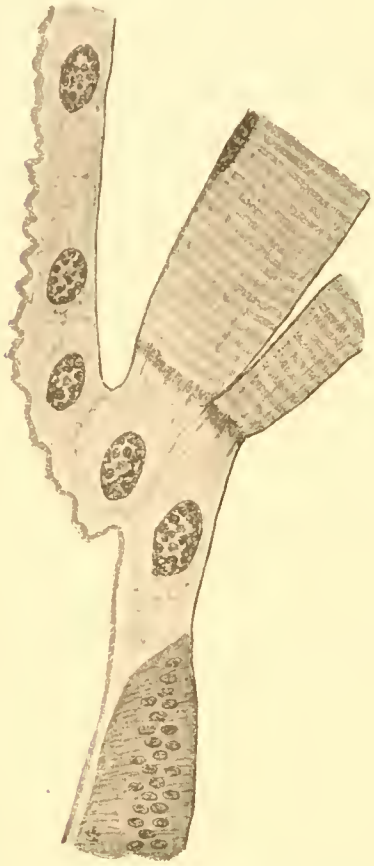

FIG. CXLII. Insertion d'un muscle abdominal. 30 heures. × 320.

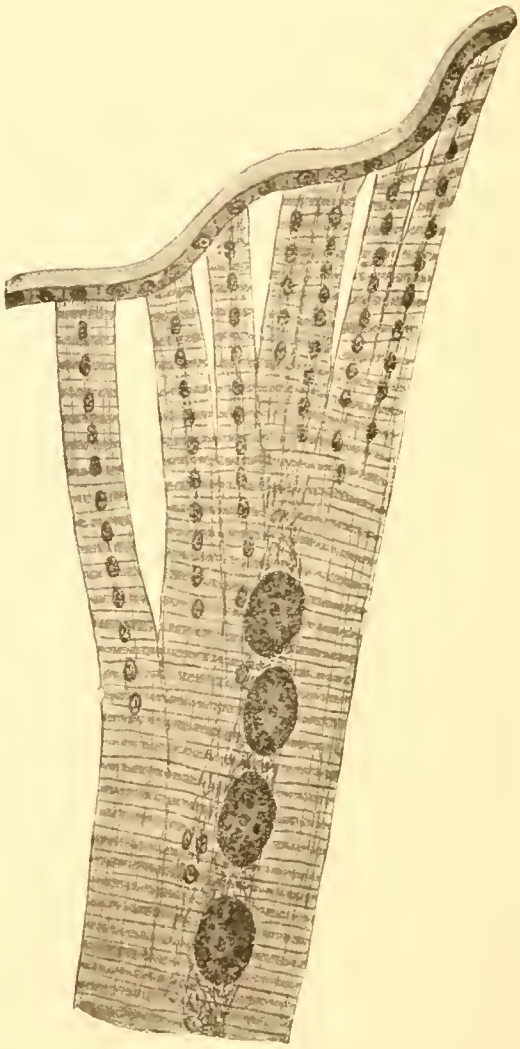

FIG. CXLIII. Épanouissement d'un muscle abdominal au voisinage de son insertion. 17 jours. × 480.

tendineux jusqu'à venir se raccorder avec l'extrémité du muscle. Il est difficile de préciser ce qui peut véritablement persister du tendon larvaire primitif (fig. 59). Je rappellerai que c'est surtout aux extrémités du muscle qui se localisent dès l'abord les chapelets de petits noyaux, provenant de la fusion des myoblastes avec le muscle larvaire. On peut donc dire que, dans les muscles

abdominaux remaniés, l'insertion se fait d'une façon tout à fait homologue de l'insertion larvaire, par anastomose des éléments musculaires avec les éléments épithéliaux hypodermiques (fig. CXXV, CXLIII).

A leur état définitif, les insertions imaginales se présentent sous des aspects assez divers, suivant la hauteur des cellules hypodermiques interposées entre l'extrémité des fibres musculaires et la cuticule. La figure CXLIV représente un type moyen, chaque fibre se rattachant à la cuticule par plusieurs pinceaux de tonofibrilles dont chacun correspond à une cellule épithéliale ; ce cas se rencontre lorsque des fibres musculaires parallèles s'insèrent sur une surface cuticulaire à peu près normale à leur direction. Si des muscles convergents s'insèrent côte à côte sur une région restreinte, concave, de la cuticule, les fibres musculaires peuvent aller jusqu'au voisinage plus immédiat de la chitine, en laminant dans leurs intervalles les noyaux des cellules épithéliales (fig. CXLV). Au contraire quand des muscles convergents s'insèrent à l'extrémité d'un apodème saillant dans le cœlome, chacun d'eux ne se met en rapport qu'avec une ou deux cellules hypodermiques ; et ces dernières prennent alors l'aspect assez remarquable d'un étroit filament, pouvant atteindre jusqu'à une longueur

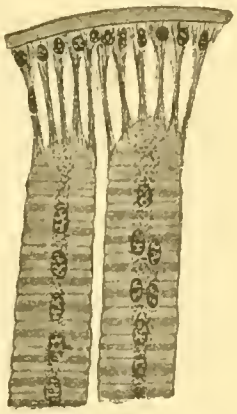

FIG. CXLIV. Insertion de fibres imaginales thoraciques. 17 jours. × 480.

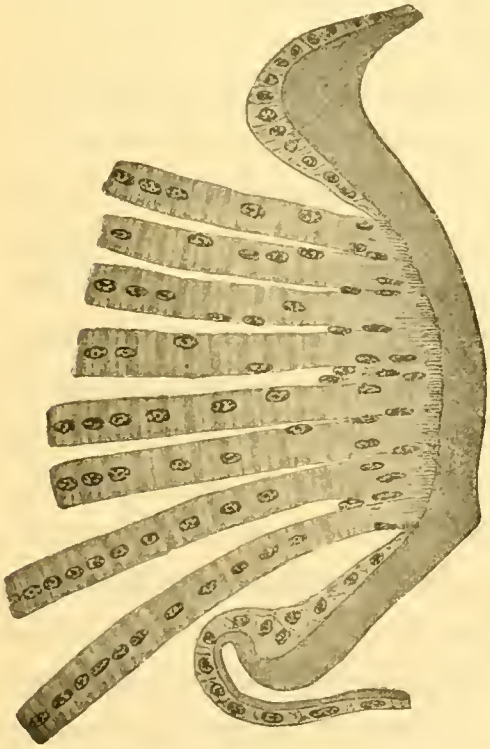

FIG. CXLV. Insertions de fibres imaginales thoraciques, laminant entre elles les cellules épithéliales. 17 jours. × 480.

de 150 μ, se dilatant en cône pour embrasser l'extrémité du muscle, et c'est là que se trouve placé, superficiellement, le noyau de la cellule épithéliale transformée (fig. 96). Il y a là bien évidemment une disposition qui permet l'insertion de nombreux muscles sur la surface chitineuse très réduite de l'extrémité de l'apodème. Janet (**1907**) a donné des figures analogues pour les Fourmis.

Je dois faire une mention spéciale pour les insertions des muscles du vol. Ces muscles, comme on l'a vu, se forment autour de masses musculaires larvaires, qui en constituent en quelque sorte l'échafaudage primitif. Mais au fur et à mesure que se développe le thorax, ces masses larvaires, de taille relativement réduite, ne tardent pas à perdre le contact primitif de leurs extrémités avec les téguments ; et de même que sur tout leur pourtour elles sont environnées par le nuage des myoblastes en prolifération, de même à leurs extrémités ce sont ces myoblastes qui les dépassent de toutes parts et viennent d'une manière précoce se mettre en rapport et s'anastomoser avec les cellules hypodermiques imaginales.

Dans le développement ultérieur, les myoblastes restent serrés en amas dense autour des masses syncytiales larvaires ; de sorte que, au fur et à mesure que le thorax grandit, et prend assez rapidement dans sa surface hypodermique son aspect presque définitif, les ébauches musculaires s'écartent de plus en plus de la surface, et apparaissent plongées profondément dans la cavité du thorax. C'est l'apparence qu'avaient observée les premiers auteurs ; mais une chose leur avait échappé, la persistance des rapports anastomotiques précédemment établis entre les myoblastes et l'hypoderme imaginal. Les ébauches musculaires ne sont point en effet librement flottantes dans la cavité du corps ; elles sont au contraire suspendues en place, et rattachées dès l'abord aux régions tégumentaires où se fera leur insertion définitive ; et cela grâce à des cellules hypodermiques qui s'étirent en filaments grêles, et s'allongent autant qu'il le faut pour suivre par une de leurs extrémités le

gonflement de la surface thoracique, tandis que par l'autre elles conservent le contact avec l'ébauche musculaire. La figure CXLVI représente un de ces aspects. Alors que, sur la plus grande partie de son étendue, l'hypoderme imaginal est mince et compact, on voit, dans la région d'insertion, la basale se réfléchir brusquement vers la profondeur de la cavité générale, jusqu'à aller se raccorder avec l'ébauche musculaire. L'hypoderme a dans cette région une hauteur énorme, mesurée par toute la distance qui sépare la surface externe du corps de l'ébauche musculaire profonde ; distance qui, pour les muscles vibrateurs longitudinaux dans une pupe de 5 jours, peut dépasser un millimètre. VAN REES a déjà figuré des aspects analogues, et BERLESE indique un processus très comparable chez le *Monodontomerus nitens*.

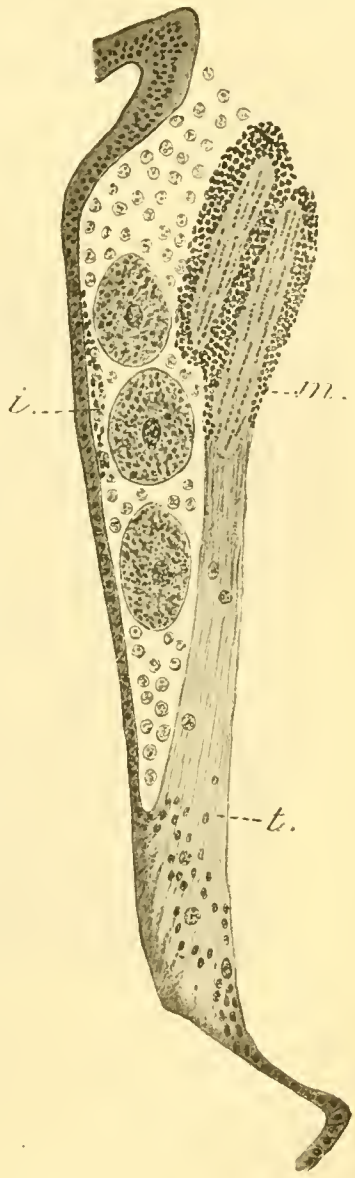

FIG. CXLVI. Insertion d'une ébauche musculaire thoracique ; *m*, muscle dorso-ventral de l'aile ; *t*, tendon hypodermique ; *i*, imaginales du tissu adipeux. 3 jours. × 88.

Bien entendu, l'hypoderme imaginal ne suffit pas à cette énorme et rapide extension en conservant sa compacité primitive. Au contraire, chaque cellule s'étirant en un filament grêle, la région tendineuse apparaît comme une nappe de tractus clairsemés, où les noyaux s'étagent plus ou moins loin de la surface extérieure (fig. CXLVI). En outre cette région présente sans doute une résistance assez faible à l'immigration des amœbocytes du cœlome, car elle apparaît infiltrée de nombreuses sphères de granules, ainsi que VAN REES l'a déjà figuré.

En particulier, les ébauches des muscles vibrateurs longitu-

dinaux, qui, dans les pupes de cinq à sept jours, occupent à peine un quart ou un tiers de la longueur du thorax, se prolongent en avant et en arrière jusqu'à leurs insertions futures, par de larges nappes tendineuses, qui ont à peu près la même surface de section que les masses musculaires elles-mêmes ; en coupe transversale, ces ébauches tendineuses se présentent comme des compartiments assez bien distincts de la cavité thoracique, limités par une membrane prolongement de la basale hypodermique, et semés ça et là de noyaux ou d'éléments protoplasmiques, traces des cellules épithéliales étirées en filaments grêles. Ces compartiments se distinguent tout de suite, même à un faible grossissement par ce caractère qu'ils sont infiltrés de nombreuses sphères de granules, tandis qu'autour d'eux la cavité thoracique contient en outre de ces phagocytes gorgés, une accumulation dense de cellules grasses, libres et flottantes dans le sang.

Fig. CXLVII. Insertion des muscles vibrateurs longitudinaux ; hypoderme différencié en tonofibrilles et infiltré de sphères de granules. 15 jours. × 480.

Pendant l'histogénèse ultérieure, les masses musculaires s'allongent progressivement, et les cellules hypodermiques du tendon peuvent d'autant se raccourcir. Il est assez remarquable qu'à un certain moment de nombreuses cellules grasses apparaissent insinuées au milieu des cordelettes tendineuses figurées par ces cellules hypodermiques (fig. 95, 13e jour). Bien évidemment on ne peut pas songer à une immigration active de

ces cellules, comparable à celle des sphères de granules. Je pense qu'il y a là simplement le résultat d'une poussée mécanique. Les masses musculaires ont considérablement augmenté de volume et réduit d'autant la place laissée libre pour le liquide cœlomique et les cellules grasses qu'il contient; certaines de celles-ci peuvent alors fuser jusque dans l'épaisseur du tendon, à la faveur de sa faible compacité.

Plus tard au contraire, les masses musculaires s'étant encore allongées, et les éléments tendineux encore raccourcis (fig. CXLVII, 15e jour), les cellules grasses ont de nouveau disparu de l'épaisseur du tendon. On n'y rencontre plus que des sphères de granules achevant de digérer leurs inclusions, et qui resteront sans doute définitivement enfermées là, et finiront par y dégénérer après achèvement de cette digestion. Au terme de la nymphose, les fibres musculaires se sont allongées jusqu'à venir assez près de la chitine, et les cellules tendineuses raccourcies au maximum constituent enfin une assise épithéliale régulière, que traversent les tonofibrilles.

En résumé, les muscles imaginaux comme les muscles larvaires se rattachent toujours à la chitine par l'intermédiaire de tendons hypodermiques.

TISSU ADIPEUX

Malgré les nombreuses recherches consacrées jusqu'ici au tissu adipeux des Muscides ; malgré même l'important travail de Berlese (**1899-1901**), je crois utile de revenir sur ce sujet controversé, à la fois pour discuter certaines interprétations antérieures, et pour préciser quelques points qui paraissent avoir échappé à mes devanciers.

Il ne serait pas inutile, pour poser nettement les termes du problème, d'intercaler ici le résumé historique donné dans mon mémoire sur les Fourmis (**1902**, p. 250-265) ; mais j'ai scrupule à me répéter longuement, et je prie le lecteur de s'y reporter.

Au reste, je me propose surtout ici, non point de revenir sur certaines opinions, manifestement erronées, des premiers auteurs, mais de prendre plutôt, comme large base de discussion, le travail de BERLESE, effectué avec la technique moderne, et poussé plus qu'aucun autre dans le détail.

Évolution du tissu adipeux larvaire.

Le corps gras de l'Asticot est constitué, comme on sait, par des cellules mésodermiques, associées en cordons ou en nappes, et flottant dans la cavité du corps, entre les organes. D'une manière précoce les cellules se chargent de gouttelettes grasses, tandis que leur cytoplasme, à l'origine compact, devient peu à peu réticulé, par suite de la présence même de ces gouttes. Ce tissu apparaît donc, chez la larve, comme un organe de réserve, accumulant de la graisse proprement dite, qui noircit franchement par l'acide osmique, et disparaît au contraire, dissoute par les réactifs, après l'emploi des autres fixateurs.

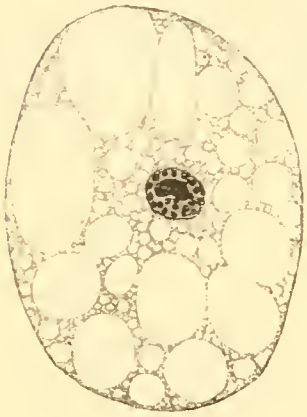

FIG. CXLVIII. Cellule grasse céphalique. Jeune Asticot. × 200.

J'ai déjà eu occasion de dire combien la pénétration des fixateurs osmiques est lente et difficile dans les tissus d'Insectes. Même après 24 heures de séjour dans le liquide de Borrel, c'est à peine si la graisse a noirci sur une profondeur de quelques cellules, à partir de la surface largement ouverte d'un Asticot. Je suis persuadé que BERLESE n'a pas dû laisser agir assez longtemps un réactif assez concentré ; car il figure dans sa planche 1 des cellules simplement brunies, et comme enfumées, semées de petites ponctuations superficielles (fig. 9, 10, 11, 12), et creusées, au contraire, dans leur profondeur, de volumineuses vacuoles (fig. 14, 15) qui seraient occupées, d'après lui, par un liquide hyalin.

En réalité il n'y a pas de vacuoles, pas de lacunes, dans les cellules grasses. Et les grands vides, arrondis ou ovales, qu'elles présentent dans les coupes après les fixateurs ordinaires (fig. CXLVIII), ne sont jamais autre chose que les logettes un peu déformées de gouttes grasses dissoutes. Les préparations bien fixées aux liquides osmiques en font foi (fig. 98 et 99), et montrent, conservées avec leur forme sphérique, ces gouttes grasses, souvent plus volumineuses que le noyau même de la cellule.

Au fur et à mesure de la croissance de la larve, ces cellules grasses accumulent de plus en plus des gouttes grasses de plus en plus grosses. Il est inutile de multiplier les dessins de leurs aspects. Une seule figure (fig. 99 ou CXLVIII) peut à peu près suffire, en imaginant qu'elle représente, à des grossissements décroissants, les aspects successifs d'une cellule qui croît. Il faut toutefois noter que de nouvelles gouttelettes s'ajoutent incessamment aux anciennes, réduisant de plus en plus le cytoplasme à de minces trabécules interposées (fig. CXLIX).

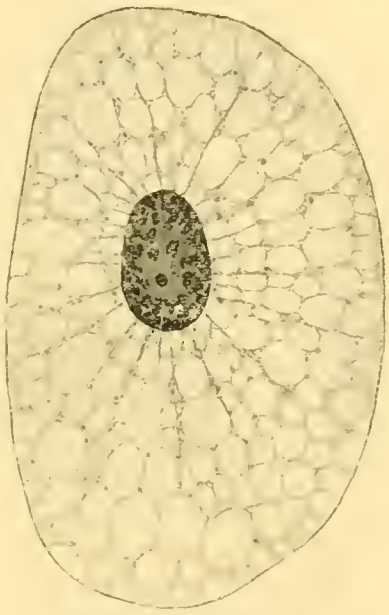

FIG. CXLIX. Cellule grasse abdominale. Asticot d'âge moyen. × 320.

Et à cet égard, il n'y a pas une uniformité absolue entre toutes les cellules ; celles de la région antérieure, thoracique, présentent toujours un nombre moindre de gouttes grasses, en revanche plus volumineuses ; celles de la région postérieure abdominale ont, au contraire, un nombre beaucoup plus considérable de gouttes plus petites ; les mailles du réseau cytoplasmiques sont par là même plus réduites ; et par suite, à épaisseur égale une tranche de cellule abdominale apparaît plus dense et plus colorée qu'une tranche de cellule thoracique. Ces différences d'aspect ont déjà été signalées par BERLESE, et comme il le

dit fort bien, il n'y a pas de limite tranchée, mais au contraire passage progressif d'un type à l'autre.

Pendant cette accumulation de réserves grasses, qui correspond à peu près à toute la période de croissance de la larve, les cellules adipeuses augmentent de taille, jusqu'à acquérir des dimensions énormes (200 à 250 μ) ; mais leur nombre reste fixe. Pas plus que les auteurs antérieurs, je n'ai pu observer leur multiplication ; leur différenciation paraît se faire une fois pour toutes dans l'histogénèse embryonnaire. Il n'est pas rare de rencontrer des cellules grasses binucléées (fig. CL) ; j'en ai même observé une à quatre noyaux (fig. 93). Mais il ne faut point voir là des stades de division. Cet état plurinucléé, qui date sans doute de la période embryonnaire, et correspond soit à une séparation incomplète de cellules sœurs, soit à une fusion précoce de cellules voisines, persiste d'une façon définitive, jusqu'à la disparition de la cellule considérée, (fig. CLV, *B*) c'est-à-dire souvent jusqu'après l'éclosion de l'imago. Ces cas particuliers représentent en somme, chez les Muscides, le rudiment ou si l'on veut plutôt le vestige de l'état syncytial, si fréquent dans le corps gras des divers Insectes.

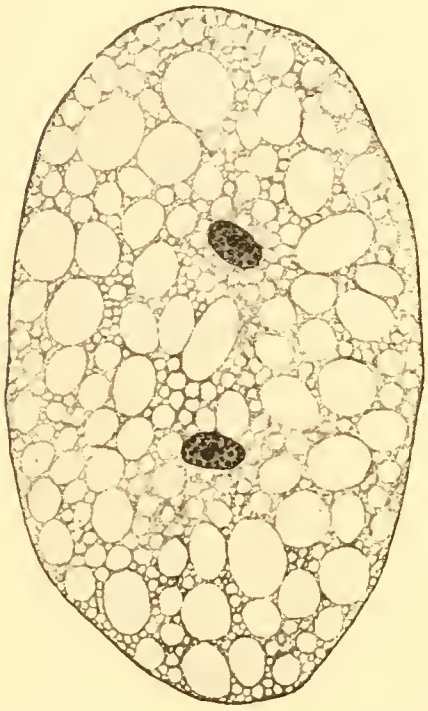

FIG. CL. Cellule grasse binucléée. Asticot d'âge moyen. × 200.

Réserves albuminoïdes et pseudo-nuclei.

Au moment où l'Asticot a presque atteint toute sa taille, c'est-à-dire d'une façon un peu plus précoce que ne le dit BERLESE, on voit les cellules grasses manifester un phénomène

nouveau. Sur les mailles mêmes du réseau cytoplasmique apparaissent en effet de petites granulations arrondies (fig. 75) tout d'abord extrêmement fines, et peu distinctes comme couleur du cytoplasme lui-même. Dans l'Asticot tout à fait adulte, et qui cesse de s'alimenter, ces petites gouttelettes sont devenues extrêmement nombreuses, nettement éosinophiles, et elles jalonnent, avec une netteté toute particulière les travées protoplasmiques. On perçoit très nettement, à ce stade, l'opposition entre les cellules antérieures, où les petits grains éosinophiles circonscrivent en réseau d'abondantes gouttes grasses, et les cellules postérieures, où les vacuoles de graisse se font plus rares, comme si cette substance disparaissait en partie, devant l'envahissement de la cellule par les granulations nouvelles (fig. CLI).

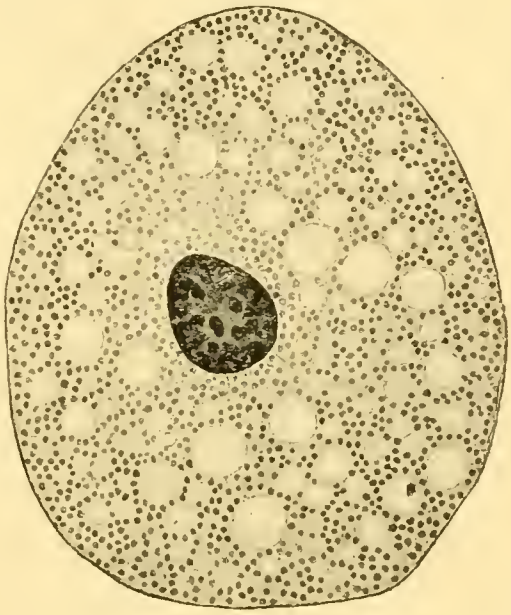

FIG. CLI. Cellule grasse bourrée d'inclusions albuminoïdes. Asticot adulte. × 320.

Comment faut-il interpréter ces aspects ? BERLESE décrit qu'ils correspondent à une fonction nouvelle, l'élaboration par les cellules grasses du plasma nutritif extravasé de la lumière du tube digestif dans la cavité générale. Je ne puis admettre cette interprétation. L'apparition des premiers granules précède, je viens de le dire, l'arrivée de la larve à l'état adulte, et par conséquent *a fortiori* l'installation des premiers processus de la métamorphose. D'un autre côté j'ai déjà eu, à propos du tube digestif, l'occasion d'insister sur ce fait qu'il n'y a jamais rupture de la continuité dans les membranes limitantes de cet organe, et qu'il ne peut y avoir à aucun moment cet épanchement, admis par BERLESE, du contenu intestinal dans les espaces

de la cavité du corps. Les derniers aliments digérés passent exclusivement par osmose ; et, si l'on excepte la graisse, ils traversent la membrane intestinale sous une forme qui n'est ni figurée, ni décelable aux réactifs histologiques ordinaires.

Berlese dit bien, à l'appui de son hypothèse, qu'il voit dans ses préparations ce plasma coagulé, avec le même aspect, à l'extérieur des cellules grasses, et à leur intérieur dans leurs régions périphériques (voir sa figure 17) ; il croit saisir sur le fait l'absorption de ce plasma par la cellule grasse, et son élaboration progressive en granules, qui cheminent d'abord vers le noyau en direction centripète, puis de nouveau vers la surface en direction centrifuge. Mais je n'ai rien vu de semblable. Et certains détails permettent d'avoir quelque défiance. Berlese ne dit-il point en effet (p. 24) que dans ses coupes, par suite de la contraction, les cellules grasses sont réduites à moins de la moitié de leur taille mesurée à l'état frais. La fixation est donc loin d'être parfaite; et de là viennent en particulier les formes étoilées qu'il figure à tort aux noyaux des cellules grasses.

Dans mes préparations, je n'ai jamais rien vu qui pût être interprété comme une absorption, par la cellule grasse, de quelque chose de figuré, primitivement extérieur à elle. Bien évidemment c'est au liquide sanguin qui la baigne, que la cellule emprunte les éléments de ses granules éosinophiles, comme auparavant elle lui a emprunté la substance de ses gouttelettes grasses. Mais dans un cas comme dans l'autre l'absorption se fait sous forme hydrolysée, invisible dans les préparations, et la forme figurée est le résultat manifeste de l'activité cellulaire : condensation moléculaire qui correspond à la mise en réserve.

Bien vraisemblablement le noyau a, dans ce processus, comme dans toute l'activité physiologique de la cellule, un rôle actif : mais bien loin de croire, avec Berlese, que son action consiste à digérer une substance prise à l'extérieur, et à l'emmagasiner dans la cellule sous forme peptonisée ; je pense tout au contraire que nous sommes ici en présence d'un phénomène

analogue à celui de toutes les mises en réserve : l'absorption d'un élément peptonisé, et sa condensation dans la cellule, suivant un processus chimique qui est juste l'inverse de la digestion.

Et il ne me semble pas qu'il faille voir dans cette élaboration de granules une fonction essentiellement nouvelle des cellules grasses. Organes de réserve, ces cellules absorbent et accumulent en elles tout ce qui n'est pas immédiatement utilisé à la nutrition même des organes. Pendant la croissance si prodigieusement rapide de la larve, on comprend aisément que toutes les substances albuminoïdes absorbées par l'intestin soient au fur et à mesure employées dans les synthèses assimilatrices de tous les organes eux-mêmes en croissance ; la graisse seule constitue un surcroît momentanément inutile et susceptible d'être mis en réserve : aliment respiratoire qui sera sans doute consommé peu à peu pendant l'inanition nymphale. Au contraire, au terme même de la vie larvaire, la croissance de presque tous les organes se ralentit et s'arrête ; et comme l'alimentation continue encore un peu, le sang se charge de matières albuminoïdes, qui, n'étant plus absorbées par les tissus (à l'exception des histoblastes), restent en excès et peuvent à leur tour être mises en réserve. En même temps les cellules adipeuses sont arrivées, semble-t-il, en ce qui concerne la graisse, à la saturation de leur capacité ; et l'engraissement général de l'organisme se traduit comme nous l'avons vu par l'apparition de fines gouttelettes grasses dans les glandes salivaires, ou même dans le bourgeon de l'aile.

Pendant les premières heures de la nymphose, ce processus se poursuit activement, et les cellules grasses se remplissent de plus en plus d'inclusions albuminoïdes plus nombreuses, plus volumineuses et plus serrées. La figure 76 montre l'aspect d'une cellule dans une pupe de 7 heures (avril) ; ce stade correspond à peu près à celui figuré par Mercier (**1906**, fig. 38). Autour du noyau sont de petites sphérules éosinophiles, sans doute en voie de formation ; puis viennent de volumineuses boules,

également éosinophiles ; au delà enfin, jusqu'à la périphérie de la cellule s'accumulent des sphères de taille irrégulière, et de teinte légèrement violacée ; ces dernières sont donc moins franchement éosinophiles ; elles conservent un peu l'hémalun. Des vacuoles plus ou moins abondantes marquent la place de gouttes graisseuses dissoutes par les réactifs.

La plupart des inclusions albuminoïdes présentent soit une soit plusieurs taches chromatiques, fixant électivement les colorants nucléaires. Tantôt ces taches sont assez bien délimitées, et apparaissent comme des concrétions incluses dans la sphérule albuminoïde ; plus souvent au contraire elles s'évanouissent en teinte fondue vers leurs bords. En tout cas elles se présentent comme un semis de grains minuscules ; et si elles présentent les réactions colorantes d'un noyau elles n'en ont aucunement la structure ; et, comme Berlese (**1899-1901**) et Henneguy (**1904**) l'ont fait avec raison remarquer, on ne saurait les interpréter comme des noyaux. Berlese a désigné ces taches chromatiques sous le nom de *pseudonuclei* (1), que je conserverai volontiers, car il rappelle en somme assez heureusement l'aspect de ces corpuscules et fait en même temps allusion à certaines erreurs d'interprétation sur lesquelles je reviendrai tout à l'heure.

Berlese donne de la formation des inclusions albuminoïdes une interprétation toute semblable à celle que j'ai rappelée plus haut pour l'apparition des premières gouttelettes. D'après lui, une fois que le plasma, extravasé de l'intestin dans le cœlome, a été absorbé et transformé par les cellules adipeuses, le liquide cavitaire apparaît à nouveau chargé d'une substance coagulable, qui proviendrait de la dissolution des muscles larvaires antérieurs. Et les cellules grasses recommenceraient leur rôle de « trophocytes » absorbants. Le plasma coagulable pénètrerait tel quel, en plages irrégulières, à l'intérieur des cellules ; puis il se concentrerait en globules sphériques, tout en émigrant

(1) Mercier étend inexactement ce nom de pseudonucléi à certaines au moins des inclusions albuminoïdes elles-mêmes (**1906**, p. 313, fig. 38).

en direction centripète vers le noyau ; ultérieurement les globules transformés, rendus assimilables, émigreraient de nouveau vers la périphérie de la cellule, et seraient rejetés à son extérieur, sous forme de petites boules, qui se résoudraient ensuite dans le liquide cavitaire en un nouveau plasma. coagulable à l'état de poussière vermiculée.

Au cours de cette double migration la substance des inclusions, absorbée par les trophocytes sous un état où l'hémalun la laisse incolore, se transformerait peu à peu en devenant de plus en plus colorable par ce même réactif. Et Berlese interprète cette colorabilité croissante comme la marque d'une digestion, d'une peptonisation progressive, amenant l'ancien plasma musculaire à sa forme ultime de poussière vermiculée, sous laquelle il est directement assimilable par les organes imaginaux en voie de croissance. Cette digestion se ferait sous l'influence de ferments, d'enzymes protéolytiques sécrétées par le noyau même du trophocyte, aux dépens de ses nucléoles en particulier ; et les pseudonucléi ne seraient pas autre chose que la forme visible de ces enzymes, pénétrées dans les gouttelettes albuminoïdes et en train de les peptoniser.

Comme plus haut, je ne puis admettre cette interprétation. Tout d'abord, en ce qui concerne les aspects des préparations, je n'ai jamais vu ces masses plasmatiques irrégulières indiquées par Berlese à l'intérieur des cellules grasses ; mais exclusivement des boulettes de taille diverse, et plus petites que ne les figure l'auteur italien. J'affirmerai donc, comme pour les premières inclusions albuminoïdes, que nous assistons simplement à la continuation d'une mise en réserve de substances qui se condensent en gouttelettes, après avoir pénétré dans la cellule par osmose, sous la forme hydrolysée de peptones invisibles. Des déchirures dans les préparations, des entraînements artificiels produits par le rasoir, peuvent seuls faire croire au rejet ultérieur de certains globules à l'extérieur de la cellule où ils se sont formés.

J'ajouterai d'autre part que l'accumulation des globules

albuminoïdes dans les cellules grasses débute avant l'histolyse des muscles larvaires. D'ailleurs la désagrégation de ces muscles a lieu comme nous l'avons vu par phagocytose leucocytaire, processus des plus manifestes, bien qu'il soit révoqué en doute par Berlese ; si bien qu'il n'y a pas de plasma musculaire directement épanché dans le liquide cavitaire, mais exclusivement des sarcolytes figurés, englobés par les leucocytes, et digérés exclusivement par eux, bien à la longue, par digestion intracellulaire. Assurément les produits de la digestion peuvent être utilisés dans la croissance des organes imaginaux, mais c'est sous forme soluble, invisible dans les préparations, qu'ils sortent des phagocytes et sont véhiculés par le sang.

Le corps gras, rein d'accumulation.

Quant à la colorabilité croissante par l'hémalun, colorabilité diffuse dans toute la gouttelette, ou circonscrite à quelques centres qui sont autant de pseudonucléi, c'est une hypothèse gratuite que de l'attribuer à des enzymes ; et elle va à l'encontre de faits positifs, qui fournissent au contraire une interprétation immédiate bien plus intéressante. P. Marchal a en effet démontré depuis longtemps (1889) que si après avoir traité, à l'état frais, les cellules grasses par l'éther, on instille dans la préparation une goutte d'acide acétique, il se forme au bout de quelques heures des cristaux d'acide urique, parfois à l'intérieur même des globules albuminoïdes. « Ces cellules adipeuses renferment donc des urates et les globules réfringents sont les éléments où ils se déposent. » Cette observation, que j'ai déjà rappelée dans mon mémoire sur les Fourmis, est passée inaperçue des auteurs qui ont étudié les métamorphoses, sans doute à cause du titre du mémoire où elle est consignée, qui n'indique à première vue rien de connexe avec ce sujet. Mais elle mérite d'être rappelée et mise en lumière et rattachée en même temps aux observations encore plus anciennes de J.-H. Fabre

(1856), montrant chez les larves de Sphex, par la réaction de la murexide, l'existence d'urates dans certaines cellules du corps gras.

Je rappellerai en outre les faits que j'ai signalés sur les cellules à urates des larves de Fourmis. Là aussi les granules d'excrétion ont une affinité très nette pour les colorants de la chromatine. Et cette analogie de réactions ne doit pas surprendre, quand on songe à l'étroite parenté chimique entre les substances du noyau et les composés de la série xanthique.

Je considérerai donc comme établi que les pseudonucléi représentent des concrétions uriques ; et leur formation se rattache ainsi à tout l'ensemble de faits que l'on connaît sur le rôle excréteur du corps gras des Insectes. Elle ne doit guère surprendre si l'on songe aux substances dont les Asticots se nourrissent, et si l'on note que leur apparition coïncide avec le début de la nymphose, c'est-à-dire avec le moment où il ne peut plus y avoir d'élimination à l'extérieur par la voie des tubes de Malpighi. La particularité que présentent à cet égard les larves de Muscides, c'est que toutes les cellules du corps gras remplissent ces mêmes fonctions, disjointes au contraire chez les larves d'Hyménoptères ; elles emmagasinent successivement toutes les substances qui s'accumulent dans le sang, d'abord la graisse, puis les substances albuminoïdes, enfin les urates. Ces derniers se déposent dans les gouttelettes albuminoïdes elles-mêmes ; de telle sorte que chaque inclusion signale les deux fonctions simultanées de la cellule : organe de réserve alimentaire et rein d'accumulation.

Pendant les premiers jours de la nymphose ces deux fonctions simultanées continuent. Les cellules se remplissent, avec une densité croissante, d'inclusions à pseudonucléi ; et les vacuoles primitivement occupées par les gouttelettes grasses deviennent de moins en moins apparentes, surtout dans les cellules abdominales. Dans les préparations aux liqueurs osmiques, la graisse apparaît comme une gangue qui empâte les inclusions albuminoïdes, et il semble bien que sa proportion relative

diminue. Peut être est-elle partiellement employée dans la formation des gouttelettes nouvelles de réserve, que j'ai à plusieurs reprises appelées albuminoïdes, mais qui ont sans doute une constitution complexe, analogue à celle des plaquettes vitellines, dont elles jouent pour ainsi dire le rôle dans l'évolution ultérieure de l'histogénèse imaginale.

La figure 77 représente par exemple, dans une pupe de cinq jours, une cellule adipeuse avec ses inclusions diverses ; la variété des teintes indique sans doute la variété des constitutions chimiques, peut-être les étapes successives d'un même processus de synthèse ; l'étude microchimique minutieuse paraît actuellement hors de portée. Cette figure montre en outre une disposition différente des inclusions dans deux directions opposées ; cette apparence, qui n'est d'ailleurs pas constante, semble indiquer une polarité dans la physiologie de la cellule.

Je pense inutile de multiplier des figures analogues et d'insister sur la description de détails qui resteraient sans interprétation physiologique immédiate. Nous sommes arrivés à un stade où les cellules grasses, bourrées de toutes les inclusions que nous avons signalées, ne varieront plus guère pendant toute la durée de la nymphose.

Libération des cellules grasses.

Mais un fait important doit encore être signalé. A un certain moment, au voisinage de la trentième heure en moyenne, les cellules adipeuses rompent leurs adhérences mutuelles ; leurs nappes se disloquent, et les cellules deviennent individuellement flottantes dans le liquide cavitaire (fig. 1); elles peuvent ainsi être charriées en des points divers de l'organisme, venant en particulier se loger dans la vésicule céphalique, qui en était d'abord dépourvue, ou jusque dans la cavité basilaire des pattes ou des ailes.

Cette libération est due sans doute à la résorption de la

substance intercellulaire qui agglutinait auparavant les cellules. Mais je ne crois pas, bien que la disparition des cellules grasses larvaires soit plus tard totale, qu'il faille voir dans cette séparation précoce un début d'histolyse ; car on observe également ce phénomène chez les Insectes des autres ordres, où les cellules larvaires se réagglomèrent plus tard, de façon à constituer le corps gras imaginal. La libération n'est pas le fait d'une dissolution humorale, car elle n'est pas absolument simultanée, mais commence dans la région antérieure et se propage ensuite vers l'arrière. Je crois qu'il y a plutôt une modification personnelle, des cellules, apparaissant pour chacune d'elle à son heure, et consistant sans doute dans une résorption des portions les plus solides de la membrane. Au cours de la nymphose, en effet, les cellules grasses libérées sont d'une fragilité extrême, et la difficulté d'obtenir des préparations impeccables explique l'opinion souvent émise par les auteurs, d'une dislocation spontanée de ces cellules, disséminant leurs granules dans le liquide de la cavité générale. En réalité, ce phénomène de rupture spontanée n'existe pas ; je suis sur ce point tout à fait d'accord avec Berlese. Il n'y a qu'une fragilité transitoire, identique à celle que l'on observe chez tous les Insectes pendant la nymphose ; chez la plupart d'entre eux, à cette fragilité succède une cohésion et une solidité nouvelle des cellules avant l'éclosion imaginale ; et nous verrons la même chose chez les Mouches, au moins pour une partie de ce corps gras larvaire disloqué.

Phagocytose précoce de quelques cellules grasses.

La ressemblance des concrétions uriques avec des noyaux, qui justifie le nom de pseudonucléi, présente au point de vue historique un grand intérêt, car elle explique plusieurs interprétations erronées données par les auteurs à l'occasion du corps gras des Muscides.

C'est ainsi que Viallanes (1882) a cru à la naissance spon-

tanée de cellules embryonnaires (« granules roses »), LOWNE (1890-1895) à une multiplication de leucocytes à l'intérieur des cellules grasses. Mais c'est surtout l'interprétation de VAN REES qui mérite d'être rappelée, car il a décrit une immigration des leucocytes dans les cellules grasses; et sans pouvoir déceler la présence d'inclusions à l'intérieur de ces soi-disant phagocytes, il a cru cependant qu'ils désagrégeaient les cellules grasses. Or si l'on se reporte soit au texte de sa note préliminaire (1884), où il dit avoir observé, au sixième jour, plus de cent phagocytes autour du noyau d'une cellule, soit aux figures de son mémoire définitif (1888, fig. 21, 22, 23), on se rend compte bien aisément que l'auteur hollandais a pris pour des leucocytes immigrés les inclusions albuminoïdes à pseudonucléi. De là les difficultés qu'il rencontre dans son interprétation : absence d'inclusions phagocytées, corpuscules à plusieurs noyaux qu'il pense d'abord être des cellules géantes, et plus tard des leucocytes en voie de prolifération, etc.

C'est à BERLESE que l'on doit d'avoir nettement relevé cette erreur, en déniant aux pseudonucléi toute signification nucléaire; il est regrettable que cet auteur ait en même temps introduit une notion inexacte sur la nature de ces pseudonucléi. D'autre part BERLESE, qui a tout à fait raison dans la critique qu'il fait des interprétations de VAN REES, s'est laissé entraîner, par sa défiance générale du processus phagocytaire, à révoquer en doute les interprétations de KOWALEVSKY. Et en cela il a sans doute été trop loin.

KOWALEVSKY en effet avait lui aussi annoncé la destruction phagocytaire des cellules grasses. Il avait même, dans sa note préliminaire (1885), indiqué comment il avait pu l'observer *in vivo*. Après avoir débarrassé de la cuticule larvaire durcie les pupes du 3e et du 4e jour, il a pu les conserver pendant plus de 24 heures dans du blanc d'œuf, et suivre par transparence les phénomènes dans la capsule céphalique, où les cellules grasses sont assez isolées, surtout dans la partie antérieure. « On voit les petites sphères de granules venir s'accoler à elles et ramper

à leur surface ; à celles-là de nouvelles venues viennent se joindre ; et deux heures après le commencement de l'observation, la cellule est toute entourée de sphères de granules. Son aspect est alors celui d'un œuf en segmentation au stade morula. Plus tard les surfaces externes des sphères de granules sont moins saillantes, ce qui s'explique par leur pénétration à l'intérieur de la cellule grasse. Les choses restent quelque temps en l'état, puis on trouve à la place de la cellule grasse un tas de sphères de granules qui se dispersent de tous côtés. L'amas central reste plus longtemps à la place occupée primitivement par la cellule, mais il finit bientôt par se disperser à son tour. »

Déjà Van Rees (1888), tout en admirant l'ingéniosité de Kowalevsky, avait contesté la valeur de ses observations. Le procédé employé par le savant russe semble se prêter mal à l'étude précise des rapports entre les phagocytes et les cellules grasses. Les sphères de granules devaient être simplement accolées à la surface d'une cellule, ou peut être même Kowalevsky a-t-il pris, pour une cellule grasse en voie de destruction, un simple amas de ces sphères de granules.

Je souscrirai très volontiers à cette critique. Les coupes seules peuvent donner des renseignements précis. Mais justement, dans son mémoire définitif, si Kowalevsky ne revient plus dans son texte sur la destruction des cellules grasses, il donne en revanche deux figures (1887, pl. XXVIII, fig. 36 et 37) qui paraissent bien être empruntées à des coupes, et correspondent à un processus plus exactement observé. Elles montrent, en effet, que Kowalevsky n'est point tombé dans la même erreur que Van Rees en prenant pour des leucocytes les inclusions à pseudonucléi ; mais qu'il a parfaitement vu des leucocytes indiscutables, insinués entre les granules périphériques d'une cellule grasse, et au début par conséquent d'une action phagocytaire proprement dite.

Il faut arriver jusqu'à Mercier (1906), pour trouver ce phénomène établi d'une manière indiscutable. Ce ne sont pas des sphères de granules qui phagocytent les cellules grasses, mais

des leucocytes encore à jeûn qui s'insinuent entre leurs inclusions, d'une façon qui rappelle tout à fait ce que j'ai décrit chez les Fourmis (1902). L'auteur a marqué d'avance ces leucocytes, comme dans la phagocytose des muscles, par l'ingénieux procédé des grains de carmin, qui permet de les repérer exactement.

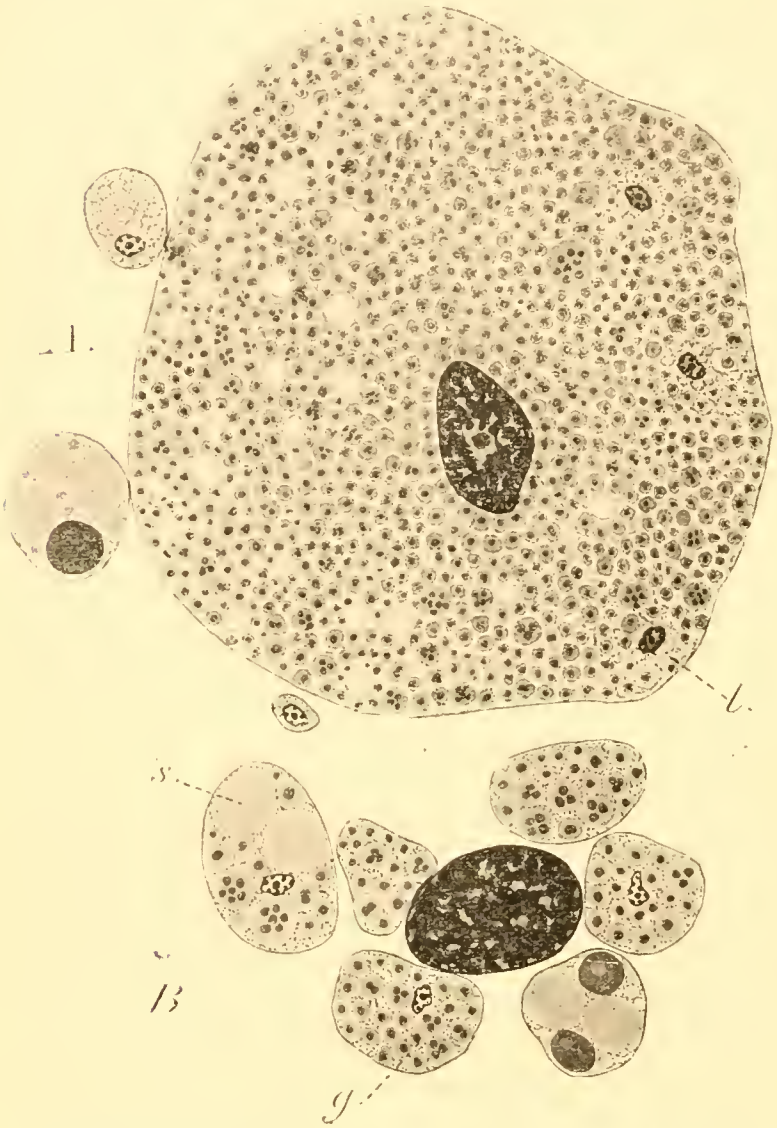

Fig. CLII. Phagocytose précoce de quelques cellules grasses. *A*, cellule infiltrée par des leucocytes *l*. — *B*, fin de la dislocation d'une cellule ; noyau entouré de sphères de granules, ayant amené des sarcolytes *s*, et ayant englobé sur place des globules à pseudonucléi. 3 jours. × 700.

J'ai observé à nouveau, dans des pupes du troisième jour, cette phagocytose du corps adipeux. J'indiquerai rapidement quelques points sur lesquels je suis conduit à m'écarter de la description de Mercier. Cet auteur décrit une dégénérescence pycnotique du noyau des cellules grasses, préalable à l'infiltration des leucocytes, et désignant en quelque sorte d'avance les cellules qui vont être phagocytées. Dans mes préparations, j'ai au contraire observé des leucocytes infiltrés dans des cellules grasses, leur

protoplasme diffluant entre les gouttelettes, de telle sorte que le noyau du leucocyte est seul bien perceptible (fig. CLII, *A*) ; et cela à un moment où le noyau de ces cellules grasses est encore d'aspect parfaitement normal. Et même un peu plus tard, au moment où la cellule grasse se disloque pour faire place à un amas de phagocytes arrondis, gorgés de ses anciennes inclusions, le noyau de cette cellule peut persister, à nu au centre de l'amas phagocytaire, mais encore d'aspect normal ou commençant tout juste à présenter les premiers signes de la dégénérescence chromatolytique (fig. CLII, *B*).

Ainsi, malgré leur grande fragilité, les cellules grasses peuvent cependant être pénétrées, dans leur région périphérique, par un certain nombre de leucocytes, sans que la cohésion de leur édifice protoplasmique soit immédiatement rompue. Le leucocyte infiltré insinue ses minces pseudopodes entre les inclusions de la cellule grasse, en se substituant sans doute au réseau cytoplasmique de la cellule même ; si bien qu'à un stade tel que celui de la figure CLII, *A*, tout en conservant à peu près sa forme primitive, la cellule grasse est déjà virtuellement décomposée en plusieurs territoires, accaparés par les phagocytes. Et brusquement sans doute, par un changement d'équilibre capillaire, chacun de ces territoires s'individualise en une goutte, qui n'est pas autre chose qu'une sphère de granules d'un aspect particulier.

La digestion, dans ces sphères de granules, des inclusions prises aux cellules grasses paraît être extrêmement rapide. Déjà au moment de l'infiltration (fig. CLII, *A*), il semble souvent qu'autour du noyau d'un leucocyte le réseau cytoplasmique soit particulièrement formé de mailles vides, sans gouttelettes albuminoïdes, ce qui correspondrait à une digestion déjà effectuée. En tout cas, une fois que les phagocytes reprennent leur forme arrondie et se dispersent, ils ne tardent pas à présenter un cytoplasme à mailles fines, rosé par l'éosine et où les inclusions à pseudonucléi sont assez clairsemées. On peut toutefois les reconnaître pendant quelque temps, et la figure 56 les montre par exemple infiltrés dans la matrice remaniée d'une trachée.

En raison de leur libération, les cellules grasses flottent dans le liquide sanguin, pêle mêle avec ses divers globules, et elles peuvent en particulier se trouver en contact intime avec des sphères de granules chargées de sarcolytes. Mais je n'ai jamais observé, comme pour l'hypoderme ou les glandes salivaires, l'immigration de ces sphères à sarcolytes dans l'intérieur d'une cellule grasse. Je ne pense pas qu'il s'agisse là d'une immunité spéciale, mais seulement d'une particularité mécanique. Un leucocyte à jeûn peut s'insinuer par une mince perforation de la membrane, à l'intérieur d'une cellule grasse, sans rompre aussitôt tout son fragile édifice. Au contraire si une sphère à sarcolytes ébauche cette même incursion, elle doit immédiatement ouvrir une large brèche, permettre aussitôt la diffluence de toute la cellule, dont les inclusions sont bientôt ramassées par les phagocytes voisins. De fait, dans les amas de dislocation des cellules grasses, il n'est pas rare de trouver des sphères de granules mixtes (fig. CLII, *B*), réunissant à leur intérieur des sarcolytes, des boules plus colorées venant des glandes salivaires, et des inclusions à pseudonucléi.

La description qui précède, d'une phagocytose précoce, vers le troisième jour de la nymphose, ne s'applique qu'à un nombre relativement très réduit de cellules grasses ; j'hésiterais même à affirmer qu'une pareille destruction ait toujours lieu, chez tous les individus. En tout cas, pour la grande majorité de ces cellules, BERLESE, a raison d'affirmer qu'elles persistent intactes pendant toute la nymphose, et qu'elles se retrouvent même encore chez l'imago qui vient d'éclore, ainsi que WEISMANN l'avait déjà remarqué.

Histolyse traumatique et phagocytose de certaines cellules à la fin de la nymphose.

Une mention spéciale doit être faite de la manière dont disparaissent, à la fin de la nymphose, un certain nombre de

cellules grasses, particulièrement de la tête et du thorax. Librement flottantes dans le sang pendant les premiers jours, elles se trouvent ensuite de plus en plus resserrées entre les ébauches croissantes des organes imaginaux, et même finalement prises comme au filet dans le réseau des fibres musculaires, baguettes rigides qui compriment les cellules grasses et les font éclater et diffluer entre elles par un véritable traumatisme.

Fig. CLIII. Région postérieure de la tête ; *p*, plasmode de phagocytes ayant résorbé des cellules grasses ; *G*, cellules grasses larvaires encore persistantes ; *g*, cellules grasses imaginales. 17 jours. × 88.

Ainsi la figure 86 montre dans la région céphalique d'une pupe de 15 jours, une cellule grasse laminée entre des fibres imaginales (perpendiculaires au plan de la figure), dont quelques-unes sont arrivées jusqu'au contact du noyau ; et de nombreux leucocytes viennent, à la périphérie de la cellule disloquée, s'emparer de ses inclusions et de son protoplasme diffluent. La figure 89 montre

un fait tout analogue, dans une coupe qui intéresse les fibres musculaires suivant leur longueur.

Dans les deux figures précédentes le noyau de la cellule grasse conserve encore son aspect normal. D'autres fois, à ce même stade, le noyau présente au contraire déjà des signes indiscutables de chromatolyse (fig. 87).

Mais le traumatisme préalable n'est nullement une condition nécessaire de la destruction phagocytaire des cellules adipeuses. Ainsi la figure 90 montre une cellule environnée de fibres musculaires (quelques-unes seulement ont été représentées), qui ne la serrent pas encore de très près ; et déjà cependant plusieurs phagocytes commencent à l'attaquer à son pourtour. D'une manière analogue la figure 88 montre une cellule assez aplatie entre une fibre musculaire, le tégument et une nappe de tissu adipeux imaginal thoracique ; la cellule n'est point encore comprimée jusqu'à éclater ; et on la voit de même attaquée à sa surface par des phagocytes.

Ces aspects de phagocytose sont, on le voit, un peu différents de ceux que l'on observe au début de la nymphose, où l'infiltration leucocytaire est plus profonde ; mais le résultat est évidemment toujours le même, la formation de sphères de granules où les inclusions des cellules grasses ne tardent pas à être digérées.

Dans la tête en particulier, la très grande majorité des cellules larvaires disparaissent ainsi à la fin de la nymphose, remplacées par des sphères de granules confluentes en gigantesques plasmodes (fig. CLIII), au milieu desquels à peine quelques cellules persistent encore inaltérées.

Processus final de résorption de la majorité des cellules grasses larvaires.

Nous avons épuisé, dans ce qui précède, la revue des cas particuliers d'atrophie qui frappent, au cours de la nymphose, telle ou telle cellule grasse. Mais la grande majorité des cellules

larvaires persistent jusqu'à l'éclosion imaginale et ne disparaissent que dans la vie libre ultérieure de l'insecte parfait. Leur processus de destruction n'avait pas été étudié par mes devanciers, et j'y ai trouvé un nouvel exemple assez curieux de résorption phagocytaire.

Pendant toute la nymphose ces cellules se conservent avec leurs mêmes caractères, continuant à remplir leurs deux fonctions simultanées d'organe de réserves et de rein d'accumulation. Dans les derniers jours qui précèdent l'éclosion, elles présentent au contraire des modifications importantes.

Peu à peu les pseudonucléi disparaissent des inclusions albuminoïdes ; les urates accumulés sont remis en circulation ; c'est le moment où les tubes de Malpighi sont redevenus capables de fonctionner, et où nous les avons vu débarrasser effectivement l'organisme de cet abondant méconium urique, qui s'accumule dans l'ampoule rectale. Le corps gras larvaire termine ainsi son rôle de rein d'accumulation.

D'autre part, au fur et à mesure que l'histogénèse imaginale s'achève, la croissance des organes nouveaux emploie les réserves accumulées : les inclusions albuminoïdes disparaissent aussi peu à peu des cellules grasses. Souvent dans ces stades terminaux on observe de volumineuses inclusions prenant l'éosine ou l'aurantia, et qui proviennent peut-être de la fusion de gouttelettes voisines, au début de leur digestion (fig. 78).

On voit aussi souvent réapparaître à ce moment dans les cellules grasses de nombreuses mailles cytoplasmiques enveloppant les logettes de gouttes grasses disparues (fig. 81) ; soit que la disparition des inclusions albuminoïdes fasse simplement réapparaître avec plus de netteté la graisse auparavant masquée par elles, ou que la graisse soit une des étapes transitoires, un des produits partiels de la digestion des albuminoïdes. En un mot les cellules grasses larvaires terminent leur rôle comme organe de réserve, en redissolvant elles-mêmes à leur intérieur les gouttelettes figurées qu'elles avaient tout d'abord élaborées. Et cette double disparition des urates et des réserves

amène tout naturellement une réduction progressive de la taille des cellules, et rend de plus en plus apparent leur réseau cytoplasmique. A cette transformation se rattache sans doute la solidité plus grande que réacquièrent les cellules.

En même temps et d'une façon assez précoce, quelques leucocytes viennent s'accoler à la périphérie des cellules grasses larvaires, s'aplatissent à leur surface, et leur constituent une enveloppe qui ne saurait être mieux comparée qu'à un follicule autour d'un ovule (fig. 82 et 83).

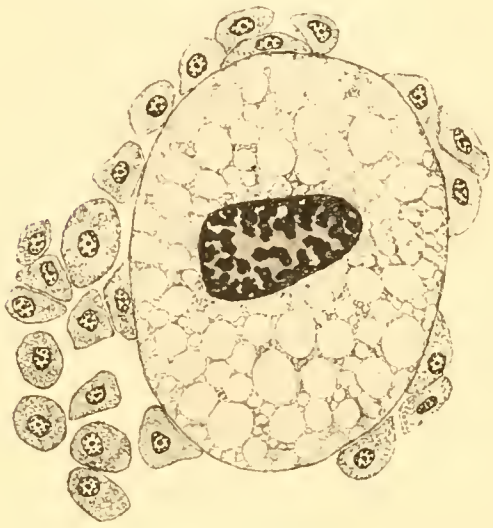

Fig. CLIV. Cellule larvaire à la base d'une patte ; réserves albuminoïdes disparues ; formation du follicule de leucocytes. 18 jours. × 700.

La description qui précède ne doit être prise que comme un schéma général, susceptible en réalité d'une multitude d'aspects particuliers, provenant de ce fait qu'il y a suivant les individus, et dans un même individu suivant les cellules, toutes sortes d'hétérochronies au point de vue de l'association des phases des trois processus précédents : élimination des urates, digestion des réserves, formation du follicule leucocytaire. On conçoit aisément par exemple, que la résorption des inclusions soit d'autant plus précoce que l'Asticot aura été moins abondamment nourri avant sa métamorphose ; et l'observation montre d'autre part que, comme tous les processus nymphaux, l'évolution terminale dont il s'agit maintenant progresse aussi d'avant en arrière.

Ainsi la figure 78 empruntée à l'abdomen d'une imago venant d'éclore, montre une cellule encore assez volumineuse et bourrée d'inclusions à pseudonucléi. Les figures 79 et 80 sont au contraire empruntées à une nymphe de 17 jours, qui n'est pas encore tout à fait sur le point d'éclore ; et elles montrent deux cellules où la diminution de taille par résorption des inclusions

est déjà assez avancée ; elles représentent ainsi dans un individu plus jeune des stades plus évolués. Dans ces trois figures, le follicule leucocytaire n'est pas encore constitué. On le voit au contraire se former dans les figures 82 et 83, empruntées à l'abdomen d'une imago venant d'éclore. Les cellules, de taille réduite, sont encore bourrées d'inclusions albuminoïdes. Les figures 81 et CLIV montrent, dans des pupes de 18 jours, des cellules larvaires du thorax et de la tête, où la résorption des inclusions albuminoïdes est avancée ou même complètement achevée ; et le follicule est de même en train de se constituer.

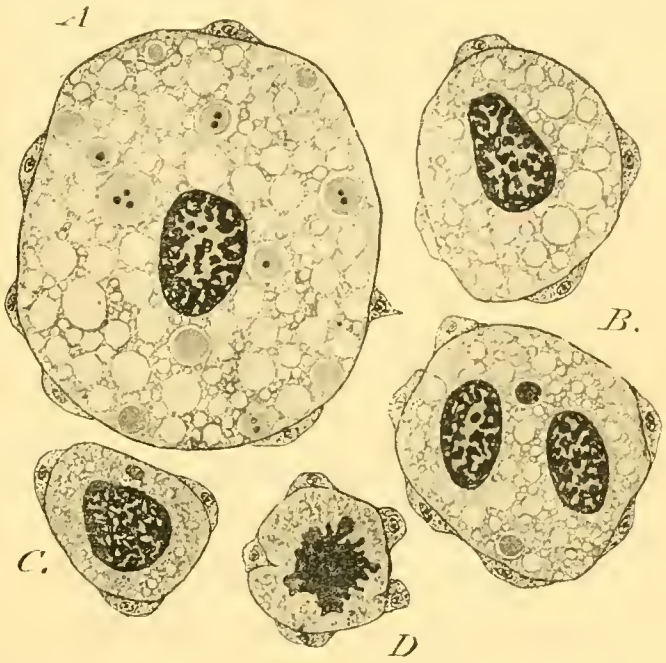

Fig. CLV. Résorption finale des cellules grasses larvaires. 18 jours. × 480.

Quoi qu'il en soit de ces aspects variés dont les exemples pourraient être facilement multipliés, on se rend bien compte qu'il y a là un processus foncièrement unique, et dont le terme ultime est toujours identique. Tôt ou tard, la cellule grasse larvaire achève de résorber toutes ses inclusions ; alors qu'au début de la nymphose elle atteignait une taille de 200 à 250 μ, elle est maintenant réduite à une taille de 30 à 40 μ ; son diamètre est à peine double de celui de son noyau, qui lui n'a pas changé. L'espace occupé par le cytoplasme est donc réduit d'environ 300 fois. Aussi le lâche réseau primitif a-t-il fait place à un aspect dense et grenu, légèrement éosinophile (fig. 84). En même temps le follicule leucocytaire a resserré son enveloppe. Enfin le noyau de la cellule larvaire devient irrégulier, mame-

lonné (fig. 84), et il dégénère complètement en étoilements ou en boules chromatolytiques. C'est à ce moment que les leucocytes du follicule interviennent comme phagocytes, pénètrent dans la cellule atrophiée, et accaparent isolément ses débris, ou constituent à eux tous une cellule géante (fig. 85) sur l'emplacement même de la cellule disparue.

Le plus souvent cette destruction définitive n'a lieu que chez l'imago éclose depuis quelque temps ; et il faut s'adresser pour l'observer à des Mouches prises en liberté à l'extérieur. Mais quelquefois aussi elle se produit d'une façon plus précoce, au moins pour une partie des cellules ; la figure CLV par exemple récapitule un certain nombre de stades, observés dans une pupe de 18 jours.

En résumé, à différents moments de la nymphose, un certain nombre de cellules grasses larvaires disparaissent par phagocytose ; elles sont alors disloquées telles quelles par les phagocytes, saisies en quelque sorte par une aggression brutale en pleine activité physiologique ; et le plus souvent aucun critérium histologique ne permet de les dire auparavant débilitées. C'est un processus de déblaiement rapide, qui fait place à la croissance des organes imaginaux. La plupart des cellules larvaires, au contraire, persistent pendant toute la nymphose, remplissant les deux fonctions d'organe de réserve et de rein d'accumulation. D'une façon relativement précoce, des phagocytes s'annoncent autour d'elles et les serrent de près ; mais la destruction phagocytaire ne commence que lorsque la cellule a manifestement mené à son terme normal toute son activité physiologique, remis en circulation ses urates, restitué ses réserves, et qu'elle présente les signes indiscutables de la décrépitude et de la mort.

Tissu adipeux imaginal.

Tandis que le tissu adipeux larvaire disparaît ainsi tôt ou tard, il se reforme un autre tissu adipeux, à caractères bien

tranchés, et qui constitue ainsi que WEISMANN l'a déjà affirmé depuis longtemps (**1864**), une acquisition nouvelle spéciale à l'imago.

BERLESE (**1899-1901**) a longuement décrit la manière dont il conçoit l'origine et l'évolution de ce tissu adipeux imaginal. Il proviendrait de sphères de granules s'alignant en traînées et subissant une différenciation nouvelle. Les sphères susceptibles de cette évolution seraient les « caryocytes », c'est-à-dire celles qui contiennent un noyau musculaire larvaire, condensé en grosse boule chromatique, ces éléments où le même auteur a voulu voir aussi l'origine des myoblastes imaginaux. Les inclusions sarcolytiques seraient rejetées ; la masse chromatique obscure se diviserait, et donnerait naissance à de petites cellules, où le noyau reviendrait peu à peu à une structure nette. Ces cellules se multiplieraient ensuite par caryocinèse, et émigreraient souvent à l'état amœboïde avant de se transformer en cellules fixes du tissu adipeux imaginal.

Je me bornerai pour le moment à répéter ici ce que j'ai déjà dit à propos des muscles : les grosses boules chromatiques, provenant des noyaux musculaires larvaires, sont des masses de dégénérescence pycnotique ; elles ne sont plus et ne redeviennent jamais des noyaux. En outre BERLESE a méconnu l'élément essentiellement vivant de ses caryocytes, le noyau leucocytaire qui marque l'individualité morphologique de la sphère de granules. JANET (**1907**) a commis la même erreur.

HENNEGUY (**1904**, p. 602) a formulé sur le même point une idée *a priori* beaucoup plus acceptable, en ce qu'elle cadre mieux avec les notions générales de l'histologie. Lui aussi rattache le tissu adipeux imaginal à une transformation des sphères de granules; mais c'est au noyau leucocytaire qu'il fait jouer le rôle important. « Dans les sphères de granules disposées en séries entre les cellules adipeuses larvaires, les inclusions musculaires disparaissent progressivement, comme si elles se dissolvaient dans le protoplasma du leucocyte, en se rassemblant dans une région périphérique de celui-ci. Le noyau du

leucocyte se divisant, l'un des noyaux filles reste dans la partie à cytoplasme réticulé, l'autre pénètre dans la région où se trouvent les sarcolytes dissous, et dont le protoplasme est homogène et coloré par l'hémalun. La division inégale de la sphère de granules donnerait ainsi naissance aux petites et aux grandes cellules primitives du tissu adipeux imaginal, dont les éléments arrivent ensuite à présenter tous le même aspect. »

A l'opposé de ces deux opinions se place celle de Supino (**1900**) d'après laquelle ce sont des cellules mésenchymateuses éparses qui se réunissent en certains points, s'alignent en séries, et constituent les traînées de tissu imaginal.

J'ai déjà, dans diverses notes préliminaires (**1903**, **1907**, *a* ; **1907** *c*, **1908**, *a*), combattu les opinions d'Henneguy et de Berlese, et rattaché comme Supino l'origine du tissu adipeux imaginal à des cellules de type embryonnaire, subissant à la fin de la nymphose leur première différenciation histologique. Il est pour moi indiscutable que Supino a raison contre Berlese ; mais il faut avouer que les figures qu'il donne constituent une argumentation bien insuffisante. Je tâcherai de reprendre ici cette démonstration en détail, et je souhaite de la rendre convaincante. Je ferai tout d'abord remarquer un point qui a échappé à mes devanciers, la différence de constitution entre le tissu imaginal de l'abdomen, semé d'œnocytes et celui de la tête et du thorax, qui en est dépourvu ; deux descriptions successives seront utiles, et l'on y trouvera je pense un argument en faveur de la thèse que je soutiens.

Développement du tissu imaginal dans l'abdomen.

La première origine du tissu imaginal doit être selon moi recherchée, non point exactement comme le dit Supino dans des cellules mésenchymateuses éparses et migratrices, mais dans des cellules de type embryonnaire, relativement fixes, et qui ne se déplacent que de proche en proche, gagnant du

terrain au fur et à mesure de leur prolifération. Ces cellules font partie, comme les myoblastes imaginaux, du mésoderme des disques imaginaux hypodermiques.

Tout d'abord, dans les jeunes pupes, au moment par exemple où la destruction de l'hypoderme larvaire s'achève, et où s'installe un revêtement complet par l'hypoderme imaginal (5e jour), le mésenchyme sous-jacent aux ménisques de prolifération hypodermique est encore rare et diffus, et l'on serait bien en peine, avant toute différenciation perceptible, d'annoncer l'évolution ultérieure de tel ou tel de ses éléments.

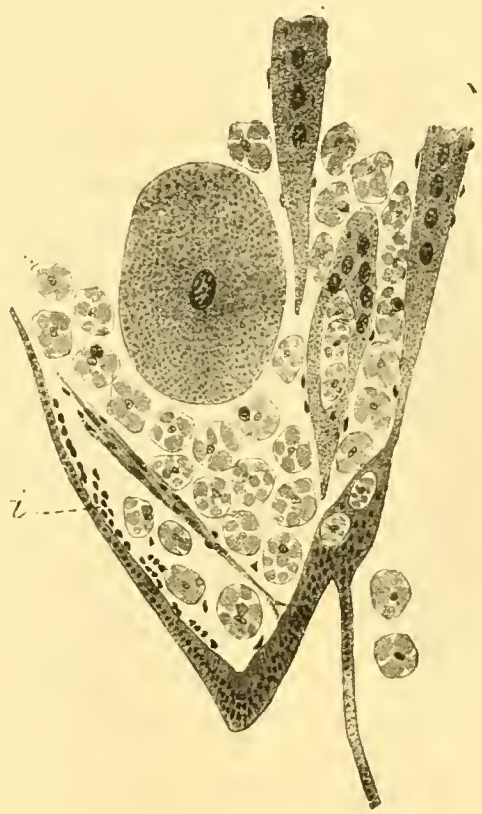

Fig. CLVI. Angle d'un segment abdominal; *i*, initiales sous-hypodermiques du tissu adipeux imaginal. 7 jours. × 180.

Mais bientôt (7e jour) la différenciation du mésenchyme commence; les myoblastes viennent se grouper autour des muscles larvaires en transformation, ou bien s'allongent en fuseaux pour constituer à eux seuls de nouveaux muscles (fig. CLVI). Mais en même temps on voit un certain nombre de cellules embryonnaires rester immédiatement accolées sous l'hypoderme imaginal, ou tout au moins à une faible distance de la basale. Ce sont là les cellules qui donneront le tissu adipeux imaginal. Elles sont particulièrement abondantes dans la région postérieure de l'abdomen, dans les espaces angulaires formés par les derniers segments, qui commencent à se télescoper les uns dans les autres.

Berlese faisant la critique des observations de Supino, suppose que ce dernier a pris pour du tissu imaginal en forma-

tion, des myoblastes ou même des fibres musculaires coupées transversalement. Cette dernière confusion serait vraiment une erreur de débutant ; je crois inutile d'insister. Quant aux myoblastes, il est certain que l'analogie d'aspects est assez grande, comme pour toutes les cellules embryonnaires. Mais la situation topographique est différente ; et tandis que les myoblastes se fusionnent avec les muscles larvaires ou s'allongent eux-mêmes en fuseaux, les cellules sous-hypodermiques restent au contraire assez globuleuses ou piriformes ; on peut bien dire que déjà aucune confusion n'est possible (fig. CLVII). En outre, parmi ces cellules, on peut d'une manière précoce en distinguer quelques-unes, plus arrondies, à protoplasme un peu plus abondant. Je considère que ces dernières deviendront les œnocytes imaginaux, tandis que les autres, plus petites, deviendront les cellules grasses proprement dites. Étant donné que les embryogénistes attribuent une origine ectodermique aux œnocytes larvaires des Insectes, je me suis demandé si, parmi ces cellules imaginales sous-hypodermiques, quelques-unes ne seraient pas émigrées de l'hypoderme imaginal, et qui constitueraient ces œnocytes imaginaux. Mais je n'ai point jusqu'ici trouvé dans mes préparations d'aspects suffisamment nets pour me permettre de conclure dans ce sens. Une autre hypothèse également plausible est en effet que l'émigration à partir de l'hypoderme se produise bien auparavant, pendant l'histogénèse embryonnaire ; et que dans le mésenchyme sous-hypodermique soient confondues, sous un même aspect initial, des cellules ectodermiques, futurs œnocytes, et des cellules mésodermiques, futures cellules grasses.

FIG. CLVII. Initiales sous-hypodermiques, *i*, du tissu adipeux ; *o*, œnocyte imaginal (?). 7 jours. × 700.

En tout cas, chez les Muscides, les œnocytes imaginaux n'ont rien de commun avec les œnocytes larvaires, qui dégénèrent

et disparaissent par phagocytose. Ce sont des cellules imaginales proprement dites, qui se différencient au moment de la nymphose, et se distribuent ça et là dans le corps gras, aboutissant par une voie différente à un aspect tout à fait comparable à celui que présentent chez les Fourmis, dans l'ancien corps gras reconstitué, les petits œnocytes bourgeonnés par les œnocytes larvaires.

Dans les pupes de dix à douze jours, le tissu imaginal commence à être nettement caractérisé, et sa différenciation s'accuse en deux catégories de cellules. Les unes, à contours ovales réguliers présentent deux noyaux sphériques très voisins ; ce sont les œnocytes ; les autres à contours plus irréguliers, se moulant sur les œnocytes voisins, ont au contraire un seul noyau, ovale, assez obscur ; ce sont les cellules grasses. Le cytoplasme de toutes ces cellules a encore à ce stade un aspect uniforme ; très dense il se colore fortement par l'hémalun, comme celui de tous les éléments jeunes (fig. 57 et CLVIII).

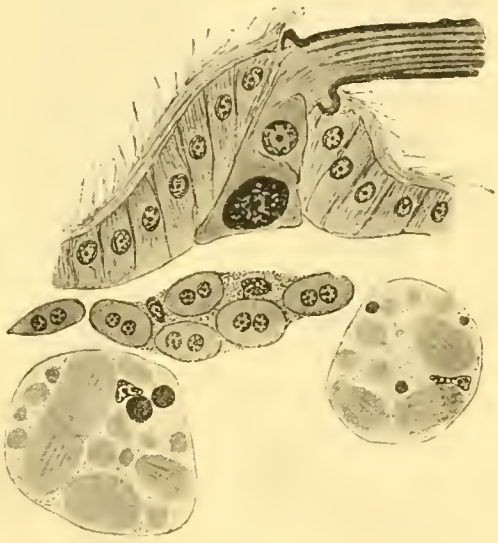

FIG. CLVIII. Petit massif de cellules grasses et d'œnocytes imaginaux. 12 jours. × 700.

A ce moment le jeune tissu imaginal, qui commence à se constituer, n'est plus formé de cellules mésenchymateuses éparses, mais, au contraire de petits groupes associés, qui s'allongent en traînées irrégulières, et ne sont plus en contact aussi immédiat avec l'hypoderme, mais un peu plus flottants dans la cavité générale. Ils se trouvent ainsi au contact immédiat des sphères de granules, qui circulent partout ; et les préparations sont particulièrement intéressantes à examiner avec minutie, pour discuter les rapports de ces deux catégories d'éléments.

BERLESE a en effet représenté (**1899**, pl. III, fig. 32, 34, 35)

des traînées de tissu imaginal, enfermées dans un contour commun avec des sarcolytes et des boules chromatiques provenant de noyaux musculaires ; et c'est l'argument qu'il invoque pour justifier la transformation qu'il admet des sphères de granules en tissu adipeux. Les sarcolytes seraient ensuite peu à peu expulsés.

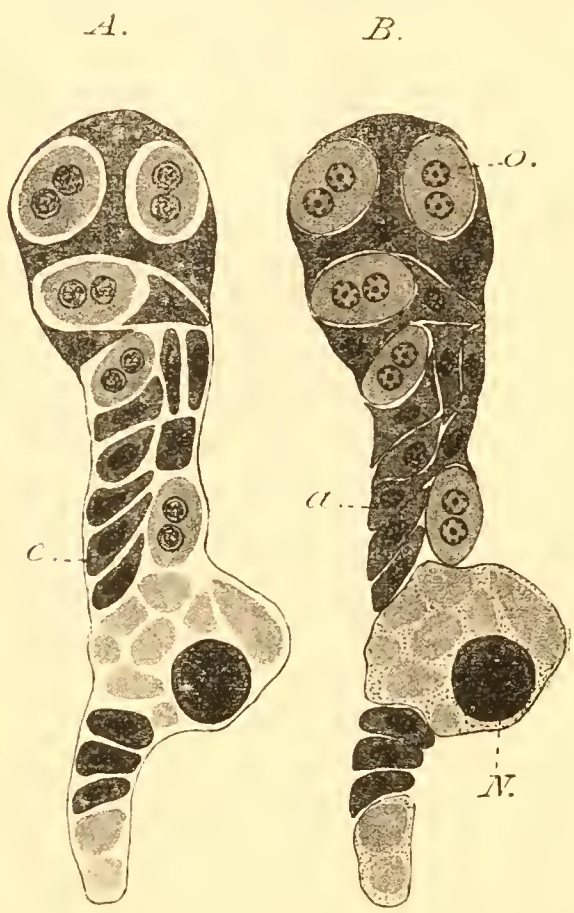

Fig. CLIX. *A*, reproduction de la figure 32, *A*, de Berlese ; *c*, caryocyte. *B*, la même figure corrigée ; *a*, cellules adipeuses imaginales ; *o*, œnocyte imaginal ; *N*, noyau musculaire larvaire, inclus dans un phagocyte dont le noyau est en dehors de la coupe représentée.

Or, en réalité, il n'en est point ainsi. Il n'y a pas de sarcolytes libres dans une préparation bien exécutée ; ils restent toujours inclus dans les phagocytes, et c'est à leur intérieur qu'ils disparaissent peu à peu digérés. En outre il n'y a jamais d'enveloppe commune à une sphère de granules et à une traînée de tissu adipeux imaginal. Pour la clarté de la discussion je reproduis ici une des figures de Berlese, en indiquant à côté à quelle disposition réelle je suis persuadé qu'elle correspond (fig. CLIX).

Les sphères de granules sont extrêmement plastiques et déformables ; nous avons déjà rencontré de nombreuses preuves de leur amœboïsme. Il n'y a rien de surprenant à les voir se mouler sur les éléments voisins, quels qu'ils soient, et sur les jeunes cellules adipeuses en particulier. Mais toujours elles conservent leur contour propre parfaitement net ; et toujours aussi leur noyau leucocytaire dont Berlese ne dit rien. Quant aux

cellules imaginales, elles ont aussi, au moins tout d'abord, chacune leur contour bien défini. Ainsi j'ai représenté (fig. 57) un petit massif, emprunté à l'angle postérieur d'un segment abdominal, dans une pupe de 12 jours. On voit le voisinage étroit des cellules imaginales avec les sphères de granules ; et, pour me rapprocher des cas figurés par Berlese, j'ai précisément choisi pour la représenter une coupe où le noyau d'un des phagocytes n'a pas été rencontré ; mais je me suis assuré de sa présence dans la coupe voisine. On voit d'autre part combien la différence est tranchée entre les boules chromatolytiques incluses dans la sphère de granules (et qui sans doute ici proviennent de l'hypoderme larvaire, ou des glandes salivaires), et les cellules proprement dites, situées à l'extérieur. Celles-ci ont encore chacune leur contour propre ; et la différence est déjà bien accusée entre les œnocytes ovoïdes binucléés, et les futures cellules grasses qui ont au contraire un aspect amœboïde ou diffluent.

C'est cette espèce de diffluence cytoplasmique des cellules adipeuses qui détermine bientôt la constitution de nappes imaginales, enfermant dans un seul contour un nombre croissant d'éléments (fig. CLVIII ; CLIX, *B*). En effet les cellules adipeuses englobent en quelque sorte les œnocytes, en s'anastomosant autour d'eux ; et constituent des plasmodes syncytiaux, où les œnocytes apparaissent comme des grains solides enchâssés dans une pâte plastique, comme des galets roulés, noyés dans une gangue de poudingue.

C'est à ce moment surtout que l'intrication peut être complexe, entre des sphères de granules et des nappes imaginales se moulant les unes sur les autres ; mais il suffit d'un examen attentif pour se rendre compte de la dualité permanente des deux catégories d'éléments, qui côte à côte évoluent chacun pour leur compte, sans que jamais apparaisse une transformation des uns dans les autres (fig. 62).

Dans les sphères de granules il n'y a qu'une digestion progressive des inclusions diverses, laissant de plus en plus apparaître

le réseau cytoplasmique, à mailles éosinophiles. Dans les nappes imaginales, les œnocytes, différenciés d'une manière précoce, ne subissent plus aucune multiplication ; ce qui tendrait à prouver qu'ils sont déjà, dans le mésenchyme sous-hypodermique, prédéterminés en nombre fixe, bien que non reconnaissables encore à des caractères histologiques. Leur évolution ultérieure consiste uniquement dans une légère croissance, qui permet à leurs deux noyaux de s'écarter un peu l'un de l'autre, et dans le caractère de plus en plus éosinophile que prend leur cytoplasme, homogène et compact. La transformation porte surtout sur les nappes syncytiales de cellules adipeuses proprement dites, à noyaux plus obscurs, à cytoplasme réticulé qui garde au contraire longtemps son caractère de jeunesse, son affinité pour l'hémalun. Ces cellules sont en effet encore assez loin du terme de leur différenciation histologique ; elles prolifèrent activement, par divisions caryocinétiques (fig. 64). Ces divisions ont été bien vues par Berlese, mais je suis vraiment surpris qu'il n'ait pas reconnu la différence essentielle qui sépare ces cellules en prolifération des œnocytes binucléés, et qu'il ait interprété ces derniers comme un stade d'évolution des cellules grasses. Henneguy paraît avoir commis la même inadvertance ; il donne (**1904**, p. 601 fig. 575) une représentation très exacte du tissu adipeux imaginal ; mais il désigne les œnocytes comme Berlese sous le nom de caryocytes, et dans son texte que j'ai rappelé plus haut (p. 233) il admet que les diverses cellules finissent toutes par se ressembler.

Au fur et à mesure que les divisions nucléaires se répètent, les nappes imaginales s'accroissent, et les œnocytes s'écartent de plus en plus les uns des autres, refoulés qu'ils sont par l'intercalation de masses syncytiales adipeuses de plus en plus étendues. Une fois que la prolifération est terminée, le dépôt de gouttelettes grasses commence, faisant apparaître des vacuoles claires dans le réseau plasmodial (fig. 66 et 65). Au voisinage des nappes adipeuses on rencontre toujours des sphères de granules, digérant de plus en plus leurs inclusions qui

disparaissent ; et les aspects sont toujours aussi tranchés, ne permettant aucune confusion entre ces phagocytes vieillis, à protoplasme éosinophile et les nappes adipeuses, toujours chromatiques.

Il est intéressant, pour un complément d'information, d'examiner aussi des pièces fixées aux liqueurs osmiques. Là aussi apparaît nettement la différence entre les sphères de granules, où la digestion progressive des sarcolytes fait place à de fines gouttelettes de graisse (fig. 100 et 101), et les nappes adipeuses où les gouttelettes sont moins nombreuses et plus grosses (fig. 103).

Ce dépôt de graisse, distendant les cellules, augmente encore le volume des masses adipeuses imaginales. Du voisinage immédiat de la peau, où elles ont pris naissance, elles s'enfoncent de plus en plus vers la profondeur de la cavité du corps, s'insinuant entre les divers organes, en particulier entre les cellules adipeuses larvaires (fig. 94) et elles reçoivent des ramifications trachéennes. Il est assez vraisemblable qu'il se produit à ce moment un déplacement de la graisse, et que celle qui apparaît dans les nappes imaginales provient surtout de la résorption des inclusions dans les cellules larvaires immédiatement voisines. Mais il n'y a aucune destruction directe des cellules larvaires par les nappes imaginales ; et les leucocytes qui commencent à se grouper en follicules autour des cellules larvaires n'ont, contrairement à l'opinion de Berlese, aucun rapport génétique avec les cellules grasses imaginales.

J'ajouterai encore un mot, sur la nappe adipeuse imaginale qui entoure le testicule. Elle a été bien figurée par Henneguy (**1904**, p. 601, fig. 575) chez une Mouche venant d'éclore. Chez la larve, l'ébauche du testicule est plongée dans la cavité du corps, suspendue entre les cellules adipeuses larvaires, et rien n'annonce autour d'elle ce futur tissu adipeux imaginal (fig. cxvii). Pendant les premiers jours de la nymphose, des sphères de granules viennent environner ce testicule ; et quand on voit plus tard se développer à cette place un tissu adipeux

imaginal, on pourrait être tenté de le considérer, suivant les idées de BERLESE, comme résultant de la transformation sur place des sphères de granules. Je ne crois pas que cette opinion puisse se soutenir. Le testicule est tout d'abord sans relation avec le canal qui conduira ses produits à l'extérieur : ce tube

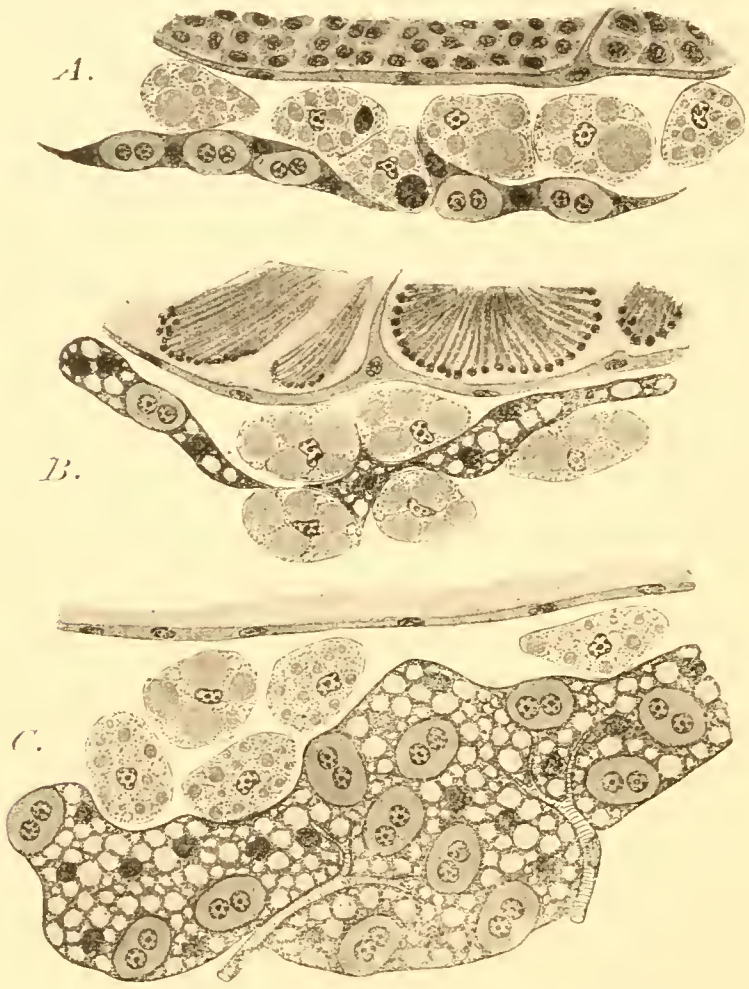

FIG. CLX. Trois étapes du développement du tissu adipeux péritesticulaire. *A*, 12 jours ; *B*, 15 jours ; *C*, 17 jours. × 480.

épithélial pousse d'arrière en avant, depuis les histoblastes hypodermiques des organes copulateurs, et vient secondairement se relier au testicule. Il me paraît que c'est en même temps que de jeunes cellules d'aspect embryonnaire sont entraînées jusqu'au testicule, et forment autour de lui, s'insinuant entre les sphères de granules, une nappe enveloppante dont l'évolution est exactement conforme au type décrit précédemment.

La figure CLX en représente trois étapes : différenciation précoce des œnocytes, prolifération et dépôt de graisse dans le syncytium adipeux ; pendant ce temps les sphères de granules, qui sont en grande majorité intercalées entre la surface testiculaire et la nappe adipeuse, digèrent leurs inclusions, mais sans jamais se transformer en tissu nouveau.

Au moment de l'éclosion imaginale l'abdomen contient ainsi, étroitement intriqués l'un avec l'autre le nouveau tissu imaginal, déjà chargé de graisse (fig. 94 et 103), et le reste du tissu larvaire, cellules éparses dont nous connaissons déjà le mode de disparition définitive.

Chez l'imago éclose depuis quelque temps le tissu adipeux imaginal est seul à persister. Je l'ai représenté par exemple (fig. 104), tel qu'il apparaît, appauvri en réserves, chez une imago ayant hiverné, qui recommence à voler au premier printemps. Chez une imago qui va pondre et est arrivée sans doute au terme de sa vie (fig. 106) il est encore plus dépouillé ; toute la graisse a disparu ; et l'aspect du syncytium revenu sur lui-même rappellerait un peu un stade précoce du développement, précédant l'apparition de la graisse, si l'aspect grenu du protoplasme ne marquait la vieillesse des cellules.

Développement du tissu imaginal dans le thorax et dans la tête.

Après la description qui précède, je pourrai être assez bref sur ce qui se passe dans les régions antérieures du corps. Le processus est exactement le même, l'origine identique. Sous l'hypoderme se trouvent dans les stades jeunes de petites cellules d'aspect mésenchymateux, qui se groupent en traînées et prolifèrent, puis se chargent de graisse (fig. 68 et CLXI). Comme dans l'abdomen, ces nappes imaginales se moulent sur les divers éléments voisins, les cellules grasses larvaires, les sphères de granules ; là aussi il y a contact intime, intrication même assez complexe, jamais transformation. Souvent les sphères de granu-

les se fusionnent en cellules géantes (fig. 63 et 92) ; et, toutes leurs inclusions étant digérées, elles prennent des aspects syncytiaux et ne contiennent plus que des gouttelettes grasses. Mais l'aspect est bien différent entre leur cytoplasme rosé, à mailles fines, et le cytoplasme chromatique des jeunes cellules adipeuses, largement creusé par les logettes de gouttes volumineuses (fig. 91 et 105). Ici encore aucune confusion n'est possible.

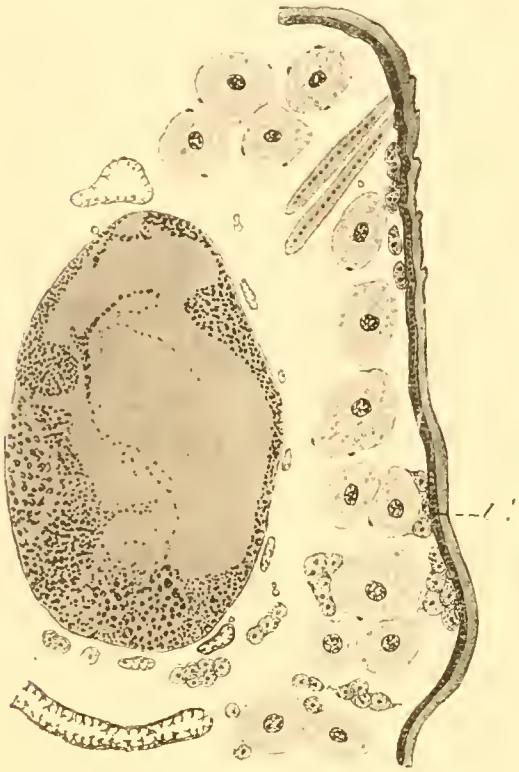

Fig. CLXI. Région inféro-postérieure de la tête ; *i*, tissu adipeux imaginal ; les follicules leucocytaires se forment autour des cellules larvaires. 18 jours. × 88.

La différence essentielle qui distingue le tissu adipeux imaginal de la tête et du thorax, c'est l'absence totale des œnocytes ; il est exclusivement composé par des syncytiums adipeux, souvent adhérant étroitement à l'hypoderme. Et je trouve en ce fait une corroboration nouvelle des aspects concluants de mes préparations. Si le tissu adipeux imaginal n'était pas autre chose qu'une transformation dernière des sphères de granules, comment s'expliquerait-on que cette catégorie unique d'éléments migrateurs, dispersés en quelque sorte au hasard, puisse fournir dans l'abdomen deux espèces de cellules, et une seule espèce dans la tête et dans le thorax. Rien n'est plus aisé à comprendre dans l'interprétation tout opposée, dont je crois avoir établi l'exactitude. Le corps adipeux imaginal a ses initiales propres, comme tous les autres tissus de l'Insecte parfait ; et ces initiales sont, à très peu près, d'avance à leur place. Dans la tête et dans le thorax, elles sont toutes d'une seule et

même catégorie, cellules adipeuses proprement dites, et toutes également se chargent de graisse. Dans l'abdomen au contraire deux catégories foncièrement distinctes, appartenant peut-être à deux feuillets embryonnaires différents, se dissimulent sous un même aspect initial de mésenchyme indifférencié ; mais dès que l'histogénèse commence, leur personnalité se dévoile ; et à côté des cellules grasses proprement dites on voit s'expliciter la présence de ces cellules énigmatiques qui sont toujours exclusivement spéciales à l'abdomen des Insectes, les œnocytes de Wielowiejski.

En résumé, le tissu adipeux imaginal est une formation nouvelle, qui a son individualité propre. Son évolution se fait en contact intime avec les sphères de granules, en train d'achever la digestion de leurs inclusions diverses. Ces sphères de granules se chargent bien de fines gouttelettes grasses ; elles se fusionnent bien parfois en cellules géantes, en plasmodes ; mais ce n'est là, si l'on peut dire, qu'une réserve adipeuse bien éphémère, qui dégénère et disparaît, sans jamais donner lieu à la constitution d'un véritable tissu. Elles ne deviennent pas plus du tissu adipeux imaginal que n'en deviennent ces autres sphères de granules que nous avons vu aller digérer leurs inclusions à l'intérieur d'un muscle, dans l'épaisseur de l'hypoderme, dans la membrane des ailes, ou que nous pourrions trouver dans les gaines ovigères, dans les papilles rectales, etc. Il y a simplement juxtaposition topographique de deux processus, physiologiquement connexes, mais morphologiquement indépendants : d'une part différenciation de cellules qui ont d'avance leur caractère personnel d'éléments constitutifs de tissus, et d'autre part disparition définitive de débris larvaires, englobés par des phagocytes, cellules essentiellement mobiles, incapables de se différencier en éléments nobles des tissus, qui peuvent peut-être émigrer encore mais qui sans doute, le plus souvent, dégénèrent sur place après avoir terminé leur rôle de digestion.

CONCLUSIONS GÉNÉRALES

Je me suis attaché, dans ces recherches à élucider pour les principaux organes, à l'exclusion du système nerveux et du cœur, le processus des transformations nymphales ; à revoir et à compléter les résultats des mémoires fondamentaux de Kowalevsky et de Van Rees, à les justifier des critiques adressées par Berlese aux doctrines phagocytaires, et à discuter ses interprétations opposées.

En ce qui concerne le **tube digestif**, mes résultats actuels confirment, en tout ce qu'elles ont d'essentiel, les conclusions que j'avais formulées à l'occasion des Fourmis. Les phénomènes se ramènent aux lois générales de la rénovation épithéliale et plus particulièrement de la mue : les cellules de remplacement sont épithéliales, sœurs des cellules exuviées ; il n'y a aucune intervention d'éléments étrangers, splanchnocytes migrateurs ou cellules de trachées. En particulier, la rénovation de l'intestin moyen peut s'interpréter comme la superposition de deux mues simultanées, suivies d'une différenciation spéciale, qui conduit à la constitution de l'organe imaginal nouveau. Pour les intestins antérieur et postérieur, il y a également substitution de cellules imaginales aux cellules larvaires ; mais cette substitution, au lieu d'être simultanée, est lentement progressive. Les points originels de rénovation étant respectivement restreints à deux anneaux imaginaux, leur prolifération donne naissance à un ajutage antérieur qui s'allonge vers l'avant, à un ajutage postérieur qui s'allonge vers l'arrière ; et, au fur et à mesure, les cellules larvaires refoulées dégénèrent ; et, au lieu d'être exuviées dans la lumière intestinale, elles sont éliminées vers la cavité générale et y deviennent la proie des phagocytes. En outre, aux deux extrémités du tube digestif (trompe et ampoule rectale) la rénovation se fait, en direction centripète, à partir des histoblastes hypodermiques. Enfin, dans ces deux tronçons, stomodœum et proctodœum, la réno-

vation n'est pas absolue, et laisse au contraire persister un certain nombre de cellules larvaires.

Parmi les **muscles** somatiques, un certain nombre disparaissent entièrement ; c'est l'exemple classique de phagocytose décrit par Kowalevsky et par Van Rees. J'ai repris l'étude de ce processus et en ai précisé les détails. Je pense avoir nettement établi, contrairement aux affirmations de Berlese, qu'il s'agit bien d'une phagocytose leucocytaire, dans la pleine acception de ce terme, se présentant avec toutes ses étapes caractéristiques : afflux chimiotactique des leucocytes, infiltration de ces éléments amœboïdes dans le muscle encore intact, dislocation de la substance contractile en sarcolytes, englobement de ces sarcolytes, enfin digestion intracellulaire des inclusions dans les phagocytes. Il n'y a jamais dislocation spontanée du muscle ; il n'y a pas de sarcolytes librement disséminés dans le sang. Seuls les phagocytes, se dispersant une fois l'englobement terminé, charrient dans la cavité générale les débris sarcolytiques en voie de digestion, et les anciens noyaux musculaires dégénérés en boules de pycnose.

Ces phagocytes repus constituent les **sphères de granules,** (*Körnchenkugeln* des auteurs allemands). Leur dispersion dans la cavité générale n'est point l'effet passif d'une translation par un courant sanguin extrêmement ralenti. Elle est, au contraire, la marque d'une activité amœboïde propre, que l'englobement de volumineuses inclusions a peut-être alourdie, mais n'a pas complètement supprimée. La preuve manifeste de cet **amœboïsme** apparaît dans l'infiltration des sphères de granules au sein des organes les plus variés. Lorsque cette pénétration a lieu dans des organes imaginaux (hypoderme en particulier, muscles, papilles rectales, gaines ovigères, replis du jabot ou de l'intestin postérieur, etc.), elle n'a pas d'autre signification physiologique que celle d'un apport de substances nutritives aux tissus en prolifération. Au contraire, lorsque l'infiltration a lieu dans les organes larvaires (glandes salivaires, hypoderme,

trachées, etc.), elle en provoque ou en accélère la dislocation ; et elle est suivie d'une **activité phagocytaire** nouvelle. Malgré le nombre et le volume des débris musculaires qui les gorgent, la voracité de ces phagoyctes n'est pas satisfaite, et on les voit se distendre encore en englobant de nouvelles inclusions, qui tranchent par leur couleur sur les sarcolytes en digestion, et sont bien reconnaissables pour des boules de dégénérescence empruntées à l'épithélium ambiant.

Il résulte de ces processus une **variété d'aspects des sphères de granules,** un polymorphisme chromatique extrême et souvent déconcertant. De plus, en raison de leur taille démesurément accrue, les sphères de granules ne se trouvent point comprises entièrement dans l'épaisseur d'une coupe, mais au contraire distribuées en tranches dans plusieurs coupes successives. C'est à ces deux ensembles de circonstances, sans compter les déchirures artificielles, qu'il faut attribuer les interprétations erronées des auteurs qui ont cru trouver dans leurs préparations des amas de débris non englobés, et ont cru pouvoir conclure à une dislocation spontanée des organes, à une histolyse sans phagocytose. Le procédé des frottis établit d'une manière concluante qu'il n'y a d'autres amas de débris que les sphères de granules, contenant **toujours un noyau leucocytaire**. Si l'on n'y fait pas attention, ce noyau faiblement chromatique peut être occulté par une boule volumineuse opaque provenant d'un noyau larvaire englobé ; il peut être irrégulièrement laminé entre des inclusions plus résistantes ; mais il est toujours présent. Dans des coupes bien faites, toutes les fois qu'un repérage certain est possible, on le retrouve à coup sûr dans l'une des tranches successives de chaque sphère de granules. Toujours reconnaissable, il est l'élément constant qui marque la personnalité morphologique des sphères de granules, déguisements divers, si l'on peut dire, de phagocytes leucocytaires identiques.

Un point particulièrement sujet à discussions est l'**état**

physiologique des cellules phagocytées : sont-elles attaquées par les phagocytes en pleine intégrité, ou présentent-elles au contraire, avant l'arrivée des phagocytes, des signes visibles de dégénérescence ; y a-t-il une débilitation intrinsèque préalable, où l'on puisse trouver la raison même de leur destruction phagocytaire ? J'ai déjà examiné longuement cette question dans mon mémoire sur les Fourmis, et MERCIER en a plus récemment repris la discussion. Mes recherches actuelles apportent sur ce point quelques faits nouveaux ; et je dois dire tout de suite que la réponse à la question posée n'est pas univoque.

Ainsi, pour les muscles somatiques, l'arrivée des phagocytes est extrêmement précoce, dans un muscle qui est encore histologiquement tout à fait normal ; les modifications manifestes sont postérieures à l'immigration des phagocytes, et l'on peut les considérer comme résultant de la dislocation mécanique, puis de la digestion intracellulaire. Mes conclusions sur ce point, annoncées depuis **1904**, ont été entre temps confirmées par MERCIER. Les faits sont analogues, en ce qui concerne la destruction de l'hypoderme abdominal larvaire par les sphères de granules déjà chargées de sarcolytes.

Par contre, dans l'épithélium de l'intestin antérieur et de l'intestin postérieur, dans la matrice des trachées postérieures, on constate une dégénérescence indiscutable des cellules, et les phagocytes n'interviennent qu'en seconde instance, venant englober des boules cytoplasmiques ou nucléaires déjà constituées sans leur intervention.

Il peut même y avoir à cet égard des différences entre les diverses cellules d'un même tissu. Ainsi pour les cellules grasses phagocytées d'une manière précoce, je trouve, contrairement aux observations de MERCIER une pénétration des phagocytes préalable à la dégénérescence visible du noyau. Pour les cellules grasses qui disparaissent à la fin de la nymphose ou même après l'éclosion, l'afflux des phagocytes et leur accolement à la surface de la cellule précède de longtemps la mort de cette dernière. Déjà encerclée dans un follicule de phagocytes, la cel-

lule continue son fonctionnement normal ; et c'est seulement après qu'elle a terminé la résorption de ses inclusions, qu'elle présente des signes de décrépitude et que la phagocytose s'accomplit.

D'une manière analogue, nous avons vu quelques cellules dégénérer spontanément en boules, à l'extrémité d'une glande salivaire, tandis que normalement la dislocation est postérieure à l'infiltration des sphères de granules.

Il y a lieu d'ailleurs de remarquer que les éléments larvaires sont parfois soumis à des modifications mécaniques comparables à de véritables traumatismes, et c'est surtout dans ces circonstances que l'on observe des dégénérescences spontanées. Tel est le cas de l'hypoderme thoracique, brusquement recouvert par une nappe imaginale, et ainsi rejeté en bloc vers la cavité du corps, tandis que dans l'abdomen la substitution se fait lentement et sans à-coups. Tel est encore le cas des cellules grasses, laminées entre les muscles et éclatant sous leur pression. Et l'on peut en quelque mesure rappeler encore ici le chevauchement des cellules épithéliales résultant de la contraction rapide du jabot larvaire, ou du raccourcissement considérable de l'intestin postérieur. Dans toutes ces circonstances on peut attribuer aux causes mécaniques une part plus ou moins prépondérante dans les aspects de dégénérescence constatés.

Au reste on ne doit pas perdre de vue que la question est de physiologie cellulaire, bien plus que de cytologie. Assurément l'état fonctionnel a sa répercussion sur la structure ; mais répercussion souvent assez lointaine ; les lois de correspondance nous en échappent ; et les moyens actuels de l'histologie sont assez grossiers, pour nous en donner le secret. Il est bien certain qu'une modification subtile peut suffire à déterminer l'appel chimiotactique des phagocytes, alors qu'elle ne se traduit encore par aucune altération perceptible ; surtout s'il s'agit d'un édifice protoplasmique assez stable, comme celui de la substance musculaire striée, ou mieux encore d'inclusions de réserves,

comme celles du corps adipeux, produits d'élaboration du protoplasme, et qui ne font plus partie intégrante de lui-même.

D'un autre côté, des modifications structurales très manifestes ne méritent pas nécessairement le nom d'altérations pathologiques, ne sont pas indubitablement la marque d'une débilitation de la cellule. Ainsi nous avons vu des globules de graisse apparaître dans les cellules des glandes salivaires qui vont être phagocytées ; mais de pareils globules apparaissent dans le bourgeon de l'aile en train de proliférer ; et un peu plus tard ces mêmes cellules larvaires présentent dans leur aspect des modifications que l'on peut interpréter comme la fin d'une activité sécrétoire, tout aussi bien que comme le début d'une dégénérescence. Un meilleur exemple peut-être est fourni par les tubes de Malpighi, qui perdent en grande partie leur différenciation histologique ; on pourrait croire qu'ils vont disparaître ; et s'il en arrivait réellement ainsi, on n'hésiterait pas sans doute à voir dans la disparition de leur bordure en brosse, dans l'évanouissement de leur lumière, etc., autant de signes irrécusables d'une dégénérescence spontanée. Et, tout au contraire, ce n'est là qu'un stade nymphal transitoire, à partir duquel les cellules récupèrent ensuite leur structure différenciée, quand reprend chez l'imago leur activité fonctionnelle. Le cas des muscles est encore plus frappant, par le contraste qu'il fournit entre des éléments identiques dont les uns persistent tandis que les autres disparaissent. Ce sont les muscles phagocytés qui conservent leur structure, la striation de la matière contractile ne s'oblitérant qu'au cours de la digestion dans les phagocytes. D'autres au contraire perdent d'une manière précoce leur constitution fibrillaire, leur striation, et se transforment en masses protoplasmiques homogènes. Voilà bien semble-t-il une dégénérescence ; or, en fait, ce sont ces masses homogènes qui, plus ou moins remaniées par addition de myoblastes imaginaux redonneront les muscles striés de l'Insecte parfait. L'état homogène, indifférencié, n'est pas un stade

pathologique, mais une étape normale de transformation entre deux différenciations distinctes.

Nous arrivons ainsi à cette notion que, dans les phénomènes de métamorphose, **la perte par une cellule de sa différenciation histologique n'est pas nécessairement l'indice d'une altération pathologique.** Nous sommes habitués, dans les épigénèses normales, à voir une cellule partir d'un état embryonnaire indifférencié, puis se spécialiser peu à peu vers une forme histologique définitive ; si cette différenciation apparaît comme irréversible, n'est-ce pas peut-être parce que la cellule prend place d'une manière irrévocable dans la coordination physiologique de l'organisme ? Dans la métamorphose, la forme histologique nous apparaît plutôt comme l'empreinte actuelle de la fonction particulière ; et lorsque, dans le bouleversement général de l'organisme, la cellule perd momentanément sa fonction spéciale, et passe à l'état de vie ralentie, ou vit en quelque sorte d'une vie banale, pour son compte personnel, indépendamment de ses voisines, elle perd en même temps sa structure différenciée ; mais elle reste susceptible de réacquérir dans l'organisme définitif une différenciation analogue, en même temps qu'elle reprend sa place particulière dans la coordination rétablie.

On voit combien la question est complexe. En tout cas, ce que l'on peut affirmer, c'est qu'il n'y a pas une condition générale, simultanément réalisée pour toutes les cellules de même espèce ; mais au contraire quelque chose de personnel à chaque cellule, qui à un moment donné détermine sa destruction phagocytaire, alors que les cellules voisines, tout analogues sont conservées. Et, d'une manière générale, les phénomènes progressent d'avant en arrière, ce qui est d'ailleurs une loi constante du développement des animaux segmentés.

Je tiens à revenir aussi sur un point que j'ai déjà signalé à propos des Fourmis : comment se présentent dans le temps les deux catégories principales de phénomènes qui constituent la

métamorphose : histolyse des organes larvaires, histogénèse des organes imaginaux. L'organisme définitif se substitue à l'organisme larvaire, et le processus assez lent de sa différenciation histologique ne s'achève qu'au moment de l'éclosion imaginale ; au contraire les destructions histolytiques sont généralement assez rapides, et se placent pendant les premiers jours de la nymphose. Il serait cependant tout à fait inexact de vouloir subdiviser la période nymphale en deux phases, la première d'histolyse, la seconde d'histogénèse ; car on peut dire, d'une manière générale que **le début de l'histogénèse précède celui de l'histolyse.** Ainsi, pour le tube digestif, l'hypoderme, les trachées, les cellules imaginales prolifèrent d'abord, et c'est devant leur progression que les cellules larvaires dégénèrent et disparaissent ; les tout premiers phénomènes de la nymphose sont la prolifération rapide des histoblastes épars dans le corps, et particulièrement des bourgeons de la tête et des appendices ; en second lieu seulement se déclanche l'histolyse ; et le tissu adipeux nous fournit même cet exemple intéressant d'un organe imaginal qui atteint dès l'éclosion son état parfait, alors que l'organe larvaire qu'il remplace est encore loin de sa résorption définitive. Il n'y a donc point démolition puis reconstruction, mais substitution progressive ; et les tissus en destruction persistent comme des échafaudages directeurs jusqu'à ce que les histoblastes disjoints aient pris contact dans une coordination définitive. Je suis persuadé que cette remarque s'applique à tous les cas de métamorphose ; elle montre combien on aurait tort d'homologuer ces processus à ceux d'une cicatrisation ou d'une régénération, et d'assimiler la métamorphose à une maladie dont l'organisme guérit.

Si l'on examine d'un coup d'œil d'ensemble ce qui persiste et ce qui disparaît, on retrouve une règle générale que j'ai déjà formulée à l'occasion des Fourmis, et que je crois aussi valable, en dehors des Insectes, dans tous les cas de métamorphose. **Ce qui disparaît totalement, ce sont les parties les plus strictement spé-**

cialisées de la larve ; elles sont simplement rejetées à l'extérieur, comme la chitine du squelette, ou leur substance n'est utilisée par l'organisme imaginal qu'à l'état d'aliments dissous par une digestion préalable. Ce qui s'édifie totalement à nouveau, ce sont les parties les plus spécialisées de l'imago ; et elles apparaissent comme ne pouvant avoir d'autre origine que des histoblastes embryonnaires, restés indifférenciés jusqu'à la nymphose, et subissant à ce moment leur première et dernière différenciation. En outre un certain nombre de cellules ou d'organes persistent plus ou moins profondément remaniés, et sont ainsi communs à la larve et à l'imago. Ce sont les éléments les moins spécialisés, les moins indissolublement liés à une coordination déterminée. Ils doivent à cette indifférence adaptative la faculté de pouvoir prendre place dans deux systèmes différents de coordination physiologique. Ainsi pour le tube digestif, l'épithélium de l'intestin moyen est complètement rénové par des nids de cellules embryonnaires ; le jabot larvaire est totalement détruit, et un anneau imaginal reconstitue sur un plan tout différent un nouveau jabot et une nouvelle valvule ; toute la région buccale est également reconstituée ; et par contre, quelques cellules larvaires persistent sur le trajet moyen de l'œsophage, dans la simple communication tubulaire entre les organes spécialisés. L'intestin postérieur est le siège de phénomènes tout analogues.

Ainsi encore, dans le système trachéen, ce qui est le plus spécialisé, comme les gros stigmates postérieurs et les troncs principaux qui y aboutissent, est détruit par phagocytose : une foule de trachées nouvelles se développent au contraire à partir de bourgeons imaginaux ; et l'on voit d'autre part persister, avec un remaniement plus ou moins profond, tout ce qui, de l'arbre trachéen larvaire, peut être réemployé sur place dans la canalisation nouvelle de l'organisme définitif.

Les muscles fournissent peut être l'exemple le plus remarquable. Les plus spéciaux à l'Asticot disparaissent entièrement par phagocytose ; les plus spéciaux à la Mouche se forment

entièrement à nouveau, aux dépens du mésoderme des disques imaginaux. Et entre ces deux cas extrêmes s'intercale, pour les muscles persistants, toute une série de degrés, l'importance du rôle des myoblastes par rapport au muscle larvaire variant dans la mesure même où le muscle imaginal s'écarte par sa fonction du muscle larvaire dont il dérive : dans l'abdomen certains muscles sont à peine remaniés ; les muscles du vol, au contraire, le sont à tel point, que leur transformation équivaut presque à une construction nouvelle de toutes pièces. Il convient aussi de rappeler ici le cas si curieux des muscles intestinaux, dont le myoplasme seul est phagocyté, tandis que le sarcoplasme nucléé subsiste et se montre capable de régénérer plus tard une musculature nouvelle.

Parmi les phénomènes de persistance d'organes larvaires, un des plus singuliers est celui des tubes de Malpighi. On s'attendrait, semble-t-il, à une destruction des organes larvaires, et à un bourgeonnement d'organes imaginaux, comme cela a lieu chez d'autres Insectes, comme les Fourmis, où la métamorphose est cependant, dans son ensemble, bien moins intense que celle des Mouches. Or tout au contraire les tubes larvaires passent presque sans modification à l'imago, après avoir traversé un stade indifférencié, où leur fonction excrétrice est suspendue, suppléée qu'elle est pendant ce temps par l'accumulation des urates dans le corps gras.

Une autre antinomie est présentée précisément par ce corps gras ; étant donnée sa fonction d'organe de réserve, on pourrait le croire *a priori*, susceptible d'accomplir cette fonction aussi bien chez l'imago que chez la larve ; c'est au reste ce qui a lieu chez la plupart des Insectes, et même des Diptères. Les Diptères supérieurs paraissent être les seuls à posséder un corps gras spécial à l'imago. Et nous avons vu comment le corps gras larvaire, longuement persistant pendant la nymphose, donne cet exemple curieux d'un organe larvaire dont la disparition définitive ne s'achève que longtemps après l'éclosion de l'Insecte parfait.

Les organes de la larve et ceux de l'imago sont encore intéressants à comparer à un point de vue dont j'ai déjà signalé l'importance à propos des Fourmis, c'est la **taille relative des**

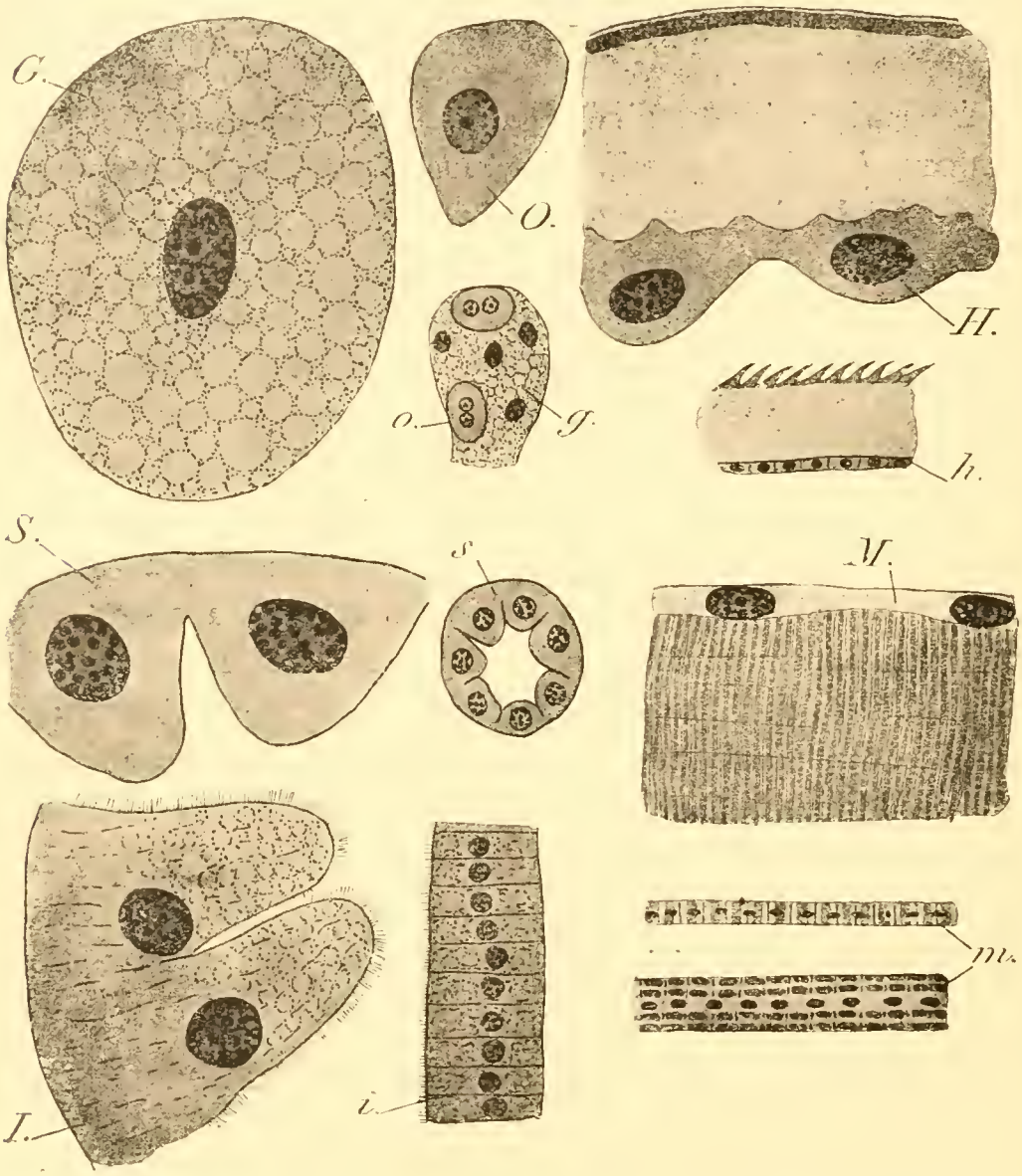

FIG. CLXII. Tableau comparatif des tailles de quelques cellules larvaires et imaginales ; les majuscules indiquent les cellules larvaires, les minuscules les cellules imaginales. *G*, *g*, cellules grasses ; *O*, *o*, œnoeytes ; *H*, *h*, hypoderme et cuticule ; *S*, *s*, glandes salivaires ; *I*, *i*, épithélium de l'intestin moyen ; *M*, *m*, muscles. (Demi-schématique) × 270.

cellules. Sœurs issues d'une même souche embryonnaire, elles évoluent en effet d'une manière toute différente. Pour les cellules larvaires la multiplication s'arrête avant la fin même de la période embryonnaire ; leur nombre est relativement réduit ;

et elles suffisent à la croissance de la larve sans jamais se diviser, mais en grandissant elles-mêmes jusqu'à atteindre des tailles considérables. Les cellules imaginales représentées au moment de l'éclosion larvaire par un nombre relativement faible d'initiales, et se multipliant peu pendant la vie larvaire, manifestent au contraire pendant la nymphose une extrême activité de prolifération caryocinétique. Leur nombre devient ainsi très considérable, et leur taille reste relativement très petite par rapport aux cellules larvaires des organes correspondants. La figure CLXII récapitule ces contrastes, et le tableau A les précise en donnant des dimensions numériques.

NATURE DES CELLULES	DIMENSIONS DES ÉLÉMENTS EN μ	
	LARVAIRES	IMAGINALES
Epithélium de l'intestin moyen...	100 — 150 × 50	20 — 40 × 10 — 12
Epithélium de l'intestin antérieur (noyaux).....	15 × 20	3 × 5
Epithélium de l'intestin postérieur.	50	10 (papilles exceptées)
Glandes salivaires.....	75	20
Hypoderme.....	75 — 100 × 40 — 30	10 — 5 (poils exceptés)
Cuticule	85	30 (très variable)
Trachées (noyaux en une même région remaniée).....	20	6 — 8
Tissu adipeux.....	200 — 250	20 (syncytial)
Œnocytes	60 — 70	15 × 20 (binucléés)
Muscles (diamètre des faisceaux).	100 — 150 (larges faisceaux)	10 — 20 (fibres isolées)
Noyaux musculaires.....	10 × 25 (superficiels)	3 — 5 (axiaux)

TABLEAU A

Dimensions moyennes comparées de quelques cellules.

Bien entendu il y a quelques exceptions. Certaines cellules imaginales sont de grande taille, par exemple certaines cellules ganglionnaires nerveuses, les cellules des papilles rectales, les cellules nourricières des grands poils tégumentaires, etc. Mais, pour ces cellules, la grande taille est un des caractères spéciaux de la différenciation histologique imaginale. Et ces quelques exceptions n'infirment pas l'importance de la remarque générale rappelée plus haut.

Chez les Insectes supérieurs, chaque catégorie histologique se

subdivise ainsi sous deux types, bien distincts par leur taille et souvent aussi par leur structure. Généralement il s'agit de cellules distinctes, larvaires ou imaginales, qui ont ainsi suivi une voie différente de différenciation. D'autres fois, au contraire, ce sont comme nous l'avons vu des cellules plus plastiques, qui passent de la larve à l'imago ; leur remaniement consiste précisément alors dans le passage du type larvaire au type imaginal. Les muscles en fournissent le meilleur exemple ; et le passage des gros aux petits noyaux se fait, non plus par caryocinèse comme la prolifération des myoblastes, mais par division directe, souvent multiple ; ce n'est donc point une multiplication véritable d'éléments, mais plutôt un morcellement, une distribution de la substance nucléaire dans les diverses régions du cytoplasme, comparable à celle qu'on observe souvent pour le macronucléus des Infusoires ciliés.

Il est assez difficile de se rendre compte des causes qui déterminent ces écarts de taille entre les cellules larvaires et les cellules imaginales. Le type imaginal, où, à taille égale, un organe est constitué par un bien plus grand nombre d'individualités cellulaires, permet peut-être un fonctionnement plus actif. Je croirai assez volontiers que c'est le type imaginal à taille réduite, qui est le type fondamental, le type originel ancestral chez les Insectes métaboles ; et que comme les formes extérieures des larves sont des adaptations cœnogétiques, de même la grande taille de leurs éléments histologiques serait un caractère secondairement acquis, et correspondant à ce fait qu'un nombre aussi restreint que possible des cellules embryonnaires s'adapte à la physiologie transitoire de la larve. Ces cellules sont en quelque sorte sacrifiées d'avance ; leur différenciation précoce arrête leur pouvoir de reproduction ; elles ne sont plus capables que de croissance individuelle. En même temps leur développement pour ainsi dire exagéré inhibe momentanément celui des autres cellules embryonnaires, qui conservent en elles l'empreinte héréditaire, et donneront le véritable Insecte quand réveillées de leur torpeur, elles pourront s'expliciter à leur tour.

L'organisme de l'Insecte parfait est ainsi constitué, dans ce qu'il a de plus caractéristique, par des cellules qui lui sont propres, essentiellement imaginales, prédéterminées, dès leur origine embryonnaire. Ce sont elles qui forment les histoblastes, disséminées en enclaves ou éparpillées entre les organes larvaires, et qui pendant la nymphose prolifèrent, se rejoignent et s'agencent en organes nouveaux. Une autre partie, la moins spécialisée, de l'organisme imaginal provient par un remaniement sur place de la partie, la moins spécialisée aussi, de l'organisme larvaire ; et dans ces parties, les éléments anatomiques se transforment plus ou moins, mais conservent pendant toute la nymphose leur caractère de cellules vivantes.

Je rappellerai ici le cas de ces cellules épithéliales de l'intestin postérieur, qui, tout en se rénovant par caryocinèses avant de constituer les papilles rectales, éliminent en même temps des boules de dégénérescence; et encore une fois celui des muscles de l'intestin. Le passage du type larvaire au type imaginal débute ici par une sorte d'autotomie cellulaire. Ce processus de **rajeunissement par épuration partielle** me paraît au plus haut point digne de retenir l'attention.

Épigénèse ou remaniement sur place, il n'y a pas autre chose dans l'histogénèse imaginale. Berlese a cru pouvoir admettre pour les cellules mésodermiques la possibilité d'une dislocation et d'une migration, s'intercalant pendant la nymphose entre deux états, larvaire et imaginal, où ces cellules sont au contraire agrégées en tissus. Cette notion n'est exacte que pour le corps gras. C'est en effet une règle qui paraît générale chez les Insectes métaboles, que les cellules adipeuses associées en nappes chez la larve, se libèrent de leurs adhérences mutuelles au début de la nymphose, et flottent librement dans le sang ; puis, avant l'éclosion imaginale elles reprennent une cohésion nouvelle, après un brassage qui les a plus ou moins déplacées. Ce fait est rendu possible par cette circonstance physiologique que les cellules grasses fonctionnent en quelque sorte cha-

cune pour leur compte et peuvent remplir tout leur rôle d'échanges avec le sang, d'accumulation ou de restitution de réserves, qu'elles soient ou non agglomérées en tissu avec leurs voisines. Mais, chez les Muscides, ce cas particulier même n'est pas réalisé, la désagrégation du tissu adipeux larvaire, qui se produit au début de la nymphose, est définitive, et les cellules restent isolées et flottantes jusqu'à leur destruction définitive, tandis que le nouveau tissu cohérent se forme à partir d'une autre origine.

En tout cas, ni pour les muscles, ni pour ce corps gras imaginal, je ne puis accepter l'opinion de Berlese, qui trouve leur origine dans la division des boules chromatiques provenant des noyaux musculaires larvaires. Une pareille évolution, consistant en une genèse de nouvelles cellules complètes à partir de substances exclusivement nucléaires, et débutant d'autre part à l'intérieur d'un phagocyte pour s'achever ensuite en liberté en dehors de lui, choquerait les notions que nous croyons les mieux établies sur les processus généraux de l'histologie. Mais nous n'en sommes pas réduits à cette critique *a priori*. Nous avons vu, en effet, que ces boules chromatiques opaques, englobées par les phagocytes, ne sont point ensuite rejetées en dehors d'eux ; d'autre part le petit noyau discret, le noyau leucocytaire, est le seul élément vivant, le seul véritable noyau de la sphère de granules ; toutes les autres boules chromatiques qu'elle peut contenir ne sont jamais que des formes de dégénérescence pycnotique de noyaux larvaires englobés. Le morcellement de ces boules, bien loin d'être comparable à une multiplication d'éléments vivants conduisant à une histogénèse imaginale, n'est au contraire qu'une dislocation d'éléments morts. D'ailleurs les aspects interprétés par Berlese comme des divisions, correspondent bien moins au morcellement chromatolytique d'un seul noyau, qu'à l'englobement simultané ou successif de plusieurs boules pycnotiques par une même sphère de granules. Et d'autre part il est assez facile de reconnaître, dans des histoblastes embryonnaires l'origine des myoblastes et du corps gras imaginal. Le rôle des sphères de granules est un simple rôle

de phagocytose ; elles achèvent de digérer leurs inclusions et disparaissent ; souvent infiltrées dans divers tissus en croissance, elles leur fournissent sans doute des aliments dissous, mais **jamais elles ne contribuent personnellement à l'édification des tissus.**

En résumé, je crois avoir justifié les interprétations phagocytaires des critiques ou des doutes que certains auteurs récents avaient formulés à leur sujet. Après les réserves que j'ai faites au début même de ce mémoire, je ne voudrais pas ici conclure du cas des Muscides à celui d'autres Insectes, et me laisser entraîner à des généralisations hasardées. On a vu cependant que certains de mes résultats actuels corroborent exactement ceux de mon étude antérieure sur les Fourmis ; je crois volontiers que pour ces formules communes l'extrapolation est permise et que, chez tous les Insectes métaboles, se présentent de même trois ensembles de processus histologiques : destruction totale des éléments larvaires les plus spécialisés ; construction entièrement nouvelle, à partir d'histoblastes restés embryonnaires, des organes les plus spécialisés de l'imago ; remaniement sur place des organes et des cellules les moins spécialisés et les plus plastiques, susceptibles par cette indifférence relative de prendre place successivement dans deux phases diverses de coordination physiologique. Ces trois processus se superposent et s'intriquent en proportions variées ; et la métamorphose est d'autant plus intense ou modérée que l'organisme larvaire est spécialisé d'une manière aberrante, ou bien au contraire qu'il a davantage gardé la constitution typique ancestrale, et peut être mieux utilisé dans l'édification nymphale de l'Insecte parfait.

INDEX BIBLIOGRAPHIQUE

1898. Anglas (J.). Sur l'histolyse et l'histogénèse du tube digestif des Hyménoptères pendant la métamorphose. (*C. R. Soc. de Biologie.* Déc. 1898).

1899. — Sur l'histolyse et l'histogénèse des muscles des Hyménoptères pendant la métamorphose. (*C. R. Soc. de Biol.* 25 nov. et 2 déc. 1899. — *Bulletin Soc. Entomologique de France* 1899).

1904 *a.* — Les tissus de remplacement. (*Revue générale des Sciences,* 15e année, nº 21, 22).

b. — Du rôle des trachées dans la métamorphose des Insectes. (*C. R. Soc. Biol.* T. LVI, p. 176).

c. — Rapports du développement de l'appareil trachéen et des métamorphoses. (*C. R. Acad. de Paris.* T. 138, p. 300).

1853 Aubert (H.). Ueber die eigenthümliche Structur der Thoraxmuskeln der Insecten. (*Zeit. f. w. Zool.* Bd. 4, p. 388).

1900 *a.* Berlese (Ant.). Intorno alle modificazioni di alcuni tessuti durante la ninfosi della *Calliphora erythrocephala.* (*Bull. Soc. Entomologica italiana.* Anno 32, p. 253).

b. — Considerazioni sulla fagocitosi negli Insetti metabolici. (*Zool. Anz.* XXIII, p. 441).

c. — La essenza della ninfosi. (*Monitore Zoologico Italiano.* Anno 11, Suppl. p. 31).

1899-1901. — Osservazioni su fenomeni che avvengono durante la ninfosi degli Insetti metabolici. (*Rivista Pat. Veget.* Anno 8, 9, 10).

1901. — Vorgänge, welche während d. Nymphosis d. metabolischen Insecten vorkommen. (*Zool. Anz.* XXIV, p. 515).

1902 — Sulle concrezioni cristalline contenute negli organi in dissoluzione e nelle sostanze albuminoidi in via di digestione nelle ninfe degli insetti metabolici. (*Anat. Anzeiger,* Bd. XXI, nº 2, p. 33).

1908. Bogdanow (E. A.). Ueber die Abhängigkeit des Wachstums der Fliegenlarven von Bakterien und Fermenten und über Variabilität und Vererbung bei den Fleischfliegen. (*Arch. f. Anat. u. Phys.* Phys. Abt. Suppl., p. 173. Pl. XII et XIII).

1903. Breed (Robert S.). The changes wich occur in the muscles of a Beetle, *Thymalus marginicollis* Chevr., during metamorphosis. (*Bulletin of the Museum of Comparative Zoölogy at Harward College.* vol XL, nº 7).

1907. Charrier (H.). Notes sur *Nephthys Hombergii* Aud. et Edw. (*Société Scient. d'Arcachon. Travaux des Laboratoires.* X).

1876 Chun (C.). Ueber den Bau, die Entwicklung und physiolog. Bedeutung der Rectaldrüsen bei den Insecten. (*Abhandl. Senckenberg. naturforsch. Ges.* Frankfurt a. M.).

1898 De Bruyne (C.). Recherches au sujet de l'intervention de la phagocytose dans le développement des Invertébrés (*Arch. de Biologie.* T. XV, p. 181).

1900 Deegener (P.). Entwicklung der Mundwerkzeuge und des Darmkanals von Hydrophilus. (*Zeit. f. w. Zool.* Bd. 68. p. 113).

1904 — Die Entwicklung des Darmcanals der Insecten während der Metamorphose. Teil I, *Cybister rœseli* Curtis. (*Zool. Jahrb.* Anat. Bd. 20, p. 657).

1908. — Die Entwicklung des Darmcanals der Insecten während der Metamorphose. Teil II. *Malacosoma castrensis* L. (*Zool. Jahrb.* Anat. Bd. 26, p. 45).

1909. — Die Metamorphose der Insekten. Berlin. Teubner.

1902 Dewitz (I.). Recherches expérimentales sur la métamorphose des Insectes. Sur l'action des enzymes (oxydases) dans la métamorphose des Insectes. (*C. R. Soc. Biologie*).

1908. Docters Van Leeuwen (W.). Beiträge zur Kenntniss der Metamorphosen. Die microscopische Anatomie des Darmkanals und dessen Drüsen von *Isosoma graminicola* Giraud. (*Tydschrift der Ned. Dierk. Vereen* 2e série XI).

1899. Duboscq (O.). Recherches sur les Chilopodes. (*Thèse Paris* et *Archives Zool. Expér. et Gén.* (3) vol. VI).

1846 Dufour (Léon). Etudes anatomiques et physiologiques sur une Mouche. (*Mém. prés. à l'Acad. des Sc. de Paris* T. 9, p. 545).

1901. Enriques (P.). Sulla ninfosi nelle mosche. Della separazione della sostanza anisotropa delle fibre musculari larvali et di un suo probabile derivato cristallizabile. (*Anat. Anz.* Bd. XX, p. 207).

1856 Fabre (J.-H.). Étude sur l'instinct et les métamorphoses des Sphégiens. (*Ann. Sc. Nat. Zool.* (4) vol. VI).

1863 — Étude sur le rôle du tissu adipeux dans la sécrétion urinaire chez les Insectes. (*Ann. Sc. Nat. Zool.* (4) vol. XIX).

1876 Ganin. Matériaux pour l'histoire du développement post embryonnaire des Insectes. (En russe). (*Travaux du* 5e *congrès de la Société des Naturalistes et médecins russes*). Varsovie.
Résumé par Hoyer. (*Jahresbericht der Anat. u. Physiol.* et *Zeitschr. f. w. Zool.* Bd. 28, 1877). Citations dans Viallanes (1882).

1907. Guyénot (E.). L'appareil digestif et la digestion de quelques larves de Mouches. (*Bull. Scient. France et Belgique* XLI).

1900 Henneguy (F.). Le corps adipeux des Muscides pendant la métamorphose. (*C. R. Acad. Sc. Paris* T. CXXXI, p. 908).

1904 — Les Insectes. Paris.

1906. — Les modes d'insertion des muscles sur la cuticule chez les Arthropodes. (*C. R. Association des Anatomistes.* VIII, Bordeaux. p. 133).

1907-1908. Hewitt (C. Gordon). The Structure, Developpement and Bionomics of the House-fly, *Musca domestica* L. Part I. The anatomy of the Fly. (*Quart. Journal of. micr. Science*, vol. 51, 3, p. 395).

Part II. The Breedings Habits, Developpement, and the Anatomy of the Larva. (Ibid. vol. 52, 4, p. 495).

1898-1907. Janet (Ch.). Etudes sur les Fourmis.

1907. — Sur l'origine du tissu adipeux imaginal, pendant la nymphose chez les Muscides. (*Bull. Soc. Entomologique de France*, 1907, nº 20).

1898. Karawaiew (W.). Die nachembryonale Entwicklung von *Lasius flavus*. (*Zeit. f. w. Zool.* Bd. LXIV, p. 385).

1885. Kowalevsky (Alex.). Beiträge zur nachembryonalen Entwicklung der Musciden. (*Zool. Anzeiger*, Bd. VIII).

1887. — Beiträge zur Kenntniss der nachembryonalen Entwicklung der Musciden. (*Zeit. f. w. Zool.* Bd. 45, p. 542).

1875-.1878 Künckel d'Herculais (J.). Recherches sur l'organisation et le développement des Volucelles. Paris.

1906. Lécaillon (A.). Sur la structure de la couche chitineuse tégumentaire et sur les insertions musculaires de la larve de *Tabanus quatuornotalus* Meigen. (*C. R. Association des Anatomistes.* VIII. Bordeaux, p. 68).

1885. Leydig (Fr.). Zelle und Gewebe. Bonn.

1890-1895. Lowne (B. Thompson). The Anatomy, Physiology, Morphology, and Development of the Blow-fly. (*Calliphora erythrocephala*). 2 vol. London.

1907. Lübben (H.). Ueber die innere Metamorphose der Trichopteren. (*Zool. Jahrb.* Anat. Bd. 24, 1, p. 71).

1889. Marchal (P.). Contribution à l'étude de la désassimilation de l'azote. L'acide urique et la fonction rénale chez les Invertébrés. (*Mém. Soc. Zool. France*).

1886. Mayer (S.). Die sogenannten Sarkoplasten (*Anat. Anz.* Bd. 1, p. 231).

1887. — Einige Bemerkungen zur Lehre von der Rückbildung quergestreift. Muskelfasern. (*Zeitschr. f. Heilkunde* Bd. VIII, p. 177).

1906 Mercier (M.-L.). Les processus phagocytaires pendant la métamorphose des Batraciens Anoures et des Insectes. (*Thèse de Nancy* et *Arch. Zool. Expér. et Gén.* (4) T. V. p. 1).

1883 Metchnikoff. Untersuchungen über die intracelluläre Verdauung bei wirbellosen Thieren. (*Arb. Zool. Inst. Wien.* Bd. V).

1892. — Atrophie des muscles pendant la transformation des Batraciens. (*Ann. Inst. Pasteur* T. VI, p. 1).

1901. — L'immunité dans les maladies infectieuses. Paris. Masson.

1897. Nötzel. Zur Kenntniss der Histolyse. (*Arch. f. path. Anat.* Bd. CLI).

1902. Pérez (Ch.). Contribution à l'étude des métamorphoses. (*Thèse de Paris* et *Bull. Scient. de la France et de la Belgique* t. XXXVII, p. 195).

1903. — Sur le tissu adipeux imaginal des Muscides. (*Procès-verbaux Soc. Sc. Phys. et Nat. Bordeaux*, 23 juin 1903, p. 110).

1904 *a*. — Sur les sphères de granules dans la métamorphose des Muscides. (*C. R. Soc. Biologie*, T. LVI, p. 781).

b. — Digestion intracellulaire des sarcolytes dans l'histolyse nymphale des Muscides. (*C. R. Soc. Biologie*, T. LVI, p. 992).

c. — Métamorphose des muscles abdominaux chez les Muscides. (*Pr. V. Soc. Sc. Phys. et Nat. de Bordeaux*).

1906 — Notes histologiques sur le Branchellion de la Torpille. (*Société Scient. d'Arcachon. Travaux des laboratoires* IX).

1907 *a*. — Le corps gras des Muscides pendant la métamorphose. Histolyse phagocytaire des cellules grasses à la fin de la nymphose. (*C. R. Soc. Biologie*, T. LXII, p. 909).

b. — Amœboisme et pouvoir phagocytaire des sphères de granules chez les Muscides. (*C. R. Soc. de Biologie*, T. LXII, p. 1075).

c. — Origine du tissu adipeux imaginal chez les Muscides. (*C. R. Soc. Biologie*. T. LXIII, p. 137).

d. — Histogénèse des muscles alaires chez les Muscides. (*C. R. Soc. Biologie*, T. LXIII, p. 706).

1908 *a*. — Sphères de granules et tissus imaginaux chez les Muscides. (*Bulletin Soc. Entomol. de France*, 1908, n° 3, p. 43).

b. — Réseau de soutien du cœur chez les Muscides. (*C. R. Soc. Biologie*, T. LXIV, p. 477).

c. — Rénovation épithéliale de l'intestin moyen chez les Muscides. (*C. R. Soc. Biologie* T. LXIV, p. 694).

d. — Métamorphose de l'intestin antérieur chez les Muscides. (*C. R. Soc. Biolog.* T. LXIV, p. 835).

e. — Notice sur les travaux scientifiques.

1909. — Musculature de l'intestin moyen des Muscides pendant la métamorphose. (*C. R. Soc. Biologie*, T. LXVI, p. 436).

1904 Prenant (A.). P. Bouin et L. Maillard. Traité d'histologie, I. Paris, Schleicher.

1884. Rees (J. van). Over intra-cellulaire spijsvertering en over de beteekenis der vitte blœdlichaampjes. (*Maanblad voor Natuurwetenschappen* XI).

1885 — Over de postembryonale ontwikkeling van *Musca vomitoria* (*Ibid.* XII).

1888. — Beiträge zur Kenntniss der inneren Metamorphose von *Musca vomitoria*. (*Zool. Jahrb.* Anat. Bd. 3, p. 1).

1908 Riley (W.-A.). Muscle attachment in Insects. (*Ann. of the Entomol. Soc. of. America.* T. I. n° 4).

1908. Russ (E.-A.-L.). Die postembryonale Entwicklung des Darmkanals bei den Trichopteren. (*Anabolia lævis* Zett.) (*Zool. Jahrb.* Anat. Bd. 25. p. 676).

1908 Samson (Kath.). Ueber das Verhalten der Vasa Malpighii und die excretorische Funktion der Fettzellen während der Metamorphose von *Heterogenea limacodes* Hufn. (*Zool. Jahrb.* Anat. Bd. 26, p. 403).

1900. Supino (Fel.). Osservazioni sopra fenomeni che avvengono durante lo sviluppo postembrionale della *Calliphora erythrocephala*. (*Bol. Soc. Entom, ital.* Anno 32, p. 192. *Atti della R. Acad. dei Lincei* (5). T. IX).

1901. Wahl (B.). Ueber die Entwicklung der hypodermalen Imaginalscheiben in Thorax und Abdomen der Larve von *Eristalis*. (*Zeit. f. w. Zool.* Bd. 70).

1902. Vaney (C.). Contribution à l'étude des larves et des métamorphoses des Diptères. (*Ann. Université de Lyon* (2). I. Sc. fasc. 9).

1864. Weismann (A.). Die nachembryonale Entwicklung der Musciden. (*Zeit. f. w. Zool.* Bd. 14).

1882. Viallanes (H.). Recherches sur l'histologie des Insectes et sur les phénomènes histologiques qui accompagnent le développement post-embryonnaire de ces animaux (*Ann. Sc. Nat.* Zool. (6). T. XIV. p. 1).

1886. Wielowiejski (H.-R. v.). Ueber das Blutgewebe der Insecten. (*Zeit. f. w. Zool.* Bd. 43).

EXPLICATION DES PLANCHES

PLANCHE I

Tableau de concordance chronologique des principaux faits de la nymphose chez Calliphora erythrocephala Mg.

PLANCHE II

Histolyse musculaire (Hématoxyline ferrique)

Fig. 1. Coupe transversale d'un muscle, montrant l'infiltration des leucocytes *l*, qui cheminent en suivant les nappes de sarcoplasme, interposées entre les colonnes contractiles. Les inclusions bleutées, qui remplissent le protoplasme des leucocytes, jalonnent

avec netteté leurs pseudopodes. *N*, noyau musculaire en voie de dégénérescence pycnotique ; *s*, sarcolemme se continuant en *t* avec le tendon d'insertion ; *tr*, trachéoles intra-musculaires. 7 heures. × 600.

FIG. 2. Coupe longitudinale de deux muscles, au voisinage de leur insertion sur un tendon commun *t* ; des leucocytes commencent à pénétrer au niveau du tendon, et de là s'insinuent en se laminant entre les colonnes contractiles. 7 heures. × 600.

FIG. 3. Stade un peu plus avancé ; le sarcolemme a disparu ; les colonnes contractiles, détachées de leurs insertions tendineuses, prennent une allure sinueuse, et leur décollement facilite l'immigration plus intense des leucocytes. Les noyaux *N* sont en complète pycnose. 7 heures. × 600.

FIG. 4. Les leucocytes commencent à insinuer des pseudopodes aigus dans l'épaisseur même des colonnes contractiles, particulièrement au niveau des disques minces, limites des compartiments musculaires. *sp*, sarcoplasme diffluent. 7 heures. × 600.

FIG. 5. Leucocytes à jeûn, d'une toute jeune pupe, montrant leurs granules caractéristiques. × 880.

FIG. 6. Leucocyte au début de l'immigration dans un muscle, contenant, outre les granules préexistants, deux inclusions rosées, qui représentent sans doute du sarcoplasme récemment englobé. × 880.

FIG. 7. Leucocyte à cheval sur le trajet d'un sarcolemme disloqué, *s*, et contenant deux inclusions rosées qui représentent sans doute des portions phagocytées de ce sarcolemme. × 880.

FIG. 8. Coupe frontale, perpendiculaire à la direction des muscles dilatateurs du pharynx. Les plus antérieurs *Md*, de ces muscles, où la striation et les champs de Cohnheim persistent, sont envahis par les leucocytes et disparaissent phagocytés. Les plus postérieurs, *Mp*, beaucoup moins éosinophiles, persistent au contraire ; ils perdront plus tard leur striation, et se transformeront en plages syncytiales homogènes. 7 heures. × 400.

FIG. 9. Un phagocyte leucocytaire ayant englobé quelques fragments de ces muscles. × 880.

PLANCHE III

Histolyse musculaire (*suite*) (Hématoxyline ferrique)

FIG. 10. Dislocation assez avancée d'un muscle de la région antérieure. Persistance de la striation transversale (disques *z*) et de la structure fibrillaire. Début de l'englobement des premiers sarcolytes *st* arrachés aux colonnes contractiles, et des noyaux larvaires *N* en dégénérescence pycnotique. 10 heures. × 600.

FIG. 11. Détail plus grossi, montrant le mode de formation et d'englobement des sarcolytes, grâce aux pseudopodes des leucocytes. × 880.

FIG. 12. Phagocytes commençant à reprendre un aspect plus arrondi, après qu'ils ont englobé un plus grand nombre de sarcolytes ou de noyaux. On voit dans cette figure, comme dans la précédente, que les sarcolytes englobés ont exactement l'aspect des portions de muscles encore extérieures aux phagocytes. × 880.

FIG. 13. Stade avancé de dislocation d'un muscle de la région antérieure. On peut évaluer que plus de la moitié de la substance musculaire est déjà passée à l'état de sarcolytes dans l'intérieur des phagocytes. Ceux-ci sont parfois fusionnés en cellules géantes, ou forment transitoirement des plasmodes plurinucléés. Les portions de myoplasme non encore englobées sont notablement réduites par rapport à ce qu'elles étaient au stade de la figure 10 ; quelques fragments sont même de la taille des sarcolytes inclus. Mais tous conservent le même aspect, rose et strié. Au contraire, dans les phagocytes, les sarcolytes inclus commencent à passer à une teinte lie-de-vin ou bleutée. 10 heures. × 600.

FIG. 14. Trois phagocytes montrant les modifications de teinte et de structure des sarcolytes inclus, indices des premières étapes de la digestion intracellulaire. × 880

FIG. 15. Un phagocyte où la transformation des sarcolytes est plus avancée ; on constate en même temps la disparition progressive des granulations originelles du leucocyte, × 880.

Fig. 16. Les sarcolytes sont devenus homogènes et bleutés ; les granulations ont totalement disparu. C'est sous cet état que les phagocytes ou sphères de granules se disséminent dans le liquide cavitaire. × 880.

Fig. 17. Deux noyaux musculaires en pycnose, accolés avant l'englobement. × 800.

Fig. 18. Deux noyaux pycnotiques simultanément englobés par un phagocyte. × 600.

Fig. 19. Phagocytes contenant des couples de noyaux pycnotiques ; aspects qui ont été pris parfois à tort pour des divisions, et dont les deux figures précédentes expliquent au contraire l'origine. × 600.

PLANCHE IV

Intestin moyen

Fig. 20. Epithélium de l'intestin moyen ; *i*, initiales des nids de régénération. Ces cellules peuvent être voisines de trachéoles intraépithéliales, mais n'ont aucun rapport génétique avec la matrice de ces trachéoles ; ce sont des cellules essentiellement épithéliales. Jeune Asticot de 4 mm. de long. × 400.

Fig. 21. Epithélium intestinal d'un Asticot presque adulte ; les cellules larvaires sont gorgées de gouttelettes grasses, alignées en direction radiale, et qui mettent en évidence l'activité d'absorption de ces cellules ; on n'observe jamais au contraire aucune boule de sécrétion. Les cellules imaginales ont proliféré et constituent des nids compacts, à la base de l'épithélium fonctionnel. × 400.

Fig. 22. Coupe transversale de l'intestin moyen, chez un Asticot ayant fini de manger et se préparant à la nymphose. Les aliments ont disparu, ce qui a permis la diminution du calibre de l'organe ; les cellules sont encore bourrées d'une manière dense par des gouttelettes grasses (franchement noircies par l'acide osmique, ces gouttelettes ont été conventionnellement figurées en gris). Les nids de régénération, *i*, apparaissent comme des boutons arrondis, saillants sur la surface cœlomique de l'intestin ; leurs cellules les plus superficielles, du côté intestinal, commencent à s'exfolier et à émigrer en s'insinuant à la base des cellules larvaires ; elles vont constituer l'origine du tissu réticulé. × 225.

Fig. 23. Coupe longitudinale d'un tronçon de l'intestin dans une toute jeune pupe encore blanche. Le tissu réticulé, *r*, est bien indiqué, à la base de l'épithélium larvaire, dont il détermine l'exuviation ; la bordure en brosse persiste encore. La musculature est contractée en un manchon continu plissé, à la surface interne duquel les nids imaginaux, *i*, commencent à s'étaler ; *n*, noyau musculaire, environné d'une aire de protoplasme plus chromatique. × 225.

Fig. 24. Coupe d'un tronçon d'intestin dans une pupe de 20 heures. Les nids de régénération ont conflué, et se sont organisés en nouvelle assise épithéliale continue, *e* ; à l'extérieur la musculature larvaire a été disloquée et détruite par les phagocytes ; elle n'est plus représentée que par un amas de sphères de granules, et par les cellules musculaires *m*, provenant des anciens noyaux libérés ; à l'intérieur, le tissu réticulé, *r*, a épanoui ses mailles et ressemble à un lâche réseau conjonctif. L'épithélium larvaire *E*, complètement rejeté, commence à dégénérer : confluence des cellules, perte de la bordure en brosse, etc. × 225.

Fig. 25. État définitif de l'épithélium imaginal. Pupe de 18 jours. × 880.

PLANCHE V

Intestin antérieur

Fig. 26. Jabot larvaire rétracté sur lui-même, et ne figurant plus qu'une région à épithélium élevé, esquissant une convexité dorsale (V. Fig. XLII, *j*.). L'intima chitineuse du jabot, plissée sur elle-même, *ch*, est rejetée dans la lumière de l'œsophage ; l'épithélium du jabot présente de nombreux aspects de dégénérescence, *d* ; et ses cellules sont progressivement éliminées vers la cavité générale, où elles deviennent la proie des phagocytes. La musculature du jabot a déjà en grande partie disparu,

et n'est plus représentée que par des amas de sphères de granules. Dans la partie inférieure de la figure, on voit cette dislocation qui continue, par rupture du sarcolemme *s*, et infiltration des leucocytes *l* dans la musculature larvaire. 6 heures. × 400.

Fig. 27. Dégénérescence de la région postérieure de l'œsophage, à l'endroit où le bord antérieur de l'ajutage imaginal *a* s'insinue en biseau sous les cellules larvaires. Les cellules confluent et leur cytoplasme dégénère en boules *d* ; les noyaux *N* sont frappés de chromatolyse ; *c*, mue chitineuse de l'œsophage ; *p*, plexus stomatogastrique ; des leucocytes *l* disloquent et phagocytent la musculature, et s'emparent des éléments épithéliaux rejetés. 6 heures. × 400.

PLANCHE VI

Intestin antérieur

Fig. 28. Dégénérescence et élimination vers la cavité générale des cellules du jabot larvaire 6 heures. × 400.

Fig. 29. Ajutage imaginal, avec divisions caryocinétiques * à la surface libre de l'épithélium ; *a*, anneau de soutien du cœur, *c*. Entre la face profonde de l'épithélium et le cœur se développe un tissu complexe, où s'observent aussi des caryocinèses. La partie périphérique la plus lâche de ce tissu, d'aspect réticulé, particulièrement infiltrée de sphères de granules, constitue certainement le plexus nerveux stomatogastrique, *p* ; la partie la plus profonde, plus compacte, qui confine à l'épithélium, représente les myoblastes imaginaux ; mais la limite est indécise entre ces deux catégories d'éléments. *M*, muscles larvaires persistants. En bas et à gauche, des portions de muscles larvaires *M*, empruntés à une coupe voisine. 32 heures. × 600.

Fig. 30. Plissements du jabot imaginal, dans la cavité de l'abdomen ; l'épithélium seul se contourne, sans être suivi par le réseau musculaire ; des sphères de granules commencent à s'infiltrer entre les deux tuniques de l'organe, dans la profondeur de ses plis. 13 jours. × 225.

Fig. 31. Différenciation de la valvule imaginale. *E*, épithélium larvaire persistant dans la région postérieure de l'œsophage ; *j*, tube conduisant au jabot et continuant en direction l'œsophage ; *n*, portion de connectif nerveux. 12 jours. × 225.

PLANCHE VII

Intestins antérieur et postérieur

Fig. 32. Plissements compliqués de la tunique épithéliale du jabot, et pénétration des sphères de granules jusque dans les plis les plus profonds ; la musculature *m* ne suit que le contour général de l'organe. 15 jours. × 400.

Fig. 33. Région de raccordement entre l'ajutage imaginal et la terminaison postérieure de l'œsophage ; *j*, début de l'évagination du jabot imaginal ; *m*, myoblastes ; *M*, muscles larvaires. L'épithélium larvaire dégénère partiellement, et est infiltrée par des phagocytes qui viennent s'emparer de ses débris ; en avant commencent à arriver aussi des cellules imaginales, en prolifération caryocinétique *. 3 jours. × 400.

Fig. 34. Ajutage imaginal et début de l'intestin postérieur larvaire. *TM*, tube de Malpighi ; *, caryocinèses superficielles de l'épithélium imaginal. *d*, dégénérescence de l'épithélium larvaire, *M*, muscles larvaires persistants ; le tout plongé dans un amas de sphères de granules. 46 heures. × 400.

Fig. 35. Une anse de l'intestin postérieur en dégénérescence, au milieu d'un amas compact de sphères de granules, *sg*, chargées de débris musculaires ou épithéliaux ; *d*, épithélium en dégénérescence et éliminé vers le cœlome ; *m*, cellules musculaires provenant de la musculature larvaire, et qui persisteront en reconstituant la musculature imaginale. 46 heures. × 400.

PLANCHE VIII

testin postérieur ; hypoderme ; trachées (Hémalun-éosine-aurantia)

Fig. 36. Coupe transversale du tractus en dégénérescence de l'intestin postérieur ; tout autour une accumulation dense de sphères de granules, souvent chargées de sarcolytes (orangés) *s*, et qui absorbent sur place les boules de dégénérescence cytoplasmique et les noyaux pycnotiques de l'épithélium (inclusions violacées). Dans leurs interstices se moulent les muscles en voie de remaniement. 4 jours. × 400.

Fig. 37. Coupe analogue, à un niveau où la membrane épithéliale n'est plus formée que de trois cellules, pour le moment encore en bon état. 4 jours. × 400.

Fig. 38. Dégénérescence et phagocytose de l'hypoderme larvaire thoracique, rejeté dans le cœlome par le chevauchement de l'hypoderme imaginal ; (région *h* de la figure LXXXV). Les inclusions orangées sont des sarcolytes amenés du dehors par les sphères de granules. Certaines cellules hypodermiques sont encore presque normales ; d'autres dégénèrent manifestement et se résolvent en boules, qui sont ensuite englobées par les phagocytes. 20 heures. × 400.

Fig. 39. Phagocytose sur place de l'hypoderme abdominal. Envahissement par des sphères de granules, éventuellement chargées de sarcolytes *s*, qui découpent, comme à l'emporte-pièce les cellules larvaires, et leur arrachent des fragments qui s'arrondissent en inclusions violacées. *N*, noyau phagocyté. 3 jours. × 880.

Fig. 40. Stade analogue au précédent ; des leucocytes à jeûn *l* participent à la phagocytose avec les sphères de granules ; *H*, deux cellules hypodermiques détachées de la surface et entourées de phagocytes : la sphère de granule *sg* contient encore quelques sarcolytes en voie de digestion ; les autres phagocytes ne contiennent guère que des inclusions arrachées à l'hypoderme. 3 jours. × 880.

Fig. 41. Phagocyte venant d'englober un noyau hypodermique *N*. × 800.

Fig. 42. Tranche d'une sphère de granules contenant des inclusions d'origine hypodermique, en particulier un noyau *N*, dont la chromatolyse commence. Le noyau leucocytaire n'est pas dans cette tranche. × 800.

Fig. 43. Sphère de granules ayant englobé de nombreuses boules pycnotiques, provenant de l'avortement de cellules hypodermiques imaginales. Ces aspects ont été parfois pris à tort pour des stades de division. × 800.

Fig. 44. Portion du revêtement épithélial d'un grand tronc trachéen longitudinal, dans la région où il s'affaisse sur lui-même ; *ch*, intima chitineuse, qui se chiffonne et pénètre dans des anfractuosités de l'épithélium, où elle paraît être résorbée ; *d*, inclusion provenant sans doute de cette chitine résorbée. 32 heures. × 400.

Fig. 45. Trachée imaginale à la base d'une patte. Coupe transversale, montrant la complication de la surface imaginale par rapport à l'intima cylindrique nymphale. 18 jours. × 400.

PLANCHE IX

Glandes salivaires (Hémalun-éosine-aurantia)

Fig. 46. Début de l'envahissement de la glande salivaire par des leucocytes à jeûn *l*, et par des sphères de granules chargées de sarcolytes *s*. *N*, noyau de la glande salivaire. 3 jours. × 600.

A, détail du réseau protoplasmique, montrant les granulations chromatiques déposées sur ses mailles. × 880.

Fig. 47. Infiltration intense par les sphères de granules chargées de sarcolytes *s* ; la cellule salivaire n'apparaît plus que comme la gangue d'une sorte de poudingue ; *N*, son noyau ; *n*, noyau musculaire larvaire englobé par une sphère de granules. 3 jours. × 600.

Fig. 48. Cellule de glande salivaire infiltrée de sphères de granules, qui, outre les sarcolytes *s* amenés du dehors, commencent à présenter des inclusions arrondies, réticulées ou homogènes, dont la couleur violacée, aussi bien que la structure, indique nettement qu'il s'agit de portions arrachées sur place à la cellule salivaire elle-même. 3 jours. × 600.

FIG. 49. Aspect d'ensemble d'une portion de glande salivaire *gs*, en voie de dislocation et de phagocytose avancée ; *G*, cellules adipeuses larvaires ; *i*, paroi de l'intestin moyen. 3 jours. × 225.

FIG. 50. Dégénérescence en boules de quelques cellules, au voisinage du conduit excréteur, indépendamment de l'action des phagocytes ; *l*, leucocyte infiltré ; *nd*, noyau en dégénérescence. 46 heures. × 400.

PLANCHE X

Trachées

FIG. 51. Région terminale postérieure du grand tronc longitudinal dans son tronçon conservé dégénérescences et remaniements de la matrice épithéliale. Plus en arrière le grand tronc s'est transformé en un tractus plein *T*, qui s'étend à travers tout l'abdomen jusqu'au stigmate postérieur ; *t*, trachées nymphales de la queue de cheval ; *e*, trachée distendue par l'air, où s'insère encore un tendon de muscle splanchnique. 46 heures. × 400.

FIG. 52. Tractus en dégénérescence du tronc longitudinal. 46 heures. × 400.

FIG. 53. Deux portions du tractus en dégénérescence ; formation de boules cytoplasmiques ; chromatolyse des noyaux ; infiltration de sphères de granules ; *t*, trachées imaginales. 46 heures. × 400.

FIG. 54. Coupe transversale du tractus en dégénérescence ; envahissement par les sphères de granules. 46 heures. × 400.

FIG. 55. Coupe analogue, plus postérieure. 46 heures. × 600.

FIG. 56. Remaniement du grand tronc thoracique *T*, au niveau du stigmate mésothoracique *st* ; infiltration par des sphères de granules, ayant antérieurement phagocyté des cellules grasses, et qui viennent englober les cellules épithéliales dégénérées. 3 jours × 400.

PLANCHE XI

Muscles et tissu adipeux (Hémalun-éosine-aurantia)

FIG. 57. Groupe de cellules imaginales et de sphères de granules, dans l'angle postérieur d'un segment abdominal ; *g*, cellules grasses ; *o*, œnocyte ; *N*, noyau larvaire, sans doute hypodermique, en dégénérescence dans un phagocyte ; le noyau leucocytaire est dans la coupe voisine. 12 jours. × 880.

FIG. 58. Muscle abdominal, auquel viennent se fusionner des myoblastes imaginaux, *m*. *N*, noyaux larvaires émigrés en profondeur ; *n*, noyaux de myoblastes fusionnés. 7 jours. × 600.

FIG. 59. Muscle abdominal devenu homogène, coupe longitudinale ; *i*, initiales du tissu adipeux imaginal ; *m*, myoblastes ; *N*, noyaux larvaires ; *n*, noyaux imaginaux ; *sg*, sphères de granules chargées de sarcolytes, pénétrant dans le syncytium musculaire, l'hypoderme ; *t*, tendon d'insertion du muscle. 7 jours. × 600.

FIG. 60. Coupe transversale d'une fibre musculaire imaginale céphalique. 18 jours. × 880.

FIG. 61. Coupes transversales des fibres musculaires des pattes, encore imparfaitement développées. 17 jours. × 880.

FIG. 62. Nappe imaginale moulée sur une sphère de granules ; le noyau leucocytaire est dans la coupe voisine ; *g*, syncytium adipeux imaginal ; *o*, œnocyte imaginal ; *N*, noyau larvaire phagocyté en dégénérescence. 14 jours. × 880.

FIG. 63. Tissu adipeux imaginal thoracique *g*, en contact avec l'hypoderme ; *ph*, cellules géantes formées par la fusion de sphères de granules *sg*, qui ont digéré leurs enclaves et ne contiennent plus que de la graisse. 17 jours. × 880.

FIG. 64. Prolifération caryocinétique des cellules grasses dans une nappe imaginale de l'abdomen. 14 jours. × 880.

FIG. 65. Nappe imaginale commençant à se charger de graisse ; au voisinage des sphères de granules achevant de digérer leurs inclusions. 17 jours. × 880.

FIG. 66. Nappe imaginale moulée sur une sphère de granules bourrée de sarcolytes. 15 jours. × 880.

FIG. 67. Muscle abdominal remanié, contenant dans son axe trois sphères de granules *sg*, achevant de digérer leurs sarcolytes. *N*, noyau larvaire ; *n*, noyau imaginal. La coupe est rasante au voisinage de l'insertion ; aussi ne contient-elle pas les petits noyaux en chapelets qui occupent l'axe des colonnes contractiles. 17 jours. × 600.

FIG. 68. Tissu adipeux imaginal céphalique. 15 jours. × 880.

PLANCHE XII

Histogénèse musculaire

FIG. 69. Coupe transversale de l'ébauché des muscles vibrateurs longitudinaux du côté gauche ; massif de prolifération des myoblastes, au milieu duquel sont noyées les six plages syncytiales dérivant des muscles larvaires ; celles-ci, où l'on retrouve encore les gros noyaux originels, s'accroissent par apposition des myoblastes. 5 jours. × 225.

FIG. 70. Détail de la figure précédente, montrant la multiplication caryocinétique des myoblastes * et leur fusion progressive avec la masse syncytiale larvaire. 5 jours. × 1100.

FIG. 71. Stade plus avancé de l'ébauche musculaire ; les myoblastes sont presque tous fusionnés avec les masses syncytiales. Dans celles-ci les petits noyaux s'orientent sur des surfaces prismatiques qui dessinent en coupe une mosaïque pentagonale. 6 jours. × 225.

FIG. 72. Coupe transversale d'un muscle abdominal persistant et transformé en masse homogène ; des myoblastes imaginaux *m* viennent se fusionner avec lui ; *N*, noyau larvaire émigré en profondeur. 7 jours. × 880.

FIG. 73. Histogénèse d'un muscle dilatateur du pharynx ; prolifération caryocinétique des myoblastes * ; divisions nucléaires multiples dans les myoblastes devenus fusiformes ; *d*, masse en dégénérescence chromatolytique. 7 jours. × 880.

FIG. 74. Deux faisceaux musculaires voisins, des muscles dilatateurs du pharynx (fronto-pharyngiens). L'un provient manifestement du remaniement d'une fibre larvaire ; *N*, noyau larvaire ; *n*, noyaux imaginaux provenant de la fusion des myoblastes, et se multipliant par divisions directes en chapelet. L'autre présente des divisions nucléaires multiples *k*, et provient sans doute exclusivement de myoblastes. 7 jours. × 600.

PLANCHE XIII

Tissu adipeux larvaire (Hémalun-éosine-aurantia)

FIG. 75. Cellule adipeuse d'un Asticot assez âgé ; début de l'apparition des inclusions albuminoïdes. × 400.

FIG. 76. Cellule grasse d'une jeune pupe ; inclusions à pseudonucléi. 7 heures. × 400.

FIG. 77. Cellule grasse céphalique d'une pupe de 5 jours ; inclusions d'affinités diverses ; la distribution polarisée des inclusions n'est pas un fait général. 5 jours . × 400.

FIG. 78. Cellule grasse larvaire dans l'abdomen d'une imago venant d'éclore ; grosses inclusions éosinophiles sans pseudonucléi. × 400.

FIG. 79. Cellule larvaire en voie de résorber ses inclusions albuminoïdes, et dont la taille est déjà notablement réduite. 17 jours. × 400.

FIG. 80. Cellule de taille encore plus réduite. 17 jours. × 400.

FIG. 81. Cellule larvaire, thoracique ; les inclusions albuminoïdes sont en grande partie résorbées, et les urates (pseudonucléi) remis en circulation ; des leucocytes *l* commencent à entourer la cellule et à lui former un follicule. Ces leucocytes paraissent être des sphères de granules qui ont achevé la digestion de leurs inclusions. 18 jours. × 880.

FIG. 82. Cellule débarrassée de ses urates et résorbant ses inclusions albuminoïdes ; taille déjà notablement réduite ; *l*, follicule leucocytaire. Abdomen d'une imago venant d'éclore. Frottis. × 880.

FIG. 83. Cellule où la résorption est encore plus avancée, taille encore plus réduite. Abdomen d'une imago venant d'éclore. Frottis. × 880.

FIG. 84. Cellule où toutes les inclusions ont disparu. Taille réduite au minimum ; le follicule leucocytaire *l* est complet, et le noyau de la cellule commence à dégénérer. Imago prise en liberté. × 880.

FIG. 85. Groupe de trois cellules larvaires au milieu de nappes de tissu imaginal. Dans l'une, le noyau n'a pas encore dégénéré ; dans une autre, il se résout en une masse chromatolytique étoilée ; la troisième enfin est complètement disloquée par les leucocytes de l'ancien follicule *ph*, qui pénètrent dans son intérieur et s'emparent des boules chromatolytiques. Imago prise en liberté. × 880.

PLANCHE XIV

Tissu adipeux

FIG. 86. Cellule larvaire prise entre des fibres musculaires *f*, perpendiculaires au plan de la figure et éclatant sous leur pression ; à la périphérie des leucocytes *l*, viennent englober ses débris. Tête. 15 jours. × 600.

FIG. 87. Cellule larvaire laminée entre des fibres musculaires, et infiltrée de phagocytes ; le noyau présente une chromatolyse manifeste. Tête. × 600.

FIG. 88. Cellule larvaire *G*, prise entre une fibre musculaire et l'hypoderme imaginal *h* ; elle commence à être attaquée à sa périphérie par des phagocytes ; *g*, nappe de tissu adipeux imaginal, dépourvu d'œnocytes. Thorax. 15 jours. × 600.

FIG. 89. Cellule larvaire laminée entre des fibres musculaires, et infiltrée de phagocytes *l* ; le noyau ne présente pas encore de chromatolyse. Tête. 15 jours. × 600.

FIG. 90. Cellule larvaire attaquée à sa périphérie par des phagocytes ; noyau encore normal. Tête. 15 jours. × 600.

FIG. 91. Tissu adipeux imaginal céphalique. 18 jours. × 880.

PLANCHE XV

Tissu adipeux et insertions musculaires

FIG. 92. Tissu adipeux imaginal thoracique *a* ; *p*, plasmode de phagocytes ayant digéré leurs inclusions. 17 jours. × 880.

FIG. 93. Cellule adipeuse larvaire anormale, avec quatre noyaux. Asticot âgé. × 225.

FIG. 94. Nappes de tissu adipeux imaginal *g*, insinuées entre les cellules grasses larvaires encore persistantes *G* ; *o*. œnocytes imaginaux ; *p*, poil. Des trachées commencent à pénétrer dans le tissu adipeux imaginal ; les leucocytes commencent à s'organiser en follicule autour des cellules larvaires *G*. Abdomen. 18 jours. × 600.

FIG. 95. Insertion des muscles vibrateurs longitudinaux sur les téguments thoraciques. Cellules hypodermiques étirées en longs tractus entre lesquels s'insinuent des cellules grasses larvaires et des sphères de granules ; *t*, trachées comprises entre les masses musculaires ; dans ces dernières on remarquera la persistance de noyaux musculaires larvaires. 13 jours. × 225.

FIG. 96. Insertion de muscles imaginaux thoraciques sur un apodème ; tendons filiformes constitués par des cellules hypodermiques *h*, démesurément allongées. 17 jours. × 600.

PLANCHE XVI

Tissus divers (liquide de Borrel, magenta, picro indigo-carmin. La teinte des protoplasmes a été parfois légèrement transposée, pour la commodité de la reproduction lithographique).

FIG. 97. Paroi du jabot larvaire, et son contenu où fourmillent les bactéries. *c*, chitine ; *e*, épithélium ; *m*, muscle ; *s*, débris musculaire ingéré. Asticot de 4 mm. de long. × 880.

FIG. 98. Deux cellules adipeuses d'une toute jeune larve. × 880.

FIG. 99. Cellule adipeuse d'un Asticot de 4 mm. de long. × 880.

FIG. 100. Deux sphères de granules contenant à la fois des sarcolytes encore assez volumineux (jaunes), et des gouttelettes de graisse. Pupe âgée. × 600.

FIG. 101. Deux sphères de granules plus avancées dans leur digestion ; l'une contient encore deux petites inclusions sarcolytiques, l'autre ne contient plus que de la graisse. × 600.

FIG. 102. Insertion isolée d'un muscle larvaire sur l'hypoderme. Le sarcolemmen du muscle *s*, se continue directement avec la basale *b* de l'hypoderme *H*. Les tonofibrilles hypodermiques se prolongent par un cône convergent de stries, à travers toute la chitine acidophile stratifiés, jusqu'à la chitine chromatique. Asticot adulte. × 880.

FIG. 103. Tissu adipeux imaginal et œnocytes. Abdomen. Imago au moment de l'éclosion. × 600.

FIG. 104. Tissu adipeux imaginal et œnocytes. *m*, muscles sous-tégumentaires ventraux. Abdomen. Imago ayant hiverné. × 880.

FIG. 105. Tissu adipeux imaginal céphalique. Imago. × 880.

FIG. 106. Tissu adipeux imaginal et œnocytes chez une femelle épuisée au moment de la ponte. Disparition totale des réserves grasses. × 400.

FIG. 107. Petites cellules péricardiales, avec inclusions qui paraissent être des bactéries, bien que ces cellules soient généralement considérées comme incapables de phagocytose. Tout jeune Asticot ; frottis. × 600.

ARCHIVES DE ZOOLOGIE EXPÉRIMENTALE ET GÉNÉRALE
5e Série, Tome IV, p. 275 à 624, pl. XVII.
1er Mai 1910

CONTRIBUTION
A L'ÉTUDE DES REINS
DES
POISSONS TÉLÉOSTÉENS

PAR

J. AUDIGÉ

Préparateur, Chargé des Travaux pratiques de Zoologie
à la Faculté des Sciences de Toulouse.

TABLE DES MATIÈRES

INTRODUCTION 277
Première partie : Anatomie descriptive 283
Technique 285
Injections vasculaires : *a*) Injections artérielles (p. 285) ; *b*) Injections veineuses (p. 286) ; *c*) Injections tubulaires 287
Chapitre premier, Ier TYPE ANATOMIQUE.
Considérations générales et discussion des résultats acquis 288
Recherches personnelles 302
Valeur morphologique des parties des reins appartenant au Ier type anatomique 308
Chapitre II, — IIe TYPE ANATOMIQUE
Considérations générales 311
Barbus fluviatilis adulte 312
Rein antérieur : Morphologie générale (p. 312) ; Irrigation artérielle (p, 316) ; Irrigation veineuse 317
Rein moyen : Morphologie générale (p. 318); Irrigation artérielle (p. 321) ; Irrigation veineuse 322
Tableau des dimensions des diverses parties du rein de *Barbus fluviatilis* 324
Rapports du Rein avec le Squelette 324
Valeur morphologique des parties des reins appartenant au IIe type anatomique (p. 325); Preuves ontogénétiques (p. 328) ; Preuves anatomiques (p. 329) ; Preuves physiologiques 334
Chapitre III. — IIIe TYPE ANATOMIQUE.
Considérations générales 336
Lophius piscatorius adulte (p. 336) ; Morphologie générale (p. 338) ; Irrigation artérielle (p. 340) ; Irrigation veineuse 342
Valeur morphologique de la glande rénale du IIIe type anatomique 344
Considérations sur la répartition des vaisseaux du Rein moyen en général 346

Chapitre IV. — IVe Type anatomique.
Considérations générales 351
Exemple I, *Cepola rubescens* 355
Région antérieure du rein (p. 355) ; Irrigation artérielle (p. 358) ; Irrigation veineuse 358
Région postérieure du rein (p. 360) ; Morphologie générale (p. 361) : Irrigation artérielle (p. 362) ; Irrigation veineuse (p. 363) ; Vessie urinaire .. 364
Exemple II, *Anguilla vulgaris*; *Conger vulgaris* 365
Irrigation artérielle : rein somatique (p. 368) ; rein terminal (p. 369) ; Irrigation veineuse : rein terminal (p. 372) ; rein somatique (p. 376); Uretères et vessie urinaire 378
Exemple III, *Ophidium barbatum* 381
Morphologie générale (p. 382); Irrigation artérielle (p. 384); Irrigation veineuse (p. 384); Uretères 386
Trutta fario 387
Exemple IV, Pleuronectidés (p. 391) ; *Bothus rhomboïdes* (p. 392) ; *Solea vulgaris*. 397
Exemple V, *Squalius cephalus* 407
Rein moyen : Irrigation artérielle (p. 411) ; Irrigation veineuse 411
Rein postérieur : Irrigation veineuse (p. 413) ; Irrigation artérielle 413
Exemple VI, *Scardinius erythrophtalmus* : *Chrysophrys aurata* ; *Mullus barbatus* ; *Mugil cephalus* 415
Exemple VII, *Perca fluviatilis* ; *Gasterosteus aculeatus* 417
Valeur morphologique des reins du IVe type anatomique 419
Deuxième partie : Histologie 429
Chapitre I. Reins antérieurs 430
A. Reins antérieurs glomérulaires 430
a) Reins antérieurs glomérulaires des jeunes (p. 430) ; Glomus vasculaires et capsules de Bowman (p. 430) ; Collets et uretères primaires. 432
b) Reins antérieurs glomérulaires des adultes 435
B. Reins antérieurs lymphoïdes 435
Considérations générales 435
Barbus fluviatilis 442
1. Région antérieure (p. 442) ; Capsule (p. 443) ; Substance granuleuse (p. 445) ; Cellules du réseau (p. 446); Cellules lymphatiques (p. 449) ; Variétés de cellules lymphatiques (p. 452); Distribution générale des cellules lymphatiques et leurs relations avec les organes voisins .. 457
2. Région moyenne 470
Formations périveineuses (p. 473) ; Cellules jeunes (p. 478); Cellules adultes (Cellules à sécrétion) (p.)479 ; Cellules sénescentes. 483
3. Région postérieure, ... 488
Squalius cephalus 495
Dégénérescence des canalicules antérieurs 498
Groupes canaliculaires en relation avec l'uretère primaire 498
Groupes canaliculaires sans connexions avec l'uretère primaire 504
Trutta fario ; *Esox lucius*, ; *Perca fluviatilis*, : *Gasterosteus aculeatus*; *Solea vulgaris* 510
Chapitre II. Reins moyens 513
A. Reins moyens aglomérulaires 513
a) Reins moyens aglomérulaires des jeunes 515
b) Reins moyens aglomérulaires des adultes 517
Régions antérieures lymphoïdes 519
Régions postérieures canaliculaires 522
B. Reins moyens glomérulaires 528
a) Reins moyens à glomérules peu nombreux 529
a) Glomérules de Malphigi et capsules de Bowman 530
b) Collets 539
c) Canalicules contournés 541

Cellules à l'état de repos (p. 543) ; Réseaux protoplasmiques (p. 544) ; Grains urinaires (p. 545) ; Bordures en brosse (p. 546) ; Noyaux 546
Cellules en activité fonctionnelle 547
Evolution des cellules rénales 550
Régénération des cellules rénales 551
Evolution physiologique des cellules rénales 554
Phase de sécrétion (p. 557) ; Temps préparatoire (p. 557) ; Temps d'activité sécrétoire 558
Phase d'excrétion 559
Dégénérescence et destruction des cellules canaliculaires 565
Destruction des canalicules antérieurs du rein 570
Valeur fonctionnelle du tissu lymphoïde 570
Relations du tissu lymphoïde et des canalicules contournés ... 572
Différences entre les canalicules contournés, glomérulaires et aglomérulaires 574
d) Canaux collecteurs 575
e) Uretères 578
f) Vessie urinaire 578
b) Reins moyens à glomérules nombreux 581
a) Glomérules de Malpighi et capsules de Bowman 582
b) Collets et canalicules contournés 582
Relations des canalicules contournés et du tissu lymphoïde 586
c) Canaux collecteurs. Uretères. Vessie 587
d) Corpuscules de Stannius 588
Chapitre III. Reins postérieurs 592
a) Glomérules et capsules de Bowman 595
b) Collets et canalicules contournés 596
c) Canaux collecteurs. Uretères. Vessie 598
Troisième partie. Conclusions générales 600
Index bibliographique 614

INTRODUCTION

Les travaux sur les reins des Poissons sont nombreux. L'examen de la littérature bibliographique montre, cependant, que les recherches entreprises sur le sujet ne s'adressent qu'à un certain nombre d'entr'eux. Les Elasmobranches, les Ganoïdes, les Dipneustes ont fourni souvent matière à publications. Les Téléostéens ont été, à ce sujet, beaucoup moins étudiés. Si on considère, en outre, que les travaux les plus nombreux et les plus complets ont trait à l'embryologie du rein de ces animaux, alors que les présentes recherches s'adressent surtout à l'anatomie et à l'histologie de cet organe, on se rend aisément compte du peu de connaissances acquises à cet égard. Je n'entends pas dire par là que les recherches anatomiques et histo-

logiques se doivent séparer des études embryologiques ; au contraire, une étude complète doit les embrasser toutes. Et si je m'occupe seulement, dans ce présent travail, de l'anatomie et de l'histologie de cet organe, c'est à seule fin d'en diminuer la trop grande longueur. Je me réserve de revenir, plus tard, sur cette étude embryologique pour laquelle j'ai déjà recueilli de nombreux matériaux.

Les auteurs, qui ont étudié l'anatomie et l'histologie du rein des Téléostéens, ont, généralement, limité leurs investigations à des groupes restreints de ces animaux. Leur étude n'a porté, le plus souvent, que sur une famille, parfois même un genre ou une espèce. De la comparaison de ces travaux, il ressort nettement que les reins des Téléostéens sont essentiellement polymorphes. Leur forme générale diffère entièrement d'un exemple à l'autre. Ce polymorphisme ne s'adresse pas à la forme générale seule, mais aussi à leur structure intime. Telle région du rein d'un Téléostéen donné, ne possède point les mêmes relations vasculaires que la même région prise chez un autre Téléostéen. Ici l'irrigation est purement veineuse, là elle est essentiellement artérielle. La structure histologique subit, de ce fait, des variations considérables. Ceci se manifeste jusqu'à un tel point qu'il devient souvent impossible d'homologuer ces parties entr'elles, de les considérer comme équivalentes les unes des autres. D'autre part, les reins d'un Téléostéen ne présentent pas, dans leur entier, l'homogénéité de structure qu'on est habitué à trouver dans la plupart des reins des Vertébrés. Un exemple permettra de mieux comprendre : Dans l'organe excréteur des Salmonidés adultes on peut distinguer trois régions de constitution différente :

a) Une région antérieure formée dans son ensemble par un tissu lymphoïde très abondant, sans autres éléments anatomiques dominants ;

b) Une deuxième région, moyenne, pourvue de tubes urinifères assez nombreux et de glomérules de Malpighi assez rares, isolés les uns des autres par du tissu lymphoïde. L'irrigation

fournie par les veines (système porte-veineux) est la mieux représentée dans cette partie ;

c) Enfin, une région postérieure, presqu'entièrement dépourvue de tissu lymphoïde, dont les canalicules rénaux sont par suite presqu'au contact les uns des autres et dont les glomérules de Malpighi sont disposés en grappes serrées. L'irrigation artérielle remplace ici l'irrigation veineuse, et un uretère particulier, émanation des uretères de la portion rénale moyenne, dessert cette région terminale.

Les différences de constitution organique des diverses parties du rein, combinées aux variations individuelles de ces mêmes régions dans la série des Téléostéens, donnent à la question une allure complexe aboutissant aisément à la confusion. Aussi, les auteurs qui ont essayé de comparer entr'elles les diverses parties du rein, sans tenir compte des différences ou des liens communs qui les séparent ou les unissent, ont abouti à des discussions parfois oiseuses, souvent sans fin, toujours nuisibles à la claire solution des questions.

Certes, celles-ci sont complexes et nombreuses ; on ne peut point dire qu'elles soient toutes nouvelles ; loin de là ; cependant, on peut constater que beaucoup ne sont pas bien connues et que leurs interprétations laissent libre le champ de la discussion.

Que peut-on penser des différences organiques dans les diverses régions du rein ? Doit-on les rattacher à des formations embryonnaires persistantes, ou bien doit-on les considérer comme des modifications tardives, acquises sur place dans l'organe rénal adulte ? Qu'indiquent ces relations variées du système circulatoire avec l'organe chargé de l'épuration sanguine ? Comment considérer la répartition et les relations variables des conduits vecteurs de l'urine avec les diverses parties du rein ?

Comment comprendre la manière d'être particulière des tubes urinifères suivant les régions du rein ? Que signifient les groupements constants des glomérules de Malpighi suivant ces mêmes régions ? A quoi correspond ce tissu lymphoïde qui comble les espaces intertubulaires jusqu'au point d'étreindre

et de détruire les éléments nobles du rein ? Que représentent les cellules constitutives de ce tissu lymphoïde intrarénal ? Organe hématopoïétique ? Organe hématolytique ? Tissu intrarénal ou suprarénal infiltré dans le rein ? Que signifient ces accumulations pigmentaires au sein de ce même tissu ? Que penser du mode de destruction et de régénération des cellules des tubes rénaux ? Comment s'opère la fonction urinaire dans les diverses formes rénales ? etc.

Autant de questions auxquelles je me suis efforcé de répondre dans le présent travail. Il m'a paru qu'une étude s'adressant au groupe des Téléostéens tout entier me permettrait, non seulement, d'apporter dans la discussion quelques faits nouveaux, mais encore en réunissant à mes recherches personnelles, les données acquises par mes devanciers, de contribuer à l'édification d'un ensemble harmonique dans lequel les théories qu'on a pu émettre s'accorderaient avec la réalité des faits.

Les matériaux qui m'ont servi dans ce travail ont diverses origines. Les Téléostéens habitant les eaux douces m'ont tous été fournis par la Station de Pisciculture et d'Hydrobiologie de l'Université de Toulouse. L'installation particulière de ce Laboratoire m'a permis de me procurer à l'état vivant et en abondance tous les animaux nécessaires à mes recherches.

Les altérations histologiques des éléments du rein des Téléostéens sont des plus précoces. Il s'en suit donc la nécessité de fixer ces tissus dans le plus bref délai. Quelques heures ou même parfois un moindre laps de temps, après la mort, suffisent pour entraîner des déformations considérables dans leur manière d'être. Les ressources et les facilités que m'a offert, dans ce sens, le Laboratoire de l'Université de Toulouse ont été des plus précieuses.

Les poissons marins me sont parvenus par les bons soins des Laboratoires de Cette et de Banyuls-sur-Mer ou ont été étudiés sur place dans ces derniers.

Enfin, un certain nombre de spécimens ont été extraits de la

collection ichthyologique du Laboratoire d'Histoire Naturelle de la Faculté des Sciences de Toulouse.

A cette occasion qu'il me soit permis d'exprimer à tous ceux qui ont bien voulu m'aider et m'encourager dans ces recherches l'expression de ma vive gratitude.

Depuis plus de dix années que j'ai l'honneur d'être l'élève de M. le Professeur Roule et le préparateur de son service, j'ai contracté envers lui une dette de reconnaissance infinie. Il a été pour moi le maître bienveillant, le guide sûr de mes premières études en zoologie et le collaborateur bénévole de mes recherches. C'est à lui que je dois le sujet de cette thèse, c'est grâce aux documents qu'il m'a communiqués, à ses conseils et à sa critique, que j'ai pu mener à bonne fin ce travail. Je suis heureux de lui adresser ici le témoignage de mon dévouement et de ma très profonde sympathie.

M. le Professeur Sabatier me reçut, il y a plus de cinq ans, à son Institut Zoologique de Cette. J'ai conservé de mon séjour en cette Station le meilleur souvenir. L'érudition et les enseignements précis de l'éminent savant me furent des plus profitables. Je lui affirme que mes remerciements, quoique tardifs, sont des plus sincères.

Après m'avoir accordé une très large et très cordiale hospitalité au Laboratoire Arago, à Banyuls-sur-Mer, M. le Professeur Pruvot a bien voulu me faire le très grand honneur de juger ce modeste travail. Il a bien voulu, également, accepter l'impression de cette thèse dans la publication dont il est le directeur. Je ne saurais trop lui dire combien ces nombreuses marques de bienveillance éveillent en moi de respectueuse et profonde reconnaissance.

Je n'oublie pas non plus les amabilités que M. Racovitza, Directeur adjoint du Laboratoire deBanyuls et M. Calvet, Sous-directeur du Laboratoire de Cette, ne cessèrent de me témoigner au cours de mes séjours dans ces stations. Je les prie de croire à ma bien vive gratitude.

Mon camarade et ami Julien Loup, Préparateur d'Histoire Naturelle à la Faculté des Sciences de Toulouse, n'a ménagé ni son temps ni sa peine pour m'accorder à diverses reprises son aide précieuse. Ceci constitue pour moi un nouveau lien qui s'ajoute à ceux de notre vieille amitié.

Il est d'usage, au début de travaux semblables à celui-ci, de donner une mise au point de la question aussi complète que possible. Ceci constitue un chapitre, parfois très long, ou l'auteur à l'occasion de faire ressortir son érudition en même temps que ses « qualités critiques ». Ce chapitre s'intitule « HISTORIQUE. » C'est en quelque sorte le résumé chronologique des travaux des prédécesseurs dans lequel sont prises et discutées, point par point, les idées émises par les devanciers. Cette partie historique peut être très intéressante quand le sujet est très limité ; on y peut, alors, bien mettre en lumière le point spécial qu'on s'est donné pour sujet, se rendre compte, approuver ou réfuter les interprétations données par les auteurs. Il n'en est plus de même quand le sujet est complexe et traite simultanément de plusieurs questions ; dans ce cas, cet historique devient forcément très abondant et par cela même confus. De plus, à propos de chaque point spécial traité dans le cours du travail, on est obligé de recourir (avant d'ajouter la part de ses recherches personnelles) à ce qui a été déjà dit. Ceci amène forcément des répétitions nombreuses, obligatoires pour la bonne compréhension des faits. Ces redites ne présentent aucun intérêt et sont par suite inutiles.

J'ai déjà sommairement indiqué combien l'étude du rein des Téléostéens s'étendait à des faits variés ; on peut comprendre par la brève énumération, que j'ai donnée, des questions relatives à cet organe, la longueur et la complexité que pourrait prendre un chapitre consacré à l'historique. Aussi, il m'a paru plus naturel d'intercaler, dans le cours de ce travail, dans les divers chapitres qui le constituent, un résumé

des opinions émises par les auteurs sur la question traitée ; ceci m'a semblé offrir plusieurs avantages :

D'abord, étant donnée la complexité du sujet, il m'a été possible de dissocier les diverses idées contenues dans les travaux de mes devanciers et d'examiner au moment voulu, seulement les propositions se rapportant au point particulier traité.

Ensuite, le rapprochement immédiat des données fournies dans les travaux antérieurs et des faits trouvés et exposés dans les divers chapitres, permet mieux leur comparaison et, partant, il devient plus aisé de saisir les arguments qui les affirment ou les infirment.

Enfin, l'exposition chronologique des faits, au moment même de la discussion, supprime toute répétition et tout renvoi ; elle participe ainsi à l'établissement d'un ensemble plus méthodique tout en donnant une moins grande longueur au travail.

Pour ces diverses raisons le chapitre « HISTORIQUE » a été supprimé dans cette étude. L'exposé des recherches antérieures et les découvertes des auteurs, sur ce sujet, trouvent naturellement leur place en tête des chapitres auxquels elles se rapportent ; il est très aisé de les y rechercher.

Un index placé à la fin donne toutes les références sur les travaux des auteurs et complète ainsi suffisamment les données bibliographiques.

PREMIÈRE PARTIE

ANATOMIE DESCRIPTIVE

Cette première partie est consacrée à une étude d'anatomie descriptive et topographique des reins de Téléostéens. La morphologie générale des organes en eux-mêmes, les relations qu'ils affectent avec le reste du corps, leur mode d'irrigation y sont examinées en détail. J'ai déjà mentionné la complexité de structure du rein de ces animaux. Bien qu'en apparence, leur

ensemble paraisse homogène et continu, il n'existe pas moins entre ces diverses parties des dissemblances organiques marquées. C'est ainsi qu'on est amené à reconnaître jusqu'à trois régions dans les reins les plus complexes. Ces régions sont unies entr'elles et passent, le plus souvent, insensiblement, des unes aux autres de manière à constituer, à première vue, un tout inséparable. En réalité, il est possible de discerner entr'elles des différences incontestables qui justifient bien les divisions qu'on y peut établir. De plus, chacune de ces parties se présente avec des caractères particuliers et différents suivant les espèces ; elles sont parfois simples, parfois complexes, ici bien développées, ailleurs absentes.

Afin d'apporter un peu de clarté et de méthode dans cet ensemble de faits si variés, j'ai choisi, soit dans mes recherches personnelles, soit dans les descriptions données par les auteurs, un certain nombre d'exemples qui m'ont paru présenter avec netteté les diverses variétés offertes par les reins des Téléostéens. J'ai ainsi abouti à l'établissement d'un certain nombre de chapitres dans lesquels j'ai décrit ces exemples caractéristiques.

J'ai désigné par le terme de « *types anatomiques* » ces exemples fondamentaux. Je n'ai point eu l'intention d'indiquer, par cela même, qu'il existe une séparation tranchée entre ces diverses formes ; au contraire, dans chacun de ces paragraphes, j'ai groupé autour d'elles toutes les dispositions de reins qui s'en rapprochent le plus. J'ai essayé de montrer ainsi les liens qui les unissent entr'elles, d'une part, et les rapprochent des types anatomiques voisins, d'autre part. De la sorte se trouve constituée toute une série de formes dont on peut suivre aisément les enchaînements. J'ai le plus souvent adopté, dans l'exposé de ces formes anatomiques, une gradation de complexité croissante. Les premières sont les plus simples et les dernières les plus complexes ; ceci tant au point de vue de leur structure propre que des rapprochements qu'elles sont capables d'offrir avec les reins des autres Vertébrés.

Technique

La méthode de choix pour l'étude macroscopique des reins, consiste en dissections à la loupe de ces organes, dissections précédées ou non d'injections du système vasculaire et du système canaliculaire. Ces injections sont assez délicates, elles nécessitent un peu d'habitude et il est nécessaire de prendre quelques précautions sans lesquelles on aboutit à des insuccès.

Injections vasculaires. — Après anesthésie, par addition de chloroforme dans l'eau qui les contient, les animaux sont sacrifiés et vidés de leur sang par une section transversale intéressant tout le corps en arrière de la cavité abdominale. Sur la section on aperçoit nettement le canal hémal, les orifices de l'aorte et de la veine caudale sectionnées.

Injections artérielles. — Si on veut voir avec netteté la topographie générale des artères du rein, il est nécessaire de ne pas injecter une trop grande quantité de masse à injection. Les artères rénales sont en effet en relation par leurs branches terminales péritubulaires avec le système veineux. Si on fait pénétrer une trop grande quantité de matière injectée, celle-ci se répand dans les lacunes rénales et masque entièrement la disposition des artères. Il faut donc arrêter l'injection au moment précis où celle-ci va pénétrer dans les lacunes rénales. A cet effet, j'ai employé un procédé qui m'a donné des résultats assez constants :

1° Après avoir vidé l'animal de son sang, par le procédé que je viens d'indiquer, j'injecte par la section de la veine caudale une dilution de nitrite d'amyle dans l'eau distillée à la dose de 1 pour cent. Le nitrite d'amyle a pour effet d'amener une vaso-dilatation favorable à la pénétration de la masse à injection. Ce lavage est arrêté au moment où la dilution ressort limpide par l'orifice aortique sectionné.

2° J'enlève la canule de la veine caudale et je l'installe sur l'orifice aortique.

3° Je place sur la veine caudale une ligature ou mieux une pince à forcipressure. J'opère de même sur le bulbe artériel mis préalablement à nu. De cette manière, le système veineux et, plus particulièrement, le système porte-rénal ne communique plus avec le système artériel que par l'intermédiaire des capillaires et spécialement des capillaires du rein.

4° J'aspire au moyen de la seringue toute la dilution possible. Il se produit le fait suivant : le liquide contenu dans l'aorte et ses branches est complètement absorbé. Celui qui remplit le système veineux et les lacunes rénales ne l'est point.

5° J'introduis alors par la canule laissée en place la masse à injection définitive. Les petites artères rénales y compris les glomérules de Malpighi sont injectées, mais la masse définitive ne pénètre pas, le plus souvent, plus loin, elle est limitée dans sa course par la dilution aqueuse qui remplit encore les lacunes du rein devenues par suite des ligatures veineuses de véritables espaces clos.

Les masses qui m'ont donné de bons résultats et que j'ai couramment employées sont : la masse à la gélatine et au bleu soluble de Ranvier, la métagélatine de Fol également au bleu de Prusse. Je dois, cependant, ajouter que cette dernière m'a donné de moins bons résultats, à cause de sa plus grande facilité de pénétration dans les lacunes du rein et de son mélange aisé avec la dilution contenue dans les lacunes péritubulaires. Ces deux réactifs sont si connus et si répandus qu'il est inutile d'en donner les détails de composition.

Injections veineuses. — Les injections des branches veineuses ont été poussées directement dans la veine caudale ou dans les veines cardinales postérieures, après saignée et lavage préalable au nitrite d'amyle à 1 pour cent comme dans les injections du système artériel. Il est très difficile de limiter l'injection aux gros troncs veineux et de s'arrêter au niveau des lacunes rénales. Dès que la masse pénètre dans ces dernières, il devient impossible de suivre avec précision le

trajet des gros troncs veineux, tant ces derniers sont masqués par la masse emplissant les lacunes. Aussi, le plus souvent, ai-je obtenu d'aussi bons résultats en faisant les dissections sans injections préalables. Dans ce cas je me suis bien trouvé du procédé, indiqué par Retterer, qui consiste à plonger l'animal entier, avec sa cavité abdominale largement ouverte, dans le liquide de Müller. Les vaisseaux, naturellement injectés, se distinguent avec aisance ; leur dissection en est très facilitée.

Injections tubulaires. — J'ai pratiqué aussi des injections dans les canaux vecteurs de l'urine. Ces injections sont des plus délicates, surtout chez les animaux de petite taille. Je me suis appliqué à suivre les indications fournies par Guitel (**1906**). (1). J'avoue n'avoir pas toujours très bien réussi. Les injections pratiquées pénétraient mal et n'arrivaient jamais à l'extrémité initiale des tubes urinifères. J'ai également pratiqué des injections suivant la méthode de Atlmann (**1879**) ; elles m'ont donné de meilleurs resultats. L'injection pénètre beaucoup plus aisément dans les tubes urinifères et ceux-ci se dissèquent avec plus de facilité à cause de la résistance particulière qu'ils acquièrent à la suite de ce traitement. On sait que ce procédé consiste à injecter de l'huile d'olive par les uretères, puis à traiter pendant 24 heures l'organe injecté par une solution d'acide osmique à 1 pour cent. Bien que ces procédés ne m'aient pas donné des résultats aussi complets que ceux obtenus par Guitel (**1906**) au sujet de ses Gobiesocidés, ils m'ont cependant rendu quelques services. Ils m'ont permis de me rendre compte de la disposition exacte des uretères et des grosses branches qui s'en détachent ainsi que des variations des diamètres offertes par ces mêmes branches suivant les régions de leur trajet. Ceci est bien suffisant pour une étude d'anatomie descriptive macroscopique. Le mode d'arrangement et de structure des tubes urinifères ressortissent à une étude microscopique et peuvent s'obtenir par la reconstitution géométrique des coupes. Je m'en occuperai

(1) Guitel recommande d'injecter de la métagélatine de Fol au bleu soluble après fixation des reins par le sublimé acétique et lavage à l'alcool iodé.

plus spécialement dans la deuxième partie de ce travail.

J'ai résumé dans un tableau, placé en planche hors texte (Pl. XVII), les qualités et le nombre des régions qui constituent le rein des Téléostéens examinés. Ce tableau comprend plusieurs colonnes : la première a trait au rein antérieur, la deuxième au rein moyen, la troisième au rein postérieur. Chaque colonne se divise en deux demi colonnes indiquant la forme plus ou moins différenciée que l'organe est capable d'acquérir. Les croix placées dans ces divisions désignent les parties d'organes représentées chez les espèces étudiées. La numération des types anatomiques, établis d'après la constitution même des partie s du rein, est inscrite dans la quatrième colonne. La cinquième renferme les noms des espèces dont il sera question dans la première partie de ce travail relative à l'anatomie. Leur état de développement est marqué dans la sixième. La septième est destinée aux noms des auteurs qui ont décrit les reins des espèces, ces dernières ont été classées, dans le tableau, d'après les recherches même de ces auteurs. Enfin, les chiffres placés après, se rapportent aux pages de la présente étude, traitant du sujet et forment ainsi une sorte de table de cette première partie anatomique.

CHAPITRE PREMIER

PREMIER TYPE ANATOMIQUE

CONSIDÉRATIONS GÉNÉRALES ET DISCUSSION DES RÉSULTATS DÉJA ACQUIS

Les descriptions qui vont suivre s'adressent à plusieurs Téléostéens. Elles caractérisent, dans leurs traits essentiels, les formes rénales des jeunes, à l'état d'« alevins », n'ayant pas encore atteint leur première maturité sexuelle. Mes recherches me permettent d'affirmer leur présence chez les jeunes de *Barbus fluviatilis* Agass., *Squalius cephalus* Sieb., *Squalius leuciscus* Blanch., *Gobio fluviatilis* Bell., *Perca fluviatilis* Bell., *Salvelinus fontinalis* Mitch. et *Salmo irideus* Gibbons. Je n'ai

jamais trouvé une disposition comparable chez les animaux parvenus à maturité sexuelle. Cependant, quelques auteurs signalent une similitude d'organisation chez quelques adultes, en particulier chez *Fierasfer*, *Atherina*, *Mugil et Zoarces* (Emery **1880-1885**) et chez *Chorisochismus dentex*, *Lepadogaster Gouanii*, *L. Wildenowii*, *Caularchus meandricus*, *Gobiesox cephalus*, *Callyonymus lyra*, *C. maculatus*, *C. dracunculus*, *C. belenus*, *Gobius minutus*, *G. Ruthensparii*, *G. paganellus*, *Cottus gobio*, *C. bubalis*, *Aspidophorus cataphractus*, *Trachinus vipera*, *Blennius pholis*, *Centronotus gunellus*, *Atherina presbyter* (Guitel **1906-1908**).

Les Poissons Téléostéens de ce premier type anatomique sont tous caractérisés par les dispositions suivantes :

Les reins antérieurs, au niveau de la région postérieure du crâne (basi occipital), ou à hauteur des premières vertèbres cervicales, portent deux volumineux glomérules de Malpighi ; chacun de ces glomérules est placé en tête du rein correspondant ; leur volume est considérable par rapport aux autres glomérules du rein et ils représentent, à l'état persistant, sous forme de glomérules géants, le glomus mésentérique du pronéphros embryonnaire. Ces glomérules pronéphrotiques sont enveloppés d'une capsule de Bowmann (persistance de la chambre pronéphrotique embryonnaire) et par son intermédiaire mis en relation avec l'extrémité antérieure des uretères primaires.

Ces derniers parcourent la cavité abdominale, sur sa paroi dorsale et dans toute sa longueur, pour se souder postérieurement en un conduit unique qui s'ouvre à l'extérieur au niveau de la papille urinaire. Sur toute la longueur de leur portion abdominale, depuis la région pronéphrotique jusqu'à une faible distance en avant de leur point de réunion postérieur, ils reçoivent de nombreux canalicules urinifères. Je désignerai cette partie rénale sous le terme de rein moyen ou somatique m'accordant en cela avec la plupart des auteurs qui ont étudié cet organe ; cette désignation permet de les séparer d'une part du rein antérieur ou pronéphrotique et d'autre part d'une formation

qui se manifeste fréquemment dans l'organisation des reins des Téléostéens et que la situation terminale, dans certains cas même post-abdominale, a fait désigner, parfois, sous le nom de rein caudal.

La topographie générale, les relations canaliculaires et les rapports angéïologiques, permettent de considérer la région somatique ou moyenne du rein comme l'homologue du mésonéphros ou corps de Wolff des autres Vertébrés. Ces reins moyens s'offrent à divers états de complexité structurale suivant les espèces examinées.

A peine ébauchée chez les uns, leur structure atteint, chez les autres, un degré de développement avancé ; quelle que soit cependant la disposition des parties constituantes de ces reins moyens, ils n'atteignent jamais comme perfectionnement la structure affectée par les reins postérieurs ou caudaux.

On peut donc définir les reins constituant ce type anatomique, par les propositions suivantes : Reins antérieurs, toujours glomérulaires ; reins moyens plus ou moins perfectionnés, toujours présents ; reins postérieurs, absents ou à peine ébauchés.

Au cours de mes recherches j'ai trouvé plusieurs fois cette disposition ; je ne l'ai cependant rencontrée que chez des animaux jeunes, à l'état d'alevins et dont les organes sexuels n'étaient pas encore développés ; sa durée est courte, elle cesse toujours quand les organes de la reproduction ont fait leur apparition, parfois même avant ; c'est ainsi que cette transformation peut être des plus précoces et s'opérer dans le courant du premier mois, parfois quelques jours après la naissance. Dans ce cas, le rein antérieur cesse d'être fonctionnel en temps que glomérulaire. Le glomus pronéphrotique perd ses relations avec les uretères primaires ; un tissu lymphoïde, de plus en plus abondant, s'infiltre entre les anses du glomérule et les dissocie ; il enserre et étrangle les uretères primaires dans leur région antérieure, la lumière de ces derniers disparaît, leur paroi est détruite et ainsi les reins antérieurs cessent d'exister dans leur état glomérulaire ; ils disparaissent pour faire

place à un organe lymphoïde à irrigation artérielle intense, il est vrai, mais sans conteste aglomérulaire.

Seuls, les alevins ou jeunes Téléostéens immatures m'ont fourni de pareils exemples. Je n'ai jamais, dans mes recherches, trouvé semblable organisation chez des Téléostéens adultes. Cependant, certains auteurs ont décrit, chez quelques-uns de ces animaux, parvenus à l'état de maturité sexuelle, une structure semblable, mais l'accord est loin d'exister en ce qui concerne ce point particulier.

La discussion qui s'est élevée entre Emery (**1880-1885**) et Grosglik (**1885**) fait nettement ressortir ces divergences d'interprétation. Emery (**1880**), étudiant le rein de *Fierasfer*, constate que la région antérieure de cet organe est constituée par un glomérule volumineux en relation avec l'extrémité céphalique des conduits excréteurs. A ce sujet il s'exprime ainsi : « La porzione anteriore dilatata di ciascun rene contiene un solo voluminoso glomerulo di Malpighi con un tubulino renale aggomitolato. » Cette description correspond donc à la diagnose du rein du premier type anatomique ; d'après cet auteur les Poissons du genre *Fierasfer* possèdent à l'état adulte un rein antérieur de même structure que celui qu'on trouve chez les jeunes. D'ailleurs les recherches d'Emery ne se bornent pas à ces seuls animaux. En **1881-1882**, une courte note du même auteur signale la présence de ces éléments chez de jeunes *Atherina*, *Mugil* et des embryons de *Zoarces*, « eine aus convoluten Röhren zusammen gesetzte Kopfniere mit einem einzigen grosse glomerulus, welche seine Arterie direckt von Aorta bezog. » Cette dernière note confirme le premier travail, mais, tandis que celle-ci s'adresse à des jeunes ou des adultes, celle-là décrit, chez des embryons ou des jeunes, la même organisation.

Grosglik (**1885**) étudie le mode de dégénérescence du pronéphros glomérulaire chez quelques Téléostéens. D'après cet auteur, la disparition complète des anses pronéphridiennes ne vient que très tard et n'existe, en fait, que chez des animaux complètement adultes. Se basant sur ces faits, il émet l'opinion

que les animaux, à reins antérieurs glomérulaires, décrits par Emery, n'avaient pas encore atteint l'état adulte. Cette opinion, à laquelle se rangent plusieurs auteurs, est aussi la mienne ; elle cadre entièrement avec les résultats que j'ai pu établir sur ce point.

Emery (1885) répond par une note ultérieure à Grosglik. Il laisse entendre que si les *Zoarces*, *Mugil* et *Atherina*, décrits dans sa deuxième note, n'avaient peut-être pas atteints l'âge adulte, il n'en est pas de même de *Fierasfer* pour lequel il affirme la persistance du pronéphros chez l'adulte.

Enfin Grosglik (1886), dans une dernière réponse à Emery, pense, que l'organisation particulière de l'appareil excréteur de *Fierasfer*, à l'état adulte, tient, peut-être, au mode de vie parasitaire de ces animaux.

J'ai étudié, pour ma part, un animal très voisin de *Fierasfer*, appartenant comme lui à la famille des Ophidiidés, *Ophidium barbatum* Linné et je n'ai pas trouvé de glomérules pronéphridiens. J'ai dû par suite de cette absence glomérulaire, par suite du développement considérable du tissu lymphoïde dans le rein antérieur et aussi par la présence d'un rein caudal bien caractérisé, le classer dans le groupe des Téléostéens possédant un rein postérieur ou IVe type anatomique. Je dois cependant reconnaître qu'il ne m'est pas possible d'être bien affirmatif sur la présence ou sur l'absence d'un glomérule géant dans le rein antérieur. Les exemplaires que j'ai examinés provenaient de collections et leur état de conservation ne m'ayant pas permis la pratique des injections, je ne puis apporter une certitude absolue sur ce point. Malgré tous les soins que j'ai apportés à cette dissection je n'ai pu découvrir un rein antérieur d'organisation semblable à celui de *Fierasfer*. Les coupes pratiquées dans la région, ne m'ont pas donné de résultats plus probants.

D'autres Téléostéens seraient capables, d'après Guitel, (1906) de présenter, chez les adultes, un pronephros persistant à l'état de gros glomérules fonctionnels. Dans un minutieux

travail, paru en **1906**, cet auteur reprend les découvertes qu'il avait faites déjà sur le rein des GOBIÉSOCIDÉS et publiées en plusieurs notes (**1899-1900-01-02-03-04-05-06 06-*a* 08**). Il groupe ses documents de manière à bien montrer l'organisation d'ensemble du rein de ces animaux. Voici quels sont les passages principaux de ce travail important. Je suivrai dans cet exposé l'ordre de complexité croissante d'organisation du rein de ces Poissons, de manière à rapprocher les exemples les plus différenciés des formes du type anatomique suivant et établir ainsi la transition entre les deux groupes.

Chorisochismus dentex. — L'échantillon examiné par GUITEL est un individu femelle, adulte, de 123 mm. de longueur.

Les deux organes de cet animal sont soudés sur le tiers postérieur de la longueur totale. La région antérieure dilatée suivant un ovale se continue par une bande rubanée avec la partie fusionnée des reins. Cette dernière partie augmente beaucoup d'épaisseur jusqu'à son extrémité postérieure. La face ventrale est plane, la dorsale plus ou moins mamelonnée suivant l'état de proéminence des vertèbres et des côtes dans la cavité abdominale. Le rein gauche porte sur son bord interne au niveau de l'artère sous-clavière un appendice (branche transverse du peloton pronéphrétique) terminé par un petit glomérule irrigué par l'artère pronéphridienne. Du côté droit le glomérule pronéphridien est accolé au rein lui-même. Les glomérules sont peu développés et presque égaux; le rein moyen (mésonéphros) ne renferme ni tubes contournés, ni glomérules; il n'existe sur les uretères primaires que des canaux arborescents, dendritiques, jamais pelotonnés, dépourvus de glomérules, dont le nombre et le volume croissent vers la région de fusion des reins.

L'originalité de cet exemple consiste surtout dans cette disposition particulière du rein qui offre une simplicité frappante. Deux glomérules antérieurs, peu développés, sont en relation par leurs capsules avec les uretères primaires, ces derniers portent sur tout leur trajet abdominal des canalicules arborescents assez bien développés ; les tubes contournés et les glo-

mérules Malpighiens, caractéristiques de tous les reins des Vertébrés, n'ont pas encore fait leur apparition. Le mauvais état de conservation des animaux empêche Guitel d'affirmer d'une manière absolue cette disposition. Si pareille structure était confirmée, on pourrait dire que les reins de ces animaux sont de beaucoup le plus simples parmi ceux des Téléostéens adultes étudiés jusqu'à ce jour. *Lepadogaster Candolii* et *Microcephalus* sont établis sur le même type : « le mésonéphros est complètement privé de canalicules pelotonnés et par conséquent de glomérules ; leur rein ne comporte pas, de ce fait, de pelotons et de glomérules autres que ceux du pronéphros. »

Lepadogaster Goüanii Lacépède, mâle, femelle et mâle jeune. — A part quelques variations dans les détails, les reins de ces poissons se ressemblent beaucoup. Ils sont soudés postérieurement sur une partie de leur longueur et présentent en avant un appendice, placé sur le bord interne des reins, constitué par le glomérule du pronéphros suivi du canal pronéphrétique. En arrière de cette région vient le mésonéphros. Celui-ci est lobulé sur le bord externe et les lobes de forme et de taille variables contiennent des pelotons mésonéphrétiques.

Le pronéphros persiste fonctionnel pendant toute la vie et comprend quatre parties :

1° Un glomérule géant en rapport avec une artère pronéphrotique née de l'aorte un peu en avant de l'artère mésentérique.

2° Une anse transversale constituant l'appendice interne du rein antérieur.

3° Une anse longitudinale directe.

4° Une anse longitudinale récurrente.

Ces deux dernières anses constituent une sorte d'U à branches très allongées et à ouverture dirigée en avant. La branche interne succède au canal transversal ; la branche externe s'unit au canal segmentaire du même côté.

Le mésonéphros est constitué par les deux uretères primaires qui parcourent le corps en entier, pour se replier ventralement, dans leur région terminale, en forme d'U, un peu

avant de se jeter dans la vessie urinaire. Ces uretères primaires portent des canalicules arborescents peu différents de ceux des exemples précédents ; on en rencontre depuis le point où ils se greffent sur les canaux pronéphrotiques jusqu'à une petite distance du point de rebroussement postérieur. Il existe, en outre, des canalicules pelotonnés dans lesquels on peut reconnaître deux portions, l'une ramifiée et ressemblant beaucoup aux canalicules arborescents précités, l'autre, plus longue, de calibre variable, mais ne présentant jamais les segments que l'on rencontre dans les canalicules rénaux des Vertébrés. Ils sont complètement et toujours privés de glomérules.

En somme, les reins de ces animaux sont, dans leur ensemble, établis comme les précédents à une complication près : certains canalicules arborescents sont capables de porter des tubes allongés et repliés sur eux-mêmes, de manière à former des pelotons, qui constituent de véritables canalicules contournés, encore dépourvus de glomérules Malpighiens. Les mêmes dispositions se retrouvent chez *Lepadogaster bimaculatus* mâle et femelle.

Lepadogaster Wildenowii Risso, *Caularchus meandricus* Girard, *Gobiesox cephalus*. — Les formes rénales appartenant à cet exemple présentent un perfectionnement organique sur le précédent. Les tubuli contorti ne se terminent plus par une extrémité aveugle, ils sont munis d'un troisième segment portant glomérule. De telle sorte que le mésonéphros de ces animaux comprend deux ordres de tubes, branchés sur les uretères primaires : 1° des canalicules arborescents, à caractères semblables aux canalicules arborescents des exemples qui précèdent ; 2° des tubes contournés différant de leurs semblables du deuxième exemple par la présence de glomérules Malpighiens.

En résumé, les reins des Gobiesocidés sont essentiellement caractérisés par la disposition glomérulaire du rein antérieur ; celui-ci est toujours associé à un rein moyen, parfois seulement

ébauché, représenté par des canalicules arborescents, simples tubes urinifères rudimentaires, parfois par ceux-ci augmentés de tubes contournés, enfin, dans les cas les plus complexes, par des canalicules arborescents, des tubes contournés et des glomérules de Malpighi. Cette dernière organisation du rein moyen se retrouve chez un grand nombre de Téléostéens à l'état adulte. J'aurai l'occasion de la signaler plusieurs fois dans la suite de ce travail.

Les Téléostéens offrant un rein antérieur à glomérule pronéphridien encore fonctionnel à l'état adulte, seraient fort nombreux, d'après Guitel. Et la phrase « prophétique » qu'Emery écrit dans sa réponse à Grosglik est, d'après lui, pleine de prévoyance. « Obschon ich bis jetzt keine lückenlose Entwickelungsreihe von einer Art besitze, so glaube ich doch ganz bestimmt behaupten zù dürfen, dass die Embryonal Vorniere bei erwachsenen Teleostiern fortbestehen kann und in vielen Fällen wirklich fortbesteht. » Et ses recherches, nouvellement publiées (**1908**), confirment naturellement les prévisions d'Emery.

Dans ce travail, Guitel constate le glomérule géant chez *Callyonymus lyra* L., *C. maculatus* Raffinesque, *C. dracunculus* Rondelet, *C. belenus* Rondelet. La disposition du rein antérieur de *Callyonymus lyra* L. se rapproche de celle des Gobiesocidés ; trois *Gobius* le possèdent aussi : *G. minutus* Pennant, *G. Ruthensparri* Euphrasen et *G. paganellus* L.. Il en est de même de *Cottus gobio* L., *C. bubalis* Euphrasen, *Aspidophorus cataphractus* Schonevelde, *Trachinus vipera* Cuv., *Blennius pholis* L., *Centronotus gunellus* Willughly, *Atherina presbyter* Duhamel.

« Le pronéphros persiste, jusque chez l'adulte, dans quatorze espèces appartenant à huit genres différents. Ces quatorze espèces, jointes à celles étudiées précédemment, portent à vingt-six le nombre des Téléostéens chez lesquels cette disposition a été reconnue et ces vingt-six espèces se répartissent en neuf familles : *Firasferidés*, *Atherinidés*, *Gobiidés*, *Cottidés*, *Agonidés*, *Trachinidés*, *Callyonymidés*, *Gobiésocidés*, *Blenniidés*. »

D'après cette énumération, il semble que la disposition glomérulaire du pronéphros, persistant chez l'adulte, soit un fait presque constant chez les Téléostéens. Mon avis, par contre, est que cette disposition caractérise surtout les formes jeunes des Téléostéens ; il ne m'a pas été donné de la trouver une seule fois chez les Poissons osseux adultes que j'ai examinés. Je ne suis d'ailleurs pas seul à faire cette constatation : HALLER (**1908**) a écrit un important travail sur la Phylogénèse des Poissons osseux ; les descriptions qu'il donne, d'après ceux qu'il a étudiés, ne mentionnent pas la persistance, à l'état adulte, dans la région céphalique du rein ou premier segment, des glomérules fonctionnels du pronéphros. Dans quelques espèces, le rein antérieur contient des fragments atrophiés d'uretères et peut-être de canaux urinifères. Il discerne parfois à sa surface une tubérosité plus ou moins accentuée, constituée par du tissu lymphoïde et représentant à son avis, le glomérule géant du pronéphros atrophié ; il n'a jamais pu trouver une disposition semblable à celles décrites par GUITEL. Le premier segment est toujours formé par du tissu lymphoïde abondant.

Mes recherches concordent en cela, dans l'ensemble, avec celles de cet auteur. Ceci ne veut point dire cependant que j'accepte sans réserves ses interprétations ; les mêmes faits peuvent s'expliquer de manières différentes. De la constatation de faits semblables ne s'ensuit pas forcément une même interprétation et souvent la manière dont je les envisage diffère entièrement de la sienne. Je discuterai ces points plus tard ; je tiens à signaler en ce moment ce fait important que dans tous les exemples de Téléostéens adultes étudiés par HALLER, le rein antérieur n'est plus glomérulaire. Ces poissons adultes sont cependant nombreux ; ses descriptions portent sur *Esox lucius*, *Lucioperca sandra*, *Perca fluviatilis*, *Gasterosteus aculeatus*, *Lota vulgaris*, *Gadus æglefinus*, *Ameiurus nebulosus*, *Anguilla vulgaris*, *Cyprinus auratus*, *Tinca vulgaris*, *Barbus fluviatilis*, *Leuciscus argenteus*, *Leuciscus rutilus*, *L. erythrophtalmus*,

L. alburnus, L. dobula, Gobio fluviatilis, Tetrodon cutaneus. Aucune de ces formes ne possède un rein antérieur constitué comme l'indique GUITEL pour les neuf familles par lui étudiées.

En laissant de côté l'interprétation qu'ils ont pu donner de la valeur morphologique de la partie antérieure du rein des Téléostéens, HYRTL (**1850**), BALFOUR (**1881-1882**), PARKER (**1882**), GROSGLIK (**1885**), VINCENT (**1898**) avaient décrit cette région comme constituée, chez l'adulte, par du tissu lymphoïde aglomulaire.

Si les divergences d'opinion, quant à la structure du rein antérieur des Téléostéens adultes, sont manifestes, il n'en est plus de même pour les jeunes ; sur ce point tous les auteurs semblent s'accorder. Les jeunes animaux immatures possèdent un organe excréteur dans lequel le glomus pronéphrotique existe à l'état fonctionnel ; ce dernier disparaît soit avant, soit au moment même de la première maturité sexuelle. Sans rechercher l'organisation que peuvent présenter au cours de leur développement les embryons, organisation qui a été décrite par FÉLIX (**1897-1904**) et BRACHET et SWAEN (**1900-1901**) dans leurs recherches sur les Salmonidés et les Cyprinidés, on peut retrouver chez les jeunes ayant franchi la phase embryonnaire, cette disposition élémentaire.

LEREBOULLET (**1862**) donne quelques indications sommaires sur la manière d'être de l'appareil excréteur chez la *Perche* et le *Brochet*. Le corps de Wolff (LEREBOULLET) est représenté, au moment de la naissance, par un tube étroit accolé à la face supérieure de l'intestin et en relation dans la partie antérieure avec un amas de cellules rondes, abondantes, placées au-dessus du foie ; en arrière, il se dilate en une poche ovoïde, premier rudiment de la vessie urinaire. Ce n'est que plus tard, « lorsque la circulation existe », qu'on aperçoit l'organe sécréteur proprement dit, ou corps de Wolff, formé par un tube droit, enroulé en avant sur lui-même en une sorte de petite glande pelotonnée située en avant de la vessie natatoire. Cette glande pelotonnée est

la continuation du tube formé antérieurement. L'auteur ajoute : « je n'ai pas trouvé dans la composition de cette pelote, d'autres éléments que le tube enroulé qui la constitue et dont les ondulations lui donnent quelquefois un aspect bosselé. »

Les dessins publiés par Lereboullet sont plus précis que sa description ; on peut reconnaître, aisément, que la glande pelotonnée, qu'il mentionne, correspond en forme et en situation au glomus du pronéphros et à son canal excréteur. En conséquence, la *Perche* et le *Brochet* présentent, au moment de l'éclosion et pendant les quelques jours qui suivent, un organe rénal à pronéphros glomulaire nettement affirmé.

Les découvertes de Bietrix et Fabre Domergue (**1905**) sur le mode de développement de la *Sole* donnent des résultats analogues.

La larve, au stade M, possède un canal de Wolff placé entre la paroi latérale de la corde dorsale et le tube digestif. Il suit la cavité abdominale dans toute sa longueur et se replie vers le bas au niveau du coude du rectum. La lumière se dilate beaucoup en ce point pour se continuer avec la vessie urinaire. L'extrémité antérieure est aveugle et se termine au niveau de l'attache du bord antérieur de la nageoire pectorale.

Au stade N, la portion antérieure de l'appareil urinaire se complique. Il existe en ce point « un glomérule rénal », glomérule primitif (pronéphros) à l'extrémité de chacun des canaux de Wolff ; ceux-ci, au lieu de présenter un trajet direct, comme au stade M, décrivent quelques circonvolutions dans leur région antérieure. Les auteurs n'insistent pas sur la constitution intime de ce glomérule. Ils constatent encore que le canal de Wolff placé en arrière de celui-ci n'offre aucune différenciation.

Les reins des alevins du stade O constituent deux corps, peu volumineux, étendus en dessous de la voûte de la cavité péritonéale. Les circonvolutions et les vaisseaux sanguins commencent à se montrer dans sa substance.

L'appareil urinaire est devenu trop complexe, au stade P, pour se « prêter à l'étude par transparence ». Quoi qu'il en soit,

durant toute la période larvaire et au moins jusqu'au stade P, le rein de la larve de *Solea vulgaris* offre, indubitablement, le caractère commun à tous les jeunes Téléostéens, c'est-à-dire la présence d'un glomérule pronéphridien fonctionnel.

Haller (1908) a étudié la structure du rein chez les alevins de *Salmo irideus*. Chez les embryons possédant de 12 à 13 segments, le rein comprend, dans la région antérieure, un gros glomérule de Malpighi entouré d'une chambre pronéphrotique assez ample. Celle-ci se continue par un uretère replié plusieurs fois sur lui-même. Ces circonvolutions se limitent à la région antérieure et sont incluses dans un tissu lymphoïde qui renferme aussi des canalicules rudimentaires non en relation avec les uretères. Ceux-ci deviennent alors rectilignes et s'étendent sur la face supérieure de la cavité abdominale jusque dans sa région postérieure. En ce point, ils s'unissent l'un à l'autre et s'ouvrent à l'extérieur par un canal unique. Sur leur trajet on voit déjà se former, à moitié de leur longueur, une paire de tubes urinifères ou canaux segmentaires munis de glomérules de Malpighi de petite taille. Des alevins de 3, 5 cm. de long, qui ont, par conséquent, déjà atteint une assez grande taille, présentent aussi dans la région antérieure deux gros glomérules de Malpighi, situés dans la même place et offrant les mêmes relations avec les uretères que dans le stade précédent. Ces uretères ont multiplié dans leur région antérieure leurs circonvolutions, le tissu lymphoïde qui les enveloppe s'est accru; les premiers canalicules segmentaires rudimentaires du pronéphros ont disparu; dans la région qui suit celle qu'ils occupaient, d'autres canalicules segmentaires ont pris naissance, ils sont disposés métamériquement, — en relation avec l'uretère primaire — et sont encore rudimentaires et non fonctionnels. Plus en arrière de ceux-ci sont disposés de nombreux canalicules urinifères, disposés sans ordre métamérique apparent, munis de glomérules, assurant la fonction urinaire. Pour Haller, la première partie, trouvée chez l'embryon de 12 à 13 segments musculaires, est le pronéphros. Le deuxième groupe de tubes

rudimentaires et métamériques correspond au mésonéphros; enfin, la dernière partie développée, occupant toute la partie postérieure de la cavité abdominale, vaut un métanéphros. Le pronéphros et le mésonéphros dégénèrent successivement avec rapidité pour laisser la place à du tissu lymphoïde. Le métanéphros persiste seul et constitue le rein fonctionnel de l'adulte. La disposition métamérique des canalicules antérieurs ainsi que leur disparition rapide permet à Haller de penser qu'il existe une différence importante entre les deux groupes canaliculaires. Il base sur ce seul fait son opinion qui peut se résumer ainsi :

Le pronéphros apparaît le premier, le glomus et l'uretère qui lui fait suite demeurent fonctionnels durant la période d'immaturité sexuelle ; dans le tissu lymphoïde, qui les environne, on distingue des canalicules pronéphridiens rudimentaires qui ne se mettent pas en relation avec l'uretère primaire. Ces canalicules disparaissent bientôt et le tissu lymphoïde s'étend en arrière, augmenté par la production de nouveaux éléments issus de la dégénération des tubes rudimentaires. En arrière de ce point prennent naissance de nouveaux canalicules segmentaires (mésonéphros) également rudimentaires ; cette deuxième génération canaliculaire disparaît à son tour; en arrière d'elle une troisième génération prend naissance, celle-ci diffère des précédentes et par sa persistance et par ses faibles tendances à la métamérisation.

Les observations relatives à la disposition et à la qualité des régions du rein ne correspondent pas entièrement avec mes recherches, au moins quant à l'interprétation des faits. J'aurai l'occasion d'y revenir bientôt. Un point intéressant est cependant établi par les recherches de Haller. Les alevins de *Salmo irideus* présentent avant l'état de maturité sexuelle, longtemps cependant après la résorption de la vésicule vitelline, par conséquent chez de jeunes poissons (3,5 cm.), un rein antérieur constitué par un gros glomérule fonctionnel en relation avec l'extrémité antérieure des uretères. Dans la suite de la croissance de l'individu, ce glomérule, la région repliée de l'uretère primaire

ainsi que la deuxième génération de tubes segmentaires disparaissent et sont remplacés sur place par du tissu lymphoïde qui acquiert, dès lors, un très grand développement.

Recherches personnelles

Ces faits coïncident entièrement avec ceux qu'ont décrits les auteurs précédents, mis à part Emery et Guitel ; ils sont aussi en concordance avec mes propres observations. Celles-ci ont surtout porté sur de jeunes Cyprinidés : *Barbus fluviatilis* Agass. *Squalius cephalus* Sieb. *Squalius leuciscus* Blanch. *Gobio fluviatilis* Bell. ; un Percidé : *Perca fluviatilis* Bell. et un Salmonidé : *Salvelinus fontinalis* Mitch.

La disposition d'ensemble de l'appareil excréteur de ces animaux est sensiblement la même, sauf quelques détails tenant à la position du glomérule géant, à ses dimensions, au nombre et à l'amplitude des circonvolutions du canal excréteur, à l'abondance plus ou moins grande du tissu lymphoïde et à sa répartition. Ces quelques différences donnent un intérêt très minime dans cette étude d'ensemble.

Les observations qui suivent ont été faites par transparence à travers la paroi du corps soit après anesthésie des alevins par l'adjonction à l'eau, qui les contenait, d'une solution de chloral soit après fixation au Lavdowsky et éclaircissement au toluène.

Barbus fluviatilis Agassiz. — Cette espèce fournit un bon matériel d'étude. Le pigment qui est très répandu sur le corps d'autres animaux, des Salmonidés en particulier, est très peu développé et les organes peuvent aisément se distinguer à travers la paroi.

Les alevins, dont la longueur totale atteint 4 mm., possèdent encore leur vésicule vitelline ; dans le corps, le foie, bien délimité, occupe toute la région antérieure de la cavité abdominale. Au-dessus de l'intestin, tout le long du plafond de la cavité abdominale, en dessous de la corde dorsale, apparaissent deux lignes de cellules tassées les unes contre les autres,

dont la coloration légèrement brune permet de les distinguer aisément des tissus voisins. Ce sont les canaux excréteurs. L'examen de l'animal, sur la face ventrale, permet, en effet, de discerner dans ces deux bandes cellulaires deux traînées claires, qui s'étendant de bout en bout, pour se réunir dans la partie postérieure, représentant les lumières de ces canaux excréteurs. Le canal terminal, unique, avant son ouverture externe, située sur la nageoire embryonnaire, impaire en arrière du bord postérieur de la vésicule vitelline, se renfle en une légère dilatation ovoïde, ébauche de la vessie urinaire.

Dans la région antérieure, au niveau du troisième segment musculaire du tronc, le canal se replie sur lui-même et atteint ainsi le bord postérieur de la nageoire pectorale ; puis, une nouvelle inflexion le ramène en avant, à hauteur du premier ou du deuxième segment, parfois même à hauteur du basi-occipital ; il se termine par une vésicule volumineuse, allongée, dans laquelle proémine une sorte de crête longitudinale, au niveau du basi-occipital et des deux ou trois premiers segments. On peut voir pénètrer dans cette crête un rameau artériel. C'est là la structure typique du pronéphros, semblable, dans l'ensemble, à celle décrite, par tous les auteurs, chez les Téléostéens.

Quand l'alevin a atteint 8 à 10 mm. de longueur, le rein s'est amplifié et perfectionné. Les deux crêtes glomérulaires antérieures ont pris une forme plus arrondie ; les relations avec l'extrémité antérieure, contournée, des uretères restent cependant les mêmes. Le rein abdominal s'est élargi et on voit apparaître, de part et d'autre des canaux excréteurs, des amas cellulaires, disposés régulièrement et à raison de deux à trois paires par segment. Ces amas prennent naissance en allant de la région antérieure vers la région postérieure, depuis le point où les uretères se replient sur eux-mêmes dans la partie antérieure, jusqu'au niveau de leur confluence postérieure.

Ces amas cellulaires, chez des animaux de 12 à 14 mm., se montrent pourvus d'une lumière ; ce sont de vrais canalicules urinifères segmentaires, développés sur toute la longueur du

rein. Aucune différence ne se manifeste entr'eux et ne permet de séparer les canalicules antérieurs des canalicules postérieurs.

Des animaux de taille à peu près égale, mais cependant un peu plus âgés, présentent une complication plus grande. Les canalicules urinifères se multiplient en nombre, en même temps que quelques-uns augmentent en longueur et se replient sur eux-mêmes. L'ensemble devient ainsi de plus en plus confus, par suite du tassement et de l'intrication des tubes ; la métamérie disparaît ; le tissu lymphoïde qui les entoure devient plus abondant, des artérioles issues des intercostales pénètrent dans cette masse. Quelques tubes plus longs et plus contournés que les autres se mettent en relation par leur extrémité aveugle avec ces rameaux vasculaires ; des glomérules de Malpighi prennent naissance ; le rein est presque entièrement constitué. Ces modifications s'accomplissent avec rapidité, aussi bien dans la région antérieure que dans la région moyenne et postérieure de la cavité abdominale. Bientôt, cependant, des différences importantes commencent à se manifester. Tandis que le rein augmente de volume, dans sa région postérieure, par l'adjonction de nouveaux tubuli, les uns à extrémité aveugle, les autres portant glomérules, les tubes de la région antérieure semblent frappés d'arrêt dans leur développement ; leur prolifération est peu intense ; les rameaux vasculaires sont peu nombreux. Le tissu lymphoïde intercanaliculaire acquiert un grand développement ; aucun autre tube contourné n'y prend naissance ; le rein s'amplifie et se perfectionne seulement dans la région postérieure.

Les choses en restent là, pendant plusieurs mois, jusqu'à l'époque où l'alevin devient adulte. A ce moment, des changements importants s'établissent dans le rein antérieur. Le glomérule géant, qui n'a cessé de fonctionner durant toute la période de jeunesse, disparaît sous l'action destructive du tissu lymphoïde envahissant ; les circonvolutions de l'uretère suivent le même sort. Le rein antérieur cesse d'exister en temps que pronéphros, il est remplacé par un organe lymphoïde particulier. Pendant que s'accomplissent ces modifications, l'animal

est devenu propre à la procréation. J'étudierai plus loin l'anatomie et l'histophysiologie de cette forme adulte essentiellement différente du jeune et par cela même appartenant à un type anatomique différent. Aussi, ne doit-on pas être surpris, si, dans la méthode d'investigation que je me suis proposée, on trouve dans ce premier type anatomique les dispositions rénales d'un animal jeune, tandis que la description de l'appareil excréteur de la même espèce adulte est donnée, ultérieurement, à propos d'un autre type anatomique. Des différences profondes d'organisation se découvrent entre les reins antérieurs des jeunes et des adultes. Ceci, à mon avis, suffit pour scinder la description des organes en deux types distincts.

Je n'insisterai pas sur la manière d'être du rein antérieur des autres Cyprinidés que j'ai étudiés, leur disposition d'ensemble est la même et les perfectionnements successifs du rein suivent les mêmes étapes.

Perca fluviatilis Bell. — Il en est de même de *Perca fluviatilis* Bell, à cette différence près, cependant, que chez cette dernière les relations vasculaires artérielles du rein abdominal sont plus complètes que chez les Cyprinidés. Les longs tubes contournés sont très abondants ; comme ceux-ci sont terminés par des glomérules, ces derniers sont donc très nombreux. Les tubes courts aglomérulaires font défaut au bout de très peu de temps; les longs persistant seuls. Le tissu lymphoïde est, en revanche, bien moins abondant dans cette région. Ce balancement compensateur des deux organes vasculaire et lymphoïde est un fait général dans l'organisation du rein des Téléostéens et j'aurai l'occasion de revenir, plus tard, sur ce fait dont la constance est saisissante. Il me suffit pour le moment d'indiquer cette variation structurale entre les Percidés et les Cyprinidés.

Salvelinus umbla L. — Le rein de *Salvelinus umbla* L. offre, chez les jeunes alevins de 10 mm., une disposition qui rappelle de très près celle décrite par Haller (1908) chez *Salmo irideus*. Les deux uretères primaires, soudés sur une faible longueur

dans la région postérieure, se séparent en avant de cette région et passent de chaque côté de la corde dorsale qu'ils longent sur tout son parcours abdominal, jusqu'au niveau de la cloison péricardique. En ce point, ils se replient plusieurs fois sur eux-mêmes, comme les uretères de *Salmo irideus* et se terminent par deux gros glomérules symétriques, unis l'un à l'autre, sur la ligne médiane, par un raphé assez court. La gaîne lymphoïde, placée autour du glomus et des circonvolutions antérieures de l'uretère, renferme des amas cellulaires régulièrement disposés ; ceux-ci ressemblent aux formations tubuligènes du rein abdominal, mais ils possédent une existence éphémère. Les animaux de 12 à 15 mm. n'en présentent plus trace ; peut-être ce sont là des tubes urinifères du pronéphros non parvenues à leur entier développement par suite d'un phénomène de tachygénèse. Ceci est probable, sans être cependant entièrement démontré ; Haller (**1908**) semble admettre cette manière de voir ; pour ma part, je ne suis pas en mesure de me prononcer sur ce point. Quoi qu'il en soit, cette première phase ressemble beaucoup, comme structure, à celle de *Barbus* ci-dessus mentionnée.

A partir de 15 à 18 mm. les reins des jeunes *S. umbla* L. se développent beaucoup. Le tissu lymphoïde s'étend, le long des uretères primaires, jusqu'à la partie postérieure de la cavité abdominale, on rencontre même des traînées lymphoïdes en arrière du point de fusion des deux conduits, traînées pénétrant dans un diverticule creusé en arrière de la limite postérieure de la cavité abdominale ; dans l'épaisseur même de ce tissu lymphoïde, se développent des amas cellulaires, métamériquement disposés. Ces amas cellulaires se transforment bientôt en canalicules urinifères, dans toute la longueur du rein, depuis la région où j'ai signalé la présence des tubuli pronéphrotiques, jusque dans les traînées lymphoïdes contenues dans l'arrière cavité abdominale.

Les tubuli antérieurs et moyens se mettent en relation par l'une de leurs extrémités avec les parois des uretères primaires. Leur nombre se multiplie et leur longueur s'accroît, cette mul-

tiplication ne se produit que dans la région moyenne et dans la région postérieure du rein. Des artérioles perforent la capsule du rein et pénètrent dans le tissu lymphoïde ; les pelotons Malpighiens s'édifient et les canalicules urinifères se mettent en relation avec eux. Le rein acquiert ainsi sa structure définitive. Dans la région antérieure, non seulement les tubes urinifères subissent un arrêt de développement, comme cela se passe chez les Cyprinidés, mais encore ces tubes, qui ont conservé apparente leur première disposition métamérique, régressent rapidement et ne laissent plus bientôt que des vestiges.

Une disposition particulière apparaît au niveau des tubes postérieurs, placés en arrière du point de fusion des uretères. Tandis que les canalicules du rein abdominal se jettent directement dans les uretères primaires, les tubes contournés du rein postérieur, post-abdominal, s'unissent les uns aux autres. Après s'être ainsi plus ou moins groupés, ils débouchent, non plus dans l'uretère lui-même, mais dans un diverticule postérieur émané de la face dorsale de l'uretère. Cette différence très importante dans les rapports des deux groupes de canaux n'est pas la seule. Dans le rein abdominal, les vaisseaux artériels sont peu abondants et toujours disséminés ; le plus souvent, ils sont formés aux dépens des branches issues des artères intercostales et n'ont, par conséquent, aucune autonomie. Le tissu lymphoïde, très développé, sépare tous les canalicules urinifères. Dans le rein postérieur, au contraire, une seule grosse branche artérielle, émanée de l'aorte, s'individualise et dessert tous les glomérules rénaux. Ce vaisseau autonome représente une véritable artère rénale. En compensation et suivant la règle générale le tissu lymphoïde est très peu représenté.

La différence de constitution des reins, dans leur partie moyenne et dans leur région postérieure, est importante. Par ses rapports même avec le système circulatoire et avec les canaux excréteurs, cette région postérieure se désigne comme une formation différente du rein abdominal et analogue au rein définitif des Vertébrés supérieurs.

Le rein conserve cette structure durant toute la première année. Au moment du développement des organes sexuels, le glomus pronéphrotique s'atrophie et cesse de fonctionner. L'uretère dégénère aussi, jusqu'au niveau des premiers tubes contournés atrophiés. Vers le quinzième ou le seizième mois ces diverses formations ont complètement disparu et ne laissent plus aucun vestige. A cette époque les *ombles* mesurent de 0,12 à 0,15 cm. environ.

Bien que moins affirmée une disposition comparable du rein postérieur se retrouve chez certains Cyprinidés. Ainsi *Squalius cephalus* Sieb., *Squalius leuciscus* Blanch., de 10 à 12 mm. *Gobio fluviatilis* Bell., de 7 à 9 mm. de longueur totale sont capables de la présenter.

VALEUR MORPHOLOGIQUE DES REINS DU Ier TYPE ANATOMIQUE

Le point principal à retenir dans cette organisation du rein des jeunes tient surtout à la constance de structure de la région antérieure établie sous la forme glomérulaire. Ceci est un fait indéniable admis par tous. Cette disposition embryonnaire durable, se trouve, sans exception, chez tous les jeunes. De l'avis de beaucoup d'auteurs et aussi à mon avis cette disposition ne dépasse pas la période d'immaturité sexuelle; la transformation de l'organe rénal antérieur, au moment où l'activité génitale commence à se manifester est des plus curieuses et cette question mériterait des recherches complémentaires. Certains auteurs : Emery et Guitel, en particulier, prétendent que cette organisation du rein antérieur est capable de se manifester durant toute la vie chez certaines espèces de Téléostéens. Je répète que, pour ma part, je n'ai jamais trouvé pareille structure chez les animaux que j'ai examinés et qui avaient leurs organes génitaux bien développés.

Quoi qu'il en soit, il est hors de doute que certains Téléostéens présentent dans leur existence postlarvaire, à l'état jeune, sinon à l'état adulte, un pronéphros fonctionnel et ceci suffit pour

justifier l'établissement d'un type anatomique particulier, caractérisé précisément par cette disposition organique.

Comment doit on envisager les autres parties de ces reins ?

Haller (1908) divise les canalicules urinifères du rein somatique en deux groupes distincts, suivant leur temps d'apparition et leur mode de régression plus ou moins rapide. Les plus antérieurs comme apparition et aussi comme régression sont, d'après lui, les canalicules mésonéphridiens. Les canalicules qui leur font suite sont les homologues des formations canaliculaires d'un métanéphros. Cet auteur ne reconnaît aucune structure canaliculaire dans le rein terminal ou caudal chez les animaux qui en possèdent un. Cette affirmation est contraire à la réalité, j'en donnerai la preuve formelle dans la deuxième partie de ce travail consacrée à l'histologie du rein. La chronologie dans l'apparition ou la destruction des canalicules urinifères et la valeur morphologique de ces éléments telle que la propose Haller n'est pas admissible. J'ai montré, à propos de la description des reins des jeunes Salmonidés, l'apparition régulière des canalicules urinifères rénaux dans toutes les régions du rein abdominal. Ce synchronisme presque complet ne permet pas une séparation précise entre les divers tubes contournés. De ce que les premiers canalicules n'atteignent pas un développement égal aux derniers, on ne peut non plus tirer argument pour établir une séparation entre eux ; on peut en effet observer entre les canalicules non développés de la partie antérieure et les canalicules postérieurs bien établis, une série de dispositions transitionnelles ; toute séparation devient dès lors arbitraire. Non seulement l'arrêt de développement, mais aussi la dégénérescence s'étend, avec plus ou moins d'intensité, à tous les tubes rénaux, rendant ainsi impossible toute distinction. Si des différences considérables d'aspect semblent se montrer entre les deux ordres de tubes chez les Salmonidés, ceci tient, uniquement, à la rapidité de développement des uns et de régression des autres, mais cela n'indique nullement deux formations séparées et différentes ; d'ailleurs, chez certains

animaux, les Cyprinidés, par exemple, la lenteur d'évolution des tubes contournés du rein dans un sens ou dans l'autre rend leurs différences structurales inappréciables et partant leur séparation impossible. HALLER, dans ce cas, suppose (plus qu'il ne le démontre) que le mésonéphros a une existence très courte et disparaît complètement chez l'adulte. Ainsi, chez ces animaux, raccourcis quant au rein, la formation la plus ancienne (pronéphros) persiste ; la formation la plus récente (métanéphros) est également très nettement développée. Par un phénomène vraiment extraordinaire et inexpliqué la formation moyenne (mésonéphros) disparaît complètement, sans laisser de traces.

Quant à la formation postérieure à irrigation si particulière et à relations canalaires différentes des autres parties rénales, HALLER l'a décrit comme non fonctionnelle et constituée par du tissu pseudolymphoïde sans canalicules glandulaires, Je l'ai déjà indiqué, ceci est une erreur dont je ne peux m'expliquer l'origine. Il est possible qu'HALLER ayant déjà reconnu, d'après ses déductions, dans le rein de ces animaux, un pro, un méso et un métanéphros, ait estimé qu'une constitution déjà aussi complexe excluait une complexité nouvelle. En donnant à cette région postérieure, encore plus différenciée que le métanéphros, la valeur d'un nouveau rein, les Vertébrés inférieurs posséderaient un organe plus perfectionné que les supérieurs ; autant valait supprimer cette partie embarrassante.

Il me paraît plus juste de considérer le rein des Téléostéens comme un organe unique subissant des différenciations plus ou moins accusées dans ses diverses régions, à mesure que l'organisme se perfectionne et que, par suite, le besoin de remplir de nouvelles fonctions d'excrétion devient une nécessité.

Le rein embryonnaire ou pronéphros est, chez les jeunes et chez quelques adultes, constitué par le glomus embryonnaire et les uretères qui lui font suite. Le plus souvent, à l'état adulte, le glomus disparaît et fait place à un organe lymphoïde.

Puis, vient le mésonéphros ou rein abdominal, à relations vasculaires surtout veineuses.

Enfin, la nécessité d'une exsudation liquide plus grande se faisant sentir, l'infiltration artérielle du rein se produit et les glomérules de Malpighi s'établissent. D'abord éparse, dans le rein abdominal, cette organisation nouvelle se précise et et aboutit à la formation d'un rein à structure particulière, au rein postérieur ou métanéphros.

CHAPITRE II

DEUXIÈME TYPE ANATOMIQUE

Je range dans ce deuxième type anatomique les Téléostéens qui présentent à considérer dans leur rein :

1° Une partie antérieure (rein céphalique, rein cervical, pronéphros) persistant sous forme d'un organe lymphoïde compact, sans trace d'uretères, sans tubes urinifères et sans glomérules malpighiens bien définis ou fonctionnels.

2° Une portion moyenne (rein moyen, rein abdominal, mésonéphros, corps de Wolff), bien développée, parfaitement caractérisée par ses rapports de situation et par son système veineux porte-rénal.

Le rein postérieur (rein caudal, métanéphros) n'existe pas, n'est même pas ébauché dans ce type anatomique. Cette disposition est rare chez les Téléostéens : une seule espèce, *Barbus fluviatilis* Agass. adulte, parmi les divers Téléostéens que j'ai étudiés, la présente. Des animaux très voisins du *Barbeau* au point de vue systématique, montrent, dans leur rein, un perfectionnement organique qui n'existe pas chez celui-ci. Le rein moyen acquiert dans sa région terminale des rapports vasculaires qui lui donnent un caractère particulier, différant sensiblement du rein de *Barbus fluviatilis* Agass. Cette qualité spéciale m'a fait classer à part tous les autres Cyprinidés que j'ai étudiés et par cela même a entraîné une séparation des espèces d'une même famille.

Les travaux de Balfour (1881-1882) sur *Acipenser sturio*

indiquent que le rein de ce Ganoïde semble se rapprocher du type rénal dont la description va suivre.

J'ai pris comme base de description : *Barbus fluviatilis* Agass. Grâce aux ressources que m'a fourni la Station de Pisciculture de l'Université de Toulouse, j'ai eu à ma disposition un grand nombre de poissons de cette espèce ; j'ai pu ainsi faire une étude assez complète du rein de ces animaux et cela avec d'autant plus d'intérêt qu'il n'existe dans la littérature bibliographique aucune relation anatomique complète s'appliquant spécialement au rein de ces poissons. HALLER (**1908**) en a donné une description rapide qui ne concorde pas avec mes observations personnelles et que je dois, par conséquent, reprendre. Les indications, fournies par HYRTL (**1850**) et JOURDAIN (**1859**), dans leurs travaux sur la circulation dans le rein des Poissons, visent seulement le système porte rénal et s'appliquent exclusivement à l'irrigation du rein abdominal. J'examinerai ces travaux en leur temps. Le rein antérieur et sa vascularisation y sont peu décrits, ces auteurs ne paraissant pas avoir reconnu la valeur réelle de cet organe.

J'examinerai d'abord le rein antérieur et ses relations avec l'appareil circulatoire ; j'étudierai ensuite le rein moyen et ses rapports vasculaires.

Rein antérieur

MORPHOLOGIE GÉNÉRALE

Le rein antérieur de *Barbus fluviatilis* Agass, adulte est placé en avant de la cloison qui sépare la cavité péricardique de la cavité péritonéale. Il est double et symétrique ; il forme une glande d'aspect brun rougeâtre, un peu plus foncé que la couleur générale du rein abdominal dont il semble entièrement séparé par la cloison diaphragmatique. En réalité, cette séparation n'est pas complète, une zone d'union, formée de deux minces travées de tissu rénal, réunit les deux portions de l'organe

au travers de deux orifices percés dans la cloison. Chaque moitié du rein antérieur apparaît comme formée :

1° D'une portion aplatie, accolée au plafond de la cavité abdominale, étalée, à la face inférieure des deux premières vertèbres et au-dessous du basi-occipital, jusqu'au niveau de la plaque dentaire sphénoïdale. Elle se moule, entièrement, dans les dépressions osseuses de cette région et s'insinue du côté de la nageoire pectorale dans le sinus sous-claviculaire.

2° D'une deuxième portion, en forme de pyramide à trois pans, à sommet tourné en avant et dont la base opposée à ce sommet s'applique intimement contre la membrane diaphragmatique. La hauteur de la pyramide (figs. I et III) équivaut aux deux tiers, environ, de la longueur de la première portion. Contre cette dernière vient s'appliquer et se souder une des trois faces de la pyramide, de manière à se confondre avec elle à ce niveau. Les deux autres pans sont libres, l'externe, convexe, se place contre la paroi externe de la cavité péricardique, l'interne se moule dans l'espace qui lui est laissé libre entre les muscles releveurs des branchies et les bords de l'oreillette qui débordent de chaque côté le ventricule médian.

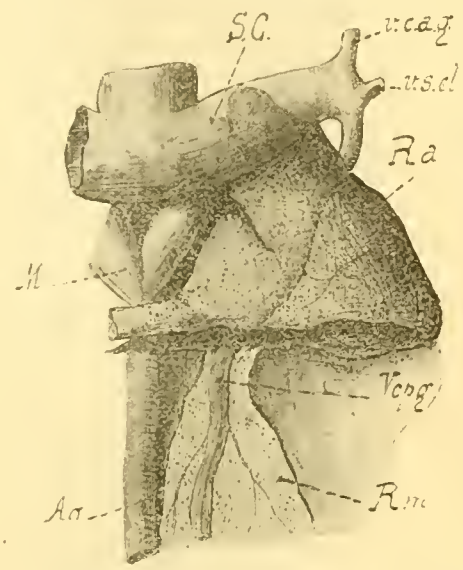

Fig. I. Rein antérieur de *Barbus fluviatilis* Agass., × 12.
Ao, aorte ; *Vcpg*, veine cardinale postérieure gauche ; *vscl*, veine sous-clavière ; *vcag*, veine cardinale antérieure gauche ; *sc*, sinus de Cuvier légèrement relevé pour montrer les rapports du rein antérieur avec les muscles releveurs des branchies *M* ; *Ra*, rein antérieur ; *Rm*, rein moyen.

L'arête libre, provenant de l'intersection des deux faces libres, fait une légère saillie de chaque côté de l'oreillette et est coupée suivant un angle presque droit par les canaux de Cuvier. L'angle inférieur, placé à l'extrémité postérieure de l'arête précédente, présente un diverticule vers la ligne médiane du corps. Ce diverticule, longe la face antérieure et inférieure de la membrane

diaphragmatique, passe en dessous de l'hémapophyse de la troisième vertèbre et s'unit à une formation semblable et symétrique émanée du côté opposé; de la sorte, les deux organes, droit et gauche, sont unis par une anastomose transverse, en avant de l'hémapophyse de la troisième vertèbre.

FIG. II. Rein antérieur de *Barbus fluviatilis* Agassiz, × 8, dans ses rapports avec le rein moyen, les muscles releveurs des branchies, la cloison péritoneo-péricardique et la paroi du corps.

Ao, aorte ; *Vcpg*, veine cardinale postérieure gauche ; *Ur.* uretère ; *cld*, cloison péritoneo-péricardique ; *or*, orifice de communication au niveau duquel s'unissent le rein moyen *Rm* et le rein antérieur *Ra* ; *M*, muscle releveur de la branchie gauche ; *Sph*, plaque sphénoïdale ; *Arl*, arête libre du rein antérieur *Ra* ; *Ppr*, loge rétro-péricardique du rein antérieur.

HALLER (**1908**) décrit les reins antérieurs de *Barbus fluviatilis* Agass. comme formés d'un petit segment, constitué par du tissu pseudo-lymphoïde, montrant extérieurement le rudiment d'un gros corpuscule de Malpighi. Dans mes recherches, je n'ai jamais pu trouver trace du corpuscule pronéphridien ; j'ai bien constaté à la surface du rein des inflexions et des bosselures de la paroi, mais ces mamelons sont déterminés par le moulage de la paroi du rein antérieur dans les cavités environnantes, et n'offrent aucune relation, même éloignée, avec les corpuscules de Malpighi du pronéphros. Quant à la taille, le rein antérieur, qu'HALLER considère comme très réduit, est à mon avis bien développé par rapport à ce qu'on trouve chez d'autres Poissons. Aussi, étant données les divergences qui existent entre nos deux descriptions, j'ai crû utile de donner, un peu plus loin, les mensurations exactes de ce rein antérieur, afin d'en bien préciser les dimensions.

La figure II montre la situation du rein antérieur gauche et ses relations avec la cloison diaphragmatique (*Cl. d.*), avec la paroi de la chambre cardiaque (*P. p. r.*) et avec les muscles releveurs des branchies (*M*). Au centre et dans la partie supérieure est indiquée (*S. ph.*) la plaque sphénoïdale, sur laquelle viennent reposer les dents pharyngiennes. C'est au niveau de l'angle externe de cette plaque que commence la lame basilaire du rein antérieur. La ligne (*Ar. l.*) correspond à l'arête libre du trièdre soudé à la lame basale. La cloison diaphragmatique est marquée en *Cl. d.* et un orifice (*Or.*), percé en elle, fait communiquer la cavité abdominale avec la cavité renfermant le rein antérieur. Cet orifice est maintenu béant par un anneau osseux, formé par la branche gauche de l'arc hémal de la deuxième vertèbre. Dans cette ouverture passent : la veine cardinale postérieure gauche, l'anastomose rénale qui unit le rein antérieur et le rein moyen, l'organe de Weber et les enveloppes du rein antérieur, péritoine et capsule rénale.

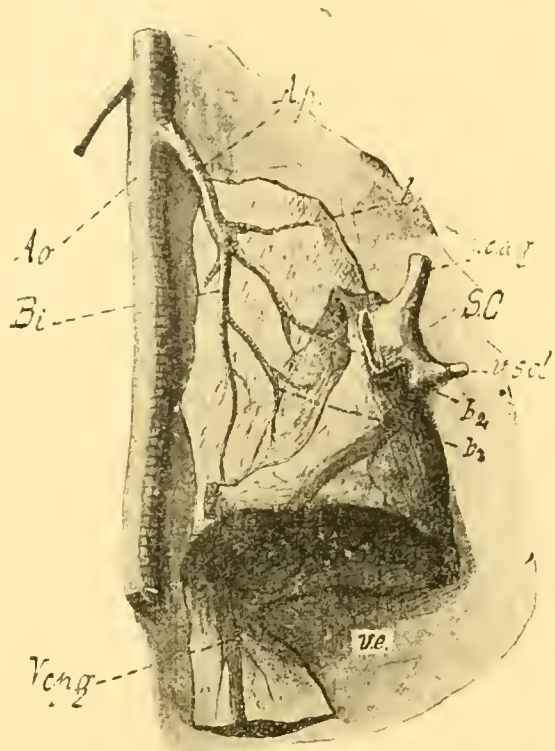

Fig. III. Irrigation artérielle du rein antérieur de *Barbus fluviatilis* Agass., × 12.
Ao, aorte ; *Vcpg*, veine cardinale postérieure gauche ; *sc*, sinus de Cuvier ; *vscl.* veine sous-clavière gauche ; *vcag*, veine cardinale antérieure gauche ; *Ap*, artère pronéphridienne ; *Bi*, branche interne de l'artère pronéphridienne ; *b* 1, *b* 2, *b* 3, branches pronéphridiennes de la lame basillaire ; *ve*, veines efférentes.

Le côté droit est symétrique du gauche.

La figure a été dessinée d'après un sujet de grande taille (0 m. 57 cm.). La portion du rein qui passe à travers l'orifice et assure la continuité entre le rein antérieur et moyen est réduite à une mince couche entourant la cardinale posté-

rieure. Les animaux plus petits montrent un pédicule d'union rénal proportionnellement plus développé ; les figures I et III, dessinées d'après des barbeaux de 0,17 et 0,21, montrent ces caractères. Ceci tient au développement plus rapide du volume de la veine cardinale postérieure que celui de l'anneau qui lui donne passage; de telle sorte que le rein, comprimé entre le vaisseau et l'arc osseux, se réduit à une couche fort mince engainant la veine. Et ce fait s'accuse à un tel point, que chez des sujets de 0 m. 40 cm. il n'est guère possible, si on ne recourt pas à des coupes sériées de la région, de reconnaître la continuité entre les deux portions rénales. CALDERWOOD (**1891**) a probablement constaté un pareil fait chez *Dactylopterus volitans ;* cet auteur estime que, chez cet animal, le rein moyen et le rein antérieur sont entièrement séparés. (In this fish, the pronephros is entirely separated from the body Kidney). Une telle séparation, comme le fait justement remarquer GUITEL (**1906**), ne permet pas de concevoir un pronéphros fonctionnel « entièrement séparé de la portion du rein qui renferme l'uretère ».

HALLER (**1908**) émet une opinion semblable pour *Barbus fluviatilis.* Le rein antérieur, dit-il, « s'appuie au rein actif et s'y rattache seulement par la veine cardinale ». « Le rudiment étroit du deuxième segment rénal a entièrement disparu. » Il suffit de rapprocher la description de cet auteur de celle que j'ai donnée pour relever une nouvelle contradiction sur laquelle je reviendrai à propos de l'étude histologique de la région.

IRRIGATION DU REIN ANTÉRIEUR

A. *Irrigation artérielle* — L'étude de l'irrigation des reins antérieurs est des plus importantes, car, elle permet de les homologuer au pronéphros embryonnaire, bien qu'ils soient dépourvus, chez l'adulte, de glomérules pronéphrotiques et de tubes rénaux fonctionnels.

Tandis que le rein moyen affecte, surtout, des relations avec le système veineux, pour constituer le système porte rénal si caractéristique de cet organe, le rein antérieur persiste dans ses relations directes avec le système artériel. Un peu en arrière du niveau où les artères épibranchiales s'unissent les unes aux autres pour former l'aorte, se séparent, à droite d'abord, à gauche un peu plus postérieurement, deux artères importantes ; leur diamètre égale, environ, le cinquième du diamètre aortique en ce point. Ces branches artérielles se rendent aux reins antérieurs. La figure III montre la disposition et la direction du vaisseau destiné à irriguer le rein gauche antérieur. La branche droite a été sectionnée près de son origine.

La branche artérielle descend obliquement vers le rein antérieur qu'elle aborde dans l'angle avoisinant la plaque dentaire du sphénoïde, elle longe le bord interne de la lame basale de cette portion du rein et devient par suite parallèle à ce bord interne et à l'aorte en ce point (*Bi.*). Sur son parcours elle émet, en outre de quelques artérioles de très faible calibre, trois branches importantes qui se dirigent : la première (*b* 1), vers la partie gauche de la lame basilaire ; les deux suivantes (*b* 2, *b* 3), vers la face interne de la pyramide rénale. Chacune de ces branches se résout, très rapidement, en de nombreux capillaires qui pénètrent dans l'épaisseur des tissus rénaux antérieurs.

Un peu en arrière, touchant presque la cloison diaphragmatique, l'aorte émet la branche d'origine de l'artère mésentérique ; cette branche n'a pas été représentée sur le dessin de la région.

B. *Irrigation veineuse.* — Les veines efférentes du rein antérieur sont peu développées. Elles constituent de fins ramuscules à parois très minces et à contours imprécis, souvent inconstants, parfois lacunaires. Les lettres (*v. e.*) indiquent la situation la plus habituelle de ces vaisseaux chez *Barbus fluviatilis* Agass. Tous vont se jetter dans la veine cardinale postérieure (*V. c. p.*), soit directement, soit après s'être anastomosés et avoir constitué des troncs un peu plus volumineux.

Cette dernière, qui ramène vers le cœur le sang de la région postérieure du corps, traverse l'organe rénal antérieur dans la presque totalité de sa portion pyramidale. Elle pénètre, par l'orifice du diaphragme, dans l'angle interne et inférieur de la pyramide antérieure, au point où celle-ci se soude à la lame basale, la croise obliquement, d'arrière en avant, et de dedans en dehors et sort sur sa face externe, au tiers environ de sa longueur. A ce niveau, elle se recourbe brusquement et forme un angle embrassant la paroi externe et l'arête libre de la pyramide. Elle coupe cette dernière à angle presque droit. Au point de flexion, la veine cardinale (*v. c. a.*) s'unit à la veine sous-clavière (*v. s.-c.*) et à la veine jugulaire du même côté (*v. c. ag.*). De leur union naît un gros tronc veineux, qui se dirige vers la ligne médiane, un peu en arrière, de manière à s'accoler à la face antérieure de la membrane péritonéo-péricardique ; c'est le canal de Cuvier (*c.c.*). Dans la figure I le canal de Cuvier a été légèrement rejeté en avant pour mieux montrer la région du trièdre rénal antérieur.

Rein moyen

MORPHOLOGIE GÉNÉRALE

Les reins moyens ou abdominaux sont logés dans l'espace qui sépare la face dorsale de la vessie natatoire, les glandes sexuelles (quand celles-ci sont développées), et le plafond de la cavité abdominale. Ils sont placés dans les gouttières formées, de chaque côté de la colonne vertébrale, par les corps vertébraux et les côtes. Ils s'insinuent dans toutes les anfractuosités de cette région et contractent, en ce point, des adhérences telles, qu'il est parfois fort difficile de les en détacher. Ils s'étendent, sous forme de bandelettes allongées, paires et symétriques, de la cloison péritonéo-péricardique (hémapophyse de la deuxième vertèbre), jusqu'à une faible distance de la partie postérieure de la cavité abdominale, qu'ils n'atteignent jamais. Chaque bandelette présente deux bords et deux

faces. Un bord interne, à direction longitudinale, légèrement oblique de dehors en dedans et d'avant en arrière, longe l'axe rachidien, de telle sorte que, distants, dans la région antérieure, de la longueur qui sépare les deux orifices diaphragmatiques, les deux reins tendent à rapprocher leurs bords dans la région postérieure de la cavité abdominale. Ce bord interne porte quelques sinuosités, sans relations avec les segments musculaires et variant d'un animal à un autre. Le bord externe, également sinueux, sans régularité constante, né en avant, au niveau de l'orifice signalé ci-dessus, s'écarte, d'abord progressivement du bord interne, en allant vers l'arrière, jusqu'au niveau du hile de la vessie natatiore. Il se rapproche, de nouveau, et s'unit au bord interne dans la région postérieure du rein. L'ensemble des deux reins se présente donc comme ayant la forme d'un losange, à sommet antérieur tronqué au niveau de la cloison diaphragmatique. La grande diagonale correspond en direction et en situation à la colonne vertébrale, la petite diagonale est établie sensiblement sur le milieu de la longueur de l'organe.

La face inférieure du rein, dépouillée du péritoine qui la recouvre, est très lisse, de couleur brunâtre, rayée par la trace de quelques vaisseaux superficiels.

La face supérieure est moulée dans les cavités creusées entre les corps vertébraux et la base des côtes. Elle présente une série de bourgeons correspondant aux espaces intervertébraux et prend, de ce fait, un aspect métamérique. Elle est très adhérente, par suite de la soudure de la capsule rénale avec l'aponévrose musculaire et aussi par la présence de veinules et filets nerveux, qui plongent dans les tissus rénaux et unissent solidement l'organe à la paroi du corps.

L'épaisseur du rein, très faible dans la région antérieure et postérieure, augmente progressivement, en allant des deux extrémités vers la région moyenne où elle atteint tout son développement. Cette région coïncide avec la petite diagonale du rhombe rénal. A ce niveau, les reins présentent une crête trans-

versale, qui s'insinue entre les deux lobes de la vessie natatoire. La crête gauche s'unit à celle du côté opposé; de cette manière, une anastomose s'établit entre le rein gauche et le rein droit. Cette soudure constitue une sorte de pont au-dessus du rachis et de l'aorte complètement recouverts par le tissu rénal. C'est cette portion que Jourdain (**1859**) appelle : renflement prismatique et Haller (**1908**) : pont rénal.

Les uretères (conduits rénaux primaires) sont au nombre de deux, un par rein. Ils suivent les bords externes de ces organes. Leur dissection peut se poursuivre jusque dans la région antérieure du rein moyen. Au niveau de l'orifice diaphragmatique, ils s'atrophient en partie, perdent leur lumière et on ne peut les suivre dans le rein antérieur. Je montrerai dans la deuxième partie, quel est leur mode de terminaison en ce point. Arrivés à l'extrémité postérieure des reins, ils se rapprochent de la ligne médiane, se soudent en un conduit unique qui porte un renflement vésiculaire de très faibles dimensions ; ce conduit va aboutir à l'extérieur sur une papille urinaire placée en arrière des orifices génitaux et de l'anus.

En résumé, le rein moyen est un organe qui a la capacité de s'insinuer dans toutes les espaces laissés libres par les autres viscères. Il se loge dans les cavités squelettiques dorsales comme il se moule dans les parties béantes placées ventralement entre la vessie natatoire et les organes sexuels. Il est essentiellement plastique, s'établit où il peut, se déplace même sous la poussée d'autres organes, pour parvenir à son développement complet. Cette constatation importe ; nous verrons dans le chapitre suivant de quel secours elle nous sera pour expliquer des déplacements parfois considérables du rein moyen. D'ailleurs, Borcea (**1907**), dans son travail sur le rein des Elasmobranches, a nettement montré que la forme et la position du rein, chez ces animaux, était en corrélation directe avec le développement des autres organes de la cavité générale et avec la forme du corps.

IRRIGATION DU REIN MOYEN

A. *Irrigation artérielle.* — Le rein moyen de *Barbus fluviatilis* Agass. reçoit une certaine quantité de sang artériel. Les branches rénales mésonéphridiennes, qui lui apportent ce sang sont émanées de l'aorte ; elles sont situées à droite et à gauche de cette artère, mais n'offrent pas toujours une disposition de parité symétrique. Leur nombre et surtout leur diamètre, varie avec l'âge et la taille de l'animal ; j'ai pu en compter 8 à 9 chez des animaux de 90 à 110 mm. de 18 à 20 chez des animaux de 20 à 32 cm. Cette disposition peut paraître un peu extraordinaire de prime abord, puisque le nombre de segments musculaires ne s'accroît pas mais bien leur taille. L'augmentation en nombre des artères du rein moyen tient au fait suivant : des branches d'artères intercostales, qui, chez les jeunes échantillons, n'offrent pas de relations avec le rein, deviennent des affluents du rein chez l'adulte. Certes, tous ces vaisseaux ne sont pas spéciaux aux reins. Le plus souvent, ils donnent sur leur trajet des branches qui irriguent, non seulement, les tissus musculaires intercostaux, mais aussi, la capsule péri-rénale, ils fournissent aussi des rameaux pénétrant à l'intérieur même de l'organe rénal. Les terminaisons de ces dernières branches sont de deux sortes : les premières s'effilent et diminuent de diamètre en se divisant de plus en plus, se capillarisent autour des tubes contournés pour disparaître et s'ouvrir finalement dans les lacunes veineuses du rein ; d'autres, s'étant également divisées en rameaux, se terminent par des lacis d'artérioles serrées et pelotonnées, correspondant à des glomérules de Malpighi. Ces glomérules ne sont constants, ni en nombre, ni en situation, dans les reins des espèces de même âge ; ils ne montrent jamais de tendance à se grouper suivant un système quelconque.

L'examen de ces artères rénales, soit chez les jeunes, soit chez les adultes, montre qu'un rapprochement incontestable se manifeste entr'elles et les artères intercostales. Leur mode

d'émergence sur l'aorte, les branches ramusculaires, à la fois intermusculaires et rénales, qu'elles portent, leur terminaison, soit glomérulaire, soit dans la capsule rénale ou dans les tissus de l'organe, les variations dans leur nombre, suivant l'âge des animaux, font penser que les artères rénales mésonéphridiennes ne sont autres que des branches intercostales, strictement homologues de celles-ci, mais capables d'acquérir en plus de leur fonction ordinaire, du fait de leur pénétration dans l'organe rénal, les dispositions glomérulaires spéciales aux véritables artères rénales.

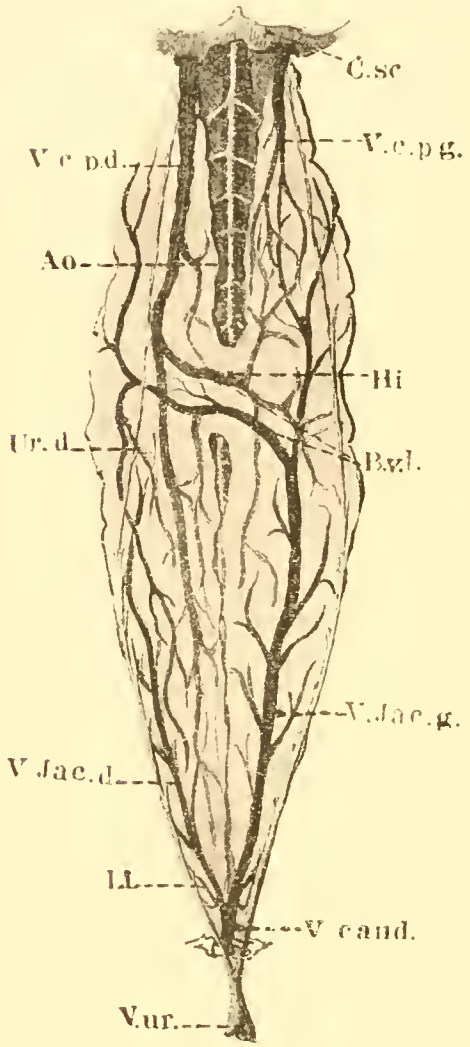

Fig. IV. Rein moyen du *Barbus fluviatilis* Agass., × 6 (Demi-diagrammatique).
Ao, aorte ; *Vcpd*, veine cardinale postérieure ; *Vcpg*, veine cardinale postérieure gauche ; *Vcaud*, veine caudale ; *V Jac. g*, *V. Jac. d.*, veines afférentes gauche et droite ; *Bvt*, branches veineuses transverses ; *Urd*, *Urg*, uretères droit et gauche ; *V. ur*, vessie urinaire ; *C. sc*, cloison péritonéo-péricardique ; *Hi*, renflement prismatique moyen ; *Li*, limite postérieure du rein moyen.

B. *Irrigation veineuse.* — De beaucoup la plus importante, cette irrigation est caractéristique du rein moyen. Le système veineux porte-rénal est l'apanage des reins abdominaux dits mésonéphridiens. Le mode de répartition de ces vaisseaux a été étudié chez *Cyprinus barbus* (*Barbus fluviatilis*) par Hyrtl (**1850**) et par Jourdain (**1859**). Ce dernier auteur écrit : « La veine caudale se prolonge dans la partie postérieure des reins et après un trajet variable se divise en deux branches. Ces dernières se subdivisent de plus en plus et s'épuisent ordinairement dans l'épaisseur du renflement

prismatique moyen de l'organe urinaire. Les veines musculo-épineuses et pariétales apportent leur sang aux reins. »

Je ne changerai rien à cette description, j'y apporterai seulement quelques précisions : les deux veines qui proviennent de la division de la veine caudale (fig. IV) sont marginales (*V. Jac. d. V. Jac. g.*). Le diamètre de la veine gauche l'emporte de beaucoup sur celui de la droite. Elle se dirige directement vers la région antérieure du rein gauche, en émettant divers rameaux, puis arrivée au niveau de la crête moyenne (*Hi*), elle s'infléchit brusquement vers la droite (*B. v. t.*), franchit l'anastomose rénale et arrivée dans le rein droit se divise en deux branches, l'une directe, dirigée en avant, l'autre récurrente, en sens inverse. Dans ces conditions, le rein droit, qui était primitivement le plus pauvrement irrigué par la veine droite, devient par cet apport mieux approvisionné que le rein gauche. Cette augmentation dans la circulation influe sur les diamètres respectifs des cardinales postérieures.

La veine cardinale postérieure droite (*V. c. p. d.*) acquiert une importance que la veine cardinale gauche (*V. c. p. g.*) n'atteint pas. Cette importance est encore exagérée par la présence sur la veine cardinale postérieure droite, d'une branche veineuse transversale qui longe la branche transverse de la veine gauche, passe d'un rein à l'autre sur l'anastomose rénale moyenne et draine ainsi, le sang d'une partie du rein gauche. La veine cardinale postérieure gauche, ne reçoit que le sang de la région rénale antérieure gauche et présente de ce fait un diamètre assez réduit.

L'augmentation de diamètre de la veine cardinale postérieure droite est donc due à la disposition particulière de la veine gauche. Cette organisation n'offre aucune relation avec les causes entraînant l'augmentation de volume de la veine cardinale postérieure droite dans les types anatomiques décrits plus loin.

Le tableau ci-après donne les dimensions respectives des

diverses portions du rein d'un *Barbus fluviatilis*, Agass. de 325 mm. de longueur.

REIN ANTÉRIEUR	Longueur	Lame basilaire		24,5 mm.
		Pyramide (hauteur)		16 mm.
	Largeur	Lame basilaire	18,8 mm.	11,5 mm.
		Pyramide (pan supérieur)		8,5 mm.
		Pyramide (dorso-ventrale)		7,5 mm.
		De la base anastomotique		2,5 mm.
REIN MOYEN	Longueur	totale de l'œil (partie postérieure) à la naissance de la queue		290 mm.
		de la cavité abdominale : de l'hémapophyse de la 3e vertèbre à la 32e vertèbre (limite postérieure de la cavité abdominale)		150 mm.
		totale du rein abdominal		115 mm.
		de la partie postérieure du rein abdominal à l'orifice urinaire		34 mm.
		de la vessie		13 mm.
		de l'urèthre		15 mm.
	Epaisseur au niveau de la vessie natatoire			23 mm.
	Largeur du rein à l'épaississement			32 mm.

RAPPORTS AVEC LE SQUELETTE

A. Rein antérieur :

Limite antérieure de la lame basilaire	bord antéro-externe de la plaque dentaire.
Limite postérieure	hémapophyse de la 2e vertèbre cervicale.
Limite antérieure de la pyramide	bord externe de la plaque dentaire.

B. Rein moyen :

Limite antérieure du rein moyen	hémapophyse de la 2e vertèbre cervicale.
Limite postérieure du rein moyen	24e vertèbre.
Niveau du renflement prismatique médian	10e à 11e vertèbre.
Niveau de la vessie urinaire	26e à 27e vertèbre.
Niveau de l'orifice urinaire	32e vertèbre.

NOTA. — *La zone de délimitation du rein antérieur et du rein moyen, n'est pas exactement à la 2e vertèbre. Les deux reins passent insensiblement l'un à l'autre à ce niveau, mais au moment où la veine cardinale postérieure se développe plus rapidement que l'anneau qui l'enserre, une portion du rein moyen, peut sous forme de canalicules isolés être refoulée vers le rein antérieur. Dans ce cas, le rein moyen doit être considéré comme débutant en avant de l'hémapophyse de la 2e vertèbre ; dans d'autres cas, les canalicules sont refoulés vers la cavité abdominale et le rein moyen commence en arrière de ce même point.*

VALEUR MORPHOLOGIQUE DES PARTIES DU REIN APPARTENANT AU IIe TYPE ANATOMIQUE.

Je n'insisterai pas sur la valeur morphologique du rein moyen. Sa situation particulière, ses rapports avec les uretères primaires, son irrigation si caractéristique, en système porte-rénal, établie depuis HYRTL et JOURDAIN, désignent cette portion comme correspondant au corps de Wolff, au mésonéphros, au rein abdominal des auteurs. Cette opinion est la plus répandue et presque tous les auteurs s'accordent à considérer cet organe comme tel. Une exception doit être cependant faite pour HALLER (1908) qui considère le rein abdominal de *Barbus fluviatilis* comme l'équivalent d'un rein plus perfectionné que le mésonéphros, comme l'homologue du métanéphros. J'ai décrit à propos du premier type anatomique les raisons qui ne me permettaient pas de penser comme cet auteur ; dans la suite de la discussion sur la valeur du rein abdominal de *Barbus*, j'examinerai quelques preuves complémentaires qui infirment ses idées ; enfin, le dernier type anatomique me donnera encore l'occasion de dénoncer le peu de fondement de cette conception.

Cependant, si l'accord est à peu près complet sur la valeur à donner au rein abdominal, il n'en est pas de même pour la partie antérieure, bien moins connue et aussi bien plus discutée.

Deux théories sont en présence. Si elles ne s'adressent pas directement à *Barbus fluviatilis* elles n'en sont pas moins intéressantes, car elles président à la direction de tout le débat. La première est soutenue par VINCENT SWALE (1898) ; cet auteur étudie la portion antérieure du rein de *Molva vulgaris* et ne trouve en elle ni corpuscules Malpighiens, ni canalicules néphridiens ; par contre, toute la masse est représentée par un tissu lymphoïde, très développé, constitué par des cellules enserrées dans des mailles conjonctives. Cette portion représente, pour VINCENT SWALE, la persistance du pronéphros. La cons-

titution histologique du rein antérieur et sa situation crânienne sont les preuves qu'il apporte pour justifier son opinion ; nous verrons, plus loin, combien ces raisons sont insuffisantes.

Calderwood (**1891**) affirme pour les mêmes raisons, que les reins antérieurs de *Dactylopterus volitans* et de *Cyclopterus lumpus* sont la persistance des reins pronéphrotiques.

La deuxième théorie a été défendue par Balfour (**1881-1882**). Pour cet auteur, le rein d'*Esox lucius*, d'*Osmerus eperlanus*, d'*Anguilla anguilla* et de *Lophius piscatorius* est seulement constitué par un organe unique dont l'ensemble (*Lophius*) ou au moins une partie a pu être refoulée (*Esox*, *Osmerus*) vers la région céphalique. Ainsi, la portion du rein placée au niveau des premières vertèbres et du crâne n'est autre qu'une portion du mésonéphros (rein abdominal), refoulée vers la région antérieure. Parker (**1882-1883**) étudie aussi quelques Téléostéens dont il n'indique pas les noms et se range à l'opinion de Balfour. Il ajoute, toutefois, que le mésonéphros gagne les régions antérieures, non pas à la suite d'un déplacement, d'un refoulement du mésonéphros vers le crâne, mais, par un développement rapide de la partie antérieure de ce mésonéphros.

Haller (**1908**) constate l'état agglomérulaire du rein antérieur des adultes, il homologue cependant cette portion du rein avec le pronéphros, car, il reconnaît, à sa surface, des tubérosités de tissu pseudolymphoïde qui représentent, par leur forme, les glomérules géants du pronéphros. En somme, ces auteurs apportent dans la question plus d'affirmations que de preuves ; nous ne pouvons pas préjuger de la valeur d'un organe, tel que le rein des Téléostéens, par sa position ou la vague ressemblance morphologique d'une de ses parties avec les glomérules pronéphrotiques, d'autant que ce rein est essentiellement peu constant, à la fois, comme situation et comme forme, dans une même espèce. Les caractères, invoqués par les auteurs, nous donnent

donc des présomptions mais ne nous permettent point d'affirmer. Serait-il possible de trouver un indice anatomique certain qui justifiât l'une ou l'autre manière de voir ?

Guitel (**1906**), dans son dernier travail sur le rein des Gobiesocidés, admet un critérium capable de caractériser le rein antérieur et de le séparer du rein moyen : c'est la présence du glomérule géant embryonnaire et son rapport avec l'extrémité antérieure de l'uretère primaire : « Pour mettre hors de doute, écrit-il, qu'il s'agit réellement d'un véritable pronéphros, il aurait fallu démontrer la présence d'un glomérule dans cet organe et faire voir sa continuité avec l'uretère, comme cela a été fait par Emery pour *Fierasfer* et *Zoarces*, et comme je l'ai fait après lui, pour les Gobiesocidés dont il est question dans ce travail. »

Guitel n'admet comme valable que ce seul critérium anatomique : « Le *Fierasfer*, le *Zoarces* et les neuf Gobiesocidés étudiés ici, sont, actuellement, les seuls Téléostéens chez lesquels la persistance du pronéphros chez l'adulte soit bien démontrée. Encore, y a-t-il lieu de faire des réserves pour ce qui concerne *Zoarces*, car Emery n'est pas certain d'avoir eu affaire à des animaux parfaitement adultes. »

Si la discussion porte sur des mots, il semble que Guitel ait raison, si elle porte sur l'ensemble des faits sa conception me paraît devenir trop étroite. En somme, la question qui se pose est de savoir si l'organe adénoïde supracardiaque correspond ou non à l'organe rénal embryonnaire ou pronéphros. Cet organe est, dans mon IIe type anatomique, dépourvu de glomérules, de canalicules, voire même d'uretères primaires fonctionnels. L'opinion de Guitel, à ce sujet, est nettement négative. A mon avis, sa manière de voir semble trop restrictive ; je pense que cette partie antérieure du rein de l'adulte correspond bien à la persistance du pronéphros ; je concède que cette persistance ne porte pas sur toutes les parties du rein antérieur embryonnaire, il suffit qu'elle ait trait à la continuité de quelques-unes de ces parties pour que mon opinion soit justifiée.

Les preuves qui me font adopter cette interprétation sont de trois ordres :

Preuves ontogénétiques.

Preuves anatomiques.

Preuves physiologiques.

Je vais les exposer successivement.

A. *Preuves ontogénétiques.* — Ces preuves résultent de la comparaison des formes jeunes et des adultes. J'entends par formes jeunes tous les animaux qui, ayant passé la phase « alevin », n'ont pas encore atteint la première maturité sexuelle, ou bien, ayant passé l'âge normal de cette maturité sexuelle restent inféconds et par formes adultes, ceux d'entr'eux aptes à la procréation ou s'étant déjà reproduits. La différence entre les deux groupes, jeunes et adultes, est donc liée à la première période de fonctionnement des organes génitaux. En ceci, je me range entièrement à l'opinion de Calderwood (**1891**). Comme cet auteur, l'a constaté, les modifications du rein antérieur sont liées à la reproduction, Ceci ressort nettement des deux descriptions que j'ai données du I et du IIe type anatomique.

Ces raisons ontogénétiques sont surtout d'ordre histologique, elles seront, par conséquent, examinées en détail dans la deuxième partie de ce travail. Je dois cependant en ce moment, en indiquer les grandes lignes pour satisfaire aux besoins de la discussion engagée.

Le rein pronéphrotique, bien nettement établi comprend deux ordres de tissus.

1° Des tissus glomulaires (glomus, glomérule géant) et canalaires (uretère primaire, anses pronéphrotiques) ;

2° Un tissu interstitiel (tissu lymphoïde), enveloppant les divers éléments des premiers tissus. Ainsi sont formés les reins antérieurs des exemples ci-dessus signalés.

En allant des premiers aux derniers de ces types, on constate une augmentation croissante du tissu lymphoïde interstitiel, et ceci, jusqu'au moment où le premier groupe tissulaire, enseré,

envahi même par le second, finit par disparaître. Cette constatation, vraie dans la série des espèces constituant les divers types anatomiques, l'est encore pour les divers âges de ces mêmes espèces. J'ai décrit les reins antérieurs des *Barbus* jeunes, comme glomérulaires et canalaires ; ceux des adultes ne possèdent plus ces éléments.

Il est bien évident, dans ces conditions, que le tissu lymphoïde interstitiel fait partie constituante du rein pronéphrotique. Comme nos connaissances physiologiques à son égard sont relativement faibles et que nous ne pouvons préjuger de son importance fonctionnelle, il n'est pas permis de le considérer comme un accessoire. Il semblerait même que nous devrions lui donner la plus grande importance puisqu'il s'accroît, de plus en plus, à mesure que les tissus glomérulaires et canalaires disparaissent avec la complication croissante des espèces ou de l'âge.

On ne peut davantage l'envisager comme un tissu de simple remplacement, car il existe en même temps que le pronéphros. Les embryologistes Félix (**1897**) Brachet et Swaen (**1900-1901**) nous montrent que les premières ébauches de ce tissu sont contemporaines des premières formations rénales. Dès lors, en tenant compte de ces diverses considérations, pourquoi ne pas admettre que l'organe lymphoïde antérieur de l'adulte est l'homologue du tissu lymphoïde pronéphrotique embryonnaire. Il lui correspond en structure et en situation, et par rapport à la topographie générale de l'organisme et par rapport aux relations qu'il affecte avec l'organe rénal glomulaire et canalaire des embryons et des jeunes.

B. *Preuves anatomiques.* — Ces preuves se rapportent surtout à la vascularisation du rein antérieur. Les vaisseaux artériels du rein antérieur sont la persistance directe des vaisseaux pronéphrotiques. Ce fait ressort de la comparaison des formes jeunes avec les adultes d'une même espèce, ou bien encore de la comparaison des formes adultes entr'elles. J'ai décrit,

en leur temps, chacune de ces dispositions particulières, je vais les résumer, en me servant de la figure V-XI, montrant, en une série de diagrammes, les diverses phases par lesquelles passe ce système artériel du rein antérieur pour aller depuis la vascularisation embryonnaire à l'irrigation définitive. Ces schémas sont disposés en deux rangées : la première représente des figures empruntées au travail de FÉLIX (**1897**) ou inspirées par ses explications. Celles-ci se rapportent à des faits embryologiques. Mon intention n'est point d'en discuter ici. J'ai crû devoir les signaler cependant, car elles montrent des dispositions qui coïncident entièrement avec celles trouvées chez des jeunes ou des adultes. Elles forment une base solide d'où se dégagent les modifications subies par le rein antérieur des divers types anatomiques et apportent une justification de plus à mes idées. La deuxième rangée a été établie d'après mes recherches personnelles.

La figure V se rapporte à un embryon de Truite (*Trutta fario* Sieb.) âgé de 52 jours; l'artère mésentérique (*A.M*) prend naissance sur l'aorte par un certain nombre de racines (racine primaire : R_1; racines supérieures : *R s.*) émanées de celle-ci. Au point de confluence de ces racines les unes avec les autres, cette artère prend une disposition lacunaire (segment glomérulaire *s. gl.*), assurant la filtration pronéphrotique.

La figure VI montre la même disposition, à une complication près. Les racines supérieures ont augmenté en nombre ; une anastomose importante (racine secondaire, R_2), unit l'aorte avec l'artère mésentérique. De la sorte, la plus grande partie du sang fourni à l'artère mésentérique passe directement de l'aorte dans cette dernière sans circuler dans le segment glomérulaire. Cette disposition se montre au 54e jour du développement.

La figure VII montre une phase encore plus avancée. Le segment glomérulaire s'est divisé en deux portions symétriques et a poussé sur toute sa périphérie une série d'anses régulières qui lui donnent son aspect caractéristique. Le glomus proné-

phrotique est ainsi constitué. Cette dernière figure peut s'appliquer aussi aux reins antérieurs des alevins de *Barbus flu-*

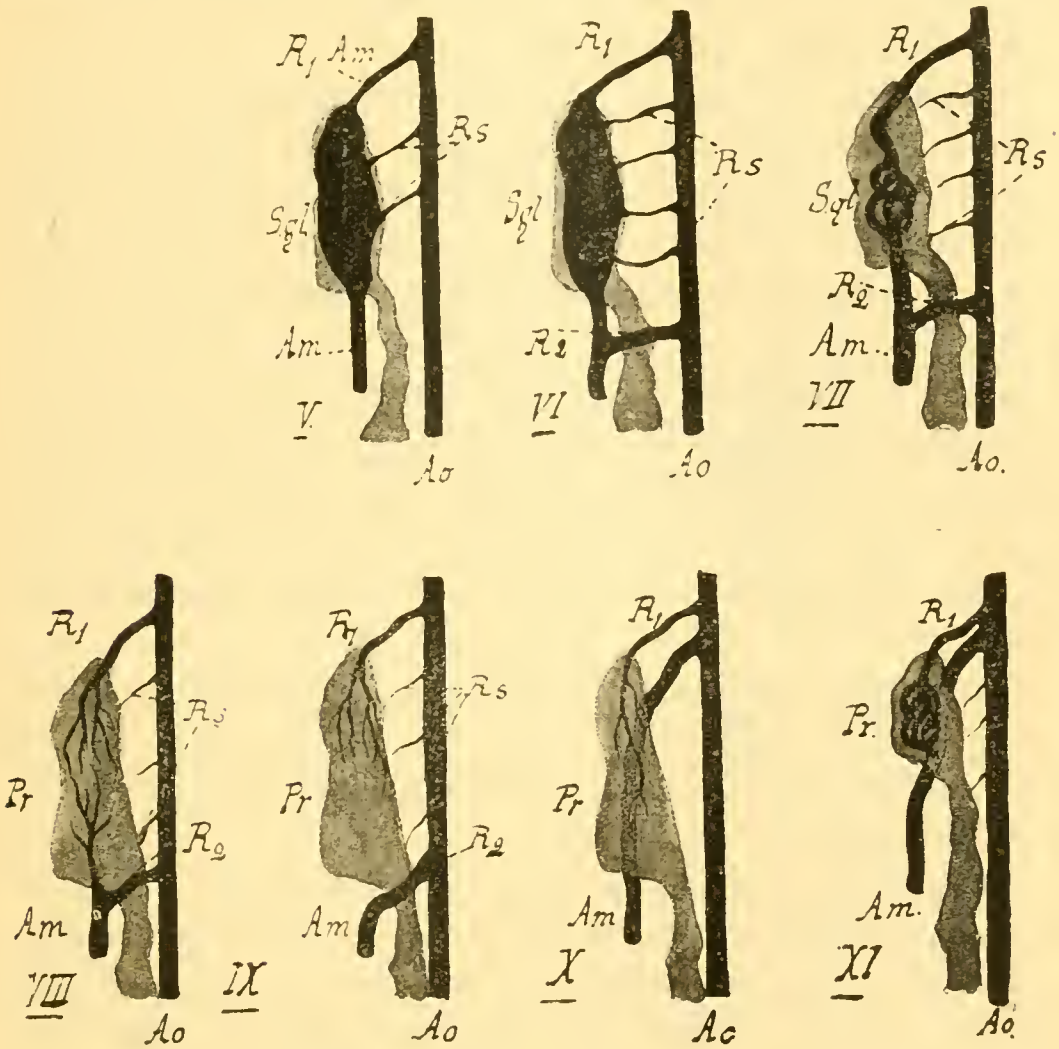

FIG. V-XI. Diagrammes montrant les divers modes d'irrigation artérielle du rein antérieur des Téléostéens.

En V, *Trutta fario* Siebold (52 jours) ; en VI, *id.* (54 jours) ; en VII, *id.* (62 jours). *Barbus fluviatilis* Agassiz (4 à 6 mm.), *Scardinius erythrophthalmus.* C.Bp. (4 à 6 mm,) ; en VIII, *Esox lucius* L. (adulte), *Solea vulgaris* Risso (adulte), *Pleuronectes conspersus* Canestr. (adulte), *Chrysophrys aurata* Cuv. et Val. (adulte) ; en IX, *Barbus fluviatilis* Agassiz (adulte) ; en X *Scardinius erythrophthalmus* C.Bp. (adulte), *Squalius cephalus* Siebold (adulte) ; en XI, *Barbus fluviatilis* Agassiz (6 à 7 cm.), *Squalius cephalus* (5 à 7 cm.).

Ao, aorte ; *Am*, artère mésentérique ; R_1, racine primaire de l'artère mésentérique ; R_2, Racine secondaire de l'artère mésentérique ; *Rs*, racines supérieures de l'artère mésentérique ; *Pr*, Pronephros ou rein antérieur ; *S.gl*, sinus glomulaire.

viatilis Agass., *Scardinius erythrophtalmus* CBp., etc., en tenant compte, cependant, de ce fait, que la branche qui unit le glomérule et la racine secondaire de l'artère mésen-

térique s'amincit beaucoup, diminue son calibre et perd même en certains points sa lumière. Cette branche d'union disparaît complètement chez des sujets un peu plus avancés en âge et mesurant 6 à 7 cm. (fig. XI).

La figure VIII représente l'irrigation artérielle du rein antérieur d'*Esox lucius* L. adulte (fig. XII) ; *Solea vulgaris* Risso ; *Pleuronectes conspersus* Canestr ; *Chrysophrys aurata* Cuv. et Val.

Les racines primaires (R_1) ne se terminent plus par un glomérule ; elles se résolvent en fins capillaires. La racine secondaire (R_2) donne seule du sang à l'artère mésentérique. Une branche, émanée de cette dernière et récurrente vers le rein antérieur, représente la branche d'union entre les racines primaires et secondaires. Cette branche, d'ordinaire très visible chez des animaux de 0,13, s'amincit, s'oblitère et devient moins nette ; parfois même elle est absente, chez des poissons mesurant de 0,22 à 0,25.

De ces faits, à mon avis, on peut penser que la branche d'union régresse avec l'âge. Dans le cas où cette branche persiste, il n'existe plus d'anastomoses entre les racines primaires et cette dernière partie.

La figure IX montre la disparition complète de la branche anastomotique. Le rein antérieur est, seulement, en relation avec la racine primaire de l'artère mésentérique persistant comme artère pronéphrotique (de même que dans la figure VIII, cette artère n'est point glomérulaire). *Barbus fluviatilis* Agass. adulte, montre cette organisation. On remarque la disparition, à peu près complète, des racines supérieures (*C. R. s.*) réduites à de fins ramuscules ; leur rôle se borne à l'irrigation de la capsule rénale antérieure. De plus, la racine secondaire de l'artère mésentérique (*R. s.*), persistant comme l'unique origine de l'artère mésentérique, est déplacée vers la région antérieure. Ceci se voit nettement dans la figure X, relative au rein antérieur d'un grand nombre de Téléostéens adultes : (*Scardinius erythrophtalmus* CBp., *Squalius cephalus* Sieb., *Mullus barbatus* Willugh, *Mugil cephalus* Cuv. et Val.

L'origine de l'artère mésentérique, déplacée en avant, confine celle de l'artère pronéphrotique, parfois même, les deux prennent naissance sur un tronc commun.

Enfin, la dernière figure XI représente la disposition affectée par les jeunes de 6 à 7 centimètres de *Squalius leuciscus* Blanch. *Squalius cephalus* Sieb. *Scardinius erythrophtalmus* CBp., *Gobio fluviatilis* Bell. et *Perca fluviatilis* Bell. L'artère pronéphrotique (*a. pr.*), persistance de la racine primaire (*r. pr.*), est terminée par un bouquet glomérulaire (glomus du pronéphros). La racine secondaire est rapprochée de celle-ci, de telle sorte que (étant mis à part la terminaison glomérulaire de la racine antérieure), les deux figures X et XI peuvent se superposer. Les reins antérieurs des Gobiesocidés décrits par GUITEL (**1897**) de *Fierasfer* et *Zoarces* décrits par EMERY (**1880-1885**), peuvent, je crois, se rapporter aussi à cette figure diagrammatique.

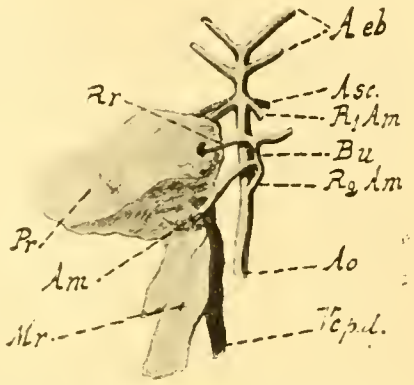

FIG. XII. Irrigation artérielle du rein antérieur d'*Esox lucius* L. (adulte), × 4. *Pr*, rein antérieur; *Mr*, rein moyen; *Vcpd*, veine cardinale postérieure droite; *Ao*, aorte; *Aeb*, artères épibranchiales; *Asc*, artère sous-clavière; R_1Am, racines primaires de l'artère mésentérique, ou artères pronéphridiennes antérieures; R_2Am, racine secondaire de l'artère mésentérique *Am*; *Bu*, *Rr*, branches récurrentes de l'artère mésentérique ou artères pronéphridiennes postérieures.

En somme, le glomérule artériel pronéphrotique est formé, chez l'embryon, par les racines antérieures et supérieures de l'artère mésentérique. Chez l'adulte, la région du rein antérieur, qu'elle soit glomérulaire et canalaire, ou bien dépourvue de glomus et de canalicules, est irriguée par ces mêmes racines antérieures. La série des diagrammes, ci-dessus mentionnés, l'indique nettement. L'homologie des canaux irrigateurs entraîne l'homologie des territoires irrigués. Le rein antérieur glomérulaire des jeunes, le rein lymphoïde supra-cardiaque des adultes, les pronéphros glomérulaires des Gobiesocidés de GUITEL et des animaux d'EMERY, sont tous homologues ; ils résultent d'une

ébauche commune, persistance du pronéphros embryonnaire.

C. *Preuves physiologiques.* — J'ai montré, dans les deux paragraphes précédents, par des caractères tirés de l'évolution du rein et de son anatomie, que la partie antérieure de cet organe correspondait, chez l'adulte, à la persistance plus ou moins modifiée du pronéphros embryonnaire.

Ce troisième paragraphe, consacré à des preuves physiologiques, constitue une sorte de contre-épreuve; je vais essayer de montrer ici que le rein antérieur ne peut pas être considéré comme une portion du mésonéphros, modifiée dans sa situation et dans sa structure.

L'irrigation du rein antérieur est directe, c'est-à-dire que le sang lui arrive de l'aorte par les artères pronéphrotiques et se déverse ensuite dans les veines cardinales postérieures. Quelle que soit la disposition affectée par ce rein antérieur, qu'il soit glomulaire, glomulaire et lymphoïde ou lymphoïde seul, toujours se manifeste en lui le même cycle d'irrigation.

Le rein moyen reçoit la plus grande partie de son sang des branches de division de la veine caudale, ou des veines interépineuses et intercostales. Après son parcours dans le rein, le sang épuré se jette dans les veines cardinales postérieures. Les variations de structure capables d'être offertes par cet organe moyen entraînent de très faibles modifications dans ce mode d'irrigation. Même dans les cas les moins affirmés, la majeure part du sang traversant le rein moyen est veineuse. Les vaisseaux du rein moyen constituent un système porte-veineux. J'ai déjà eu l'occasion de signaler plusieurs auteurs dont les travaux ont trait à cette organisation particulière, qui ne souffre aucune contradiction. La différence entre les deux portions rénales est aisée à comprendre, on peut les résumer dans les deux diagrammes suivants où le sens du courant sanguin est indiqué par les traits

REIN ANTÉRIEUR : Artère pronéphrotique —— Rein antérieur —— Veine cardinale postérieure

REIN MOYEN : Veine { cardinale ou interépineuse ou intercostale } —— Rein moyen —— Veine cardinale postérieure

L'examen de ces deux schémas montre une différence très nette entre l'irrigation du rein antérieur et celle du rein moyen, cette différence est d'ordre très général ; aussi est-elle très importante. Les reins antérieurs, à quel type anatomique qu'ils appartiennent, sont irrigués par le système artériel pronéphrotique. Tous les reins moyens reçoivent la plus grande partie de leur sang du système veineux. Il existe bien, dans un certain nombre de types anatomiques, des artères se rendant aux glomérules du rein moyen, mais, dans tous les cas, ces artères sont d'une importance très minime, eu égard à la masse sanguine apportée par l'ensemble des veines ; aussi leur apport ne modifie-t-il pas l'idée qu'on peut se faire de ce mode irrigateur.

Ce dernier caractère complète les preuves précédemment exposées et dénie, en même temps, les données de Haller (**1908**) ; en effet, comment peut-on admettre comme l'équivalent d'un métanéphros un organe dont le mode d'irrigation diffère entièrement de l'irrigation habituelle de celui-ci et se rapproche, par contre, indiscutablement, de celle que tous s'accordent à considérer comme appartenant au rein moyen ou mésonéphros ?

En résumé, les reins du type anatomique que je viens d'examiner possèdent deux régions différentes à la fois comme structure et comme origine. L'une, que je nomme *rein antérieur*, est la persistance de l'organe rénal embryonnaire ou pronéphros ; la deuxième, située dans la région abdominale, correspond, par sa structure, son origine et son irrigation, au mésonéphros ; je lui ai donné le nom de *rein moyen*, pour la différencier d'une autre partie rénale, représentée dans les types qui vont suivre et que j'ai désignée par le terme de *rein postérieur*. Cette partie est dénommée, par les auteurs, par l'expression de « rein caudal ». J'aurai, en son temps, l'occasion de montrer le peu d'exactitude de cette désignation.

Les diverses parties du rein sont, parfois, intimement unies les unes aux autres ; à la dissection il n'est pas possible de reconnaître de différences entr'elles, à tel point que des anato-

mistes, tels que Cuvier, ont considéré, dans les recherches faites sur le sujet, la partie antérieure des reins comme une simple région dilatée du rein abdominal.

Il est nécessaire pour comprendre la distinction des diverses parties du rein, de s'adresser à divers caractères ; je viens d'en exposer quelques-uns d'ordre anatomique. Plus loin, l'histologie me fournira des preuves tendant au même résultat ; elle montrera, d'une part, le rein antérieur, persistance du pronéphros embryonnaire, plus ou moins dégénéré ou adapté à de nouvelles fonctions, suivant les types anatomiques ; d'autre part, l'intrication intime des tissus du rein antérieur avec ceux du rein moyen ; en somme, la coexistence, chez ces Téléostéens, d'organes se succédant chez d'autres animaux.

CHAPITRE III

TROISIÈME TYPE ANATOMIQUE

Le troisième type anatomique renferme les Téléostéens dont le rein est réduit à la partie abdominale (rein moyen, rein somatique, mésonéphros). A en croire les anciennes définitions, données par les auteurs, du rein des Poissons osseux, on pourrait penser que cette disposition est une des plus fréquentes ; or, il n'en est rien, et, parmi les Poissons que j'ai étudiés, je n'ai trouvé qu'un seul exemple se rapportant vraiment à ce type : la Baudroie (*Lophius piscatorius* Linné).

Lophius piscatorius L. possède un rein abdominal, somatique ou moyen, franchement mésonéphrotique, sans traces de rein antérieur ni de rein postérieur. Peut-être existe-t-il d'autres Téléostéens offrant les mêmes dispositions. Il est possible que les reins des Lophobranches, décrits par Huot (**1902**), puissent être groupés dans ce type anatomique ; il est également vraisemblable que les reins des Plectognathes, *Diodon* et *Tétrodon*, décrits par Hyrtl (**1850**), se rapportent à cet exemple. La des-

cription que cet auteur en donne, pour déterminer la valeur morphologique de ces organes, semble l'indiquer. Je ne peux, cependant, être affirmatif à ce sujet, n'ayant pas étudié les reins de ces Poissons. Pour ma part je n'en connais point d'autres.

Le rein de *Lophius piscatorius* L. offre un double intérêt ; tout d'abord, celui de se présenter à l'état de « pureté mésonéphridienne » ; ensuite, d'avoir été l'un des plus discutés, par les auteurs, quant à sa valeur morphologique.

Hyrtl (**1850**) déclare que le rein des Plectognathes et celui de *Lophius piscatorius* est constitué par un simple rein céphalique sans coexistence de rein plus perfectionné.

Balfour (**1882**) étudie également l'anatomie et l'histologie du rein de *Lophius piscatorius*. L'étude en est faite sur des spécimens très mal conservés ; les tissus sont en si mauvais état, qu'il ne peut même pas affirmer s'il existe ou non des glomérules de Malpighi. Quoiqu'il en soit, il conclut que « l'organe habituellement désigné, chez les Téléostéens, comme pronéphros ne correspond à rien de l'embryon. » « Rien ne prouve, dit-il, que la position du rein de cette espèce (*Lophius piscatorius*) fournisse une preuve concluante que c'est l'homologue du renflement antérieur du rein du plus grand nombre des Téléostéens. » Et plus loin : « Il me semble tout naturel de penser que leur rein est simplement le rein ordinaire des Téléostéens, qui, comme plusieurs de leurs autres organes a été déplacé, plutôt que d'affirmer que l'organe excréteur, habituellement présent chez d'autres Téléostéens, a disparu et qu'un organe larvaire a été conservé, lequel se trouve atrophié chez les Téléostéens les plus différenciés. »

Cette manière de voir réfute donc l'opinion de Hyrtl qui considère *Lophius piscatorius* comme « seulement pourvu du rein céphalique correspondant au rein antérieur des autres types. » Bien que Balfour n'apporte aucune preuve pour justifier cette affirmation, je me range, cependant, à son interprétation qui me paraît juste. Je montrerai, plus loin, comment les

rapports vasculaires, le mode d'irrigation et l'histologie précisent ces résultats. Le rein de *Lophius piscatorius* L. est l'équivalent du rein somatique abdominal ou mésonéphrotique des autres Poissons, déplacé de sa position normale. Rien n'autorise à le considérer comme un rein céphalique ou pronéphrotique ; rien ne le désigne, non plus, comme un rein caudal.

En **1891**, Calderwood (W.-L.) reprend la question de *Lophius*, il ne croit pas à l'opinion de Balfour ; malheureusement il n'a jamais examiné lui-même les reins de Lophius et il contredit les indications que Balfour a formulées sur ce Téléostéen, en lui appliquant ce qu'il a vu chez *Dactylopterus volitans*.

Les variations du rein chez les Téléostéens sont telles que de pareilles comparaisons sont impossibles et ne peuvent qu'entraîner des confusions préjudiciables à la saine interprétation des faits.

Morphologie générale

Les reins de *Lophius piscatorius* L. se présentent sous la forme de deux « masses compactes. » (Balfour **1882**), symétriques par rapport à la colonne vertébrale dont ils sont séparés par les muscles releveurs des branchies et la largeur des fossettes génitales. Leur bord interne, dépourvu de vaisseaux, est aminci et sensiblement rectiligne. Le bord externe, plus épais est incurvé vers l'extérieur ; il reçoit au tiers antérieur la veine sous-clavière et au cinquième postérieur la veine caudale accessoire. Le bord postérieur, légèrement effilé en pointe et en continuité avec l'uretère, est situé, le plus souvent, au niveau de la courbure inférieure de la fossette génitale, un peu en avant de la partie terminale du basi-occipital. Quelques variations peuvent se manifester à ce sujet, mais elles ne dépassent jamais, dans les exemplaires examinés, la demi-longueur de la fossette génitale.

Le bord antérieur, plus arrondi que le postérieur, laisse échapper la veine cardinale postérieure et reçoit parfois (ceci n'est pas constant) la veine péribranchiale. Ce bord, placé au

même niveau que la région de confluence des artères épibranchiales, correspond à la partie postérieure du sac branchial,

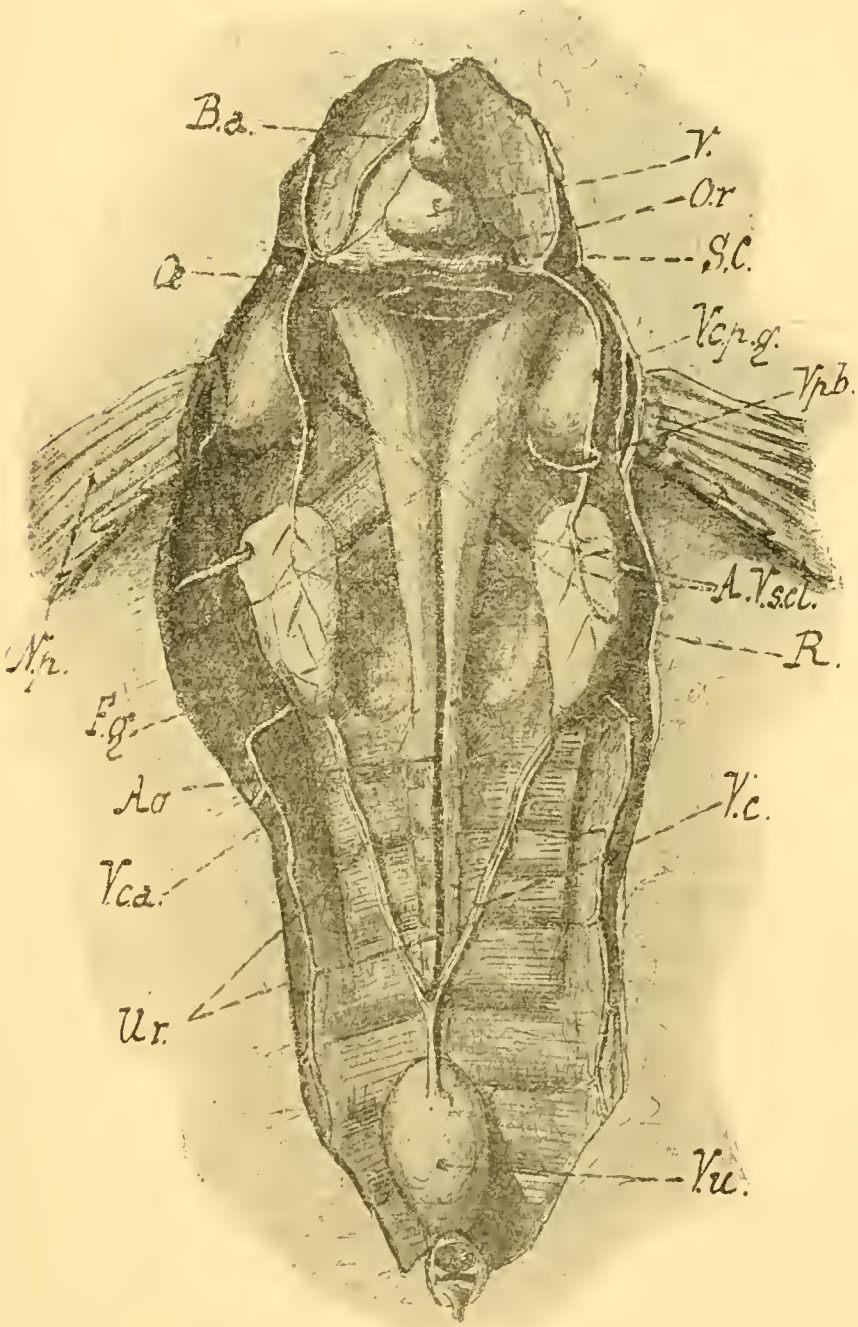

FIG. XIII. *Lophius piscatorius* L. × 1/2, Reins dans la cavité abdominale.
Ba, bulbe artériel ; *v*, ventricule ; *Or*. oreillette ; *sc*, sinus de Cuvier ; *Œ*, œsophage ; *Np*, nageoire pectorale ; *Fg*, fossette génitale ; *Ao*, aorte ; *Vca*, veine caudale accessoire ; *Ur*, uretère ; *Vu*, vessie urinaire : *Vc*, veine caudale(*v*. affér. du rein) ; *R*, rein ; *A.V. scl*, artère et veine sous-clavière; *Vpb*, veine péribranchiale; *Vcpg*, veine cardinale postérieure gauche.

un peu en arrière de l'insertion des nageoires pectorales.

La surface du rein est divisée en un certain nombre de lobes par les veines superficielles ; leur disposition arborescente, depuis la région d'implantation de la cardinale postérieure, et la diminution de leur calibre, en s'éloignant de ce point, montrent, nettement, que ces vaisseaux appartiennent au système efférent.

L'uretère, émané de la partie effilée postérieure, se dirige obliquement, d'avant en arrière et de dehors en dedans, pour rejoindre son symétrique et se fusionner à lui sur la ligne médiane. Le canal unique, ainsi formé, va se jeter sur la face ventrale d'une spacieuse vessie urinaire débouchant à l'extérieur au moyen d'un urèthre assez court et pédiculé extérieurement.

Voici quelques dimensions relatives à un animal mesurant 0,28 de la symphyse du maxillaire inférieur à l'extrémité caudale.

Longueur de la cavité abdominale, de la cloison diaphragmatique à l'anus	135 mm.
Longueur du rein	30 mm.
Largeur du rein au niveau de la veine sous-clavière	125 mm.
Largeur du rein à moitié de sa longueur	10,5 mm.
Epaisseur du rein sur le bord externe	15 mm.
Epaisseur du rein sur le bord interne	8 mm.
Distance entre le bord antérieur du rein et la ceinture scapulaire	10 à 15 mm.
Distance de l'extrémité postérieure du rein à l'orifice excréteur	80 à 85 mm.
Distance séparant les deux reins	25 à 30 mm.
Longueur des uretères (portion séparée)	42 à 45 mm.
Diamètre des uretères (portion séparée)	1, 2 à 1,5 mm.
Longueur de l'uretère (portion fusionnée)	15 mm.
Diamètre de l'uretère (portion fusionnée)	2 mm.
Longueur de la vessie urinaire distendue	30 mm.
Diamètre transversal de la vessie urinaire distendue	15 mm.
Longueur de l'urèthre	5 mm.
Diamètre de l'urèthre	3 mm.

Irrigation

A. *Irrigation artérielle.* — Les artères n'offrent avec le rein chez *Lophius piscatorius L.*, que des relations de contact.

Les figures XIII et XIV montrent la disposition d'ensemble de l'appareil urinaire et les rapports du rein avec le système vasculaire. On peut constater aisément qu'aucune branche artérielle ne se rend aux reins. L'artère sous-clavière, issue de la région du carrefour artériel, passe bien au-dessus du rein et le croise obliquement de dedans en dehors et d'avant en arrière, du tiers antérieur interne au tiers postérieur externe, mais dans son trajet suprarénal elle n'offre aucune branche se rendant à cet organe. Il n'existe pas de ce côté de relations artérielles entre ce vaisseau et le rein et ceci est d'autant plus naturel, que, chez aucun Téléostéen, on ne trouve de branches rénales provenant de l'artère sous-clavière. Seules, quelques branches, extrêmement fines, unissent, parfois, les artères intermusculaires à la capsule du rein. Cette disposition est loin d'être constante ; d'ailleurs, ces artérioles se terminent toujours dans le tissu cellulaire périrénal, ou bien, arrivent, au plus, jusqu'à la capsule rénale ; elles ne dépassent jamais la capsule rénale pour pénétrer dans l'organe. Cette capsule constitue, pour elles, la limite de leur trajet. On ne peut les suivre plus longtemps à la dissection et les coupes, pratiquées en ce point, confirment entièrement cette manière de voir.

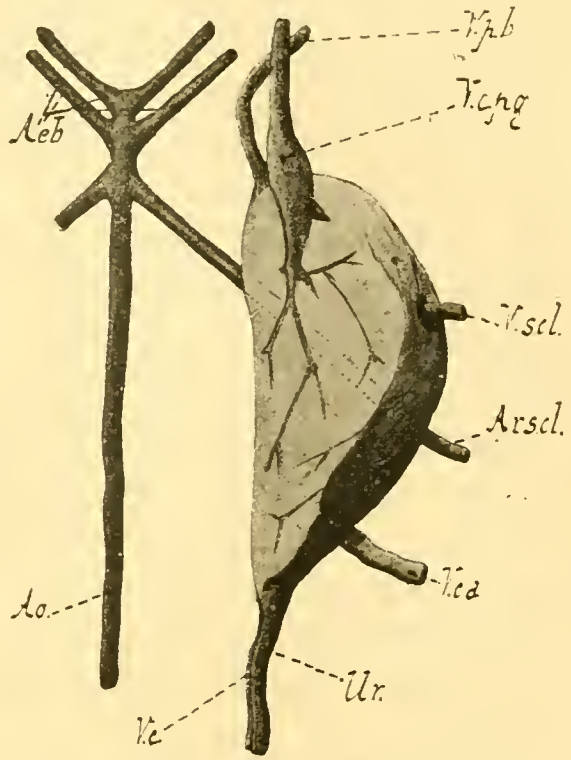

FIG. XIV. Rein gauche de *Lophius piscatorius* L × 8. *Ao*, aorte ; *Aep*, artères épibranchiales ; *Vpb*, veine péribranchiale ; *Vcpg*, veine cardinale postérieure gauche ; *Vscl*, veine sous-clavière ; *Arscl*, artère sous-clavière ; *Vra*, veine caudale accessoire ; *Ur*, uretère ; *Vc*. veine caudale,

L'irrigation artérielle n'existe pas dans le rein de *Lophius*

piscatorius. Cette absence d'apport de sang artériel donne tout son cachet aux reins de ces animaux.

Il n'existe rien de comparable aux artères rénales des divers types que j'ai déjà examinés ou que j'étudierai plus tard. Ni artères pronéphridiennes rénales céphaliques, ni artères mésonéphridiennes ou rénales somatiques, ne différencient le type offert par *Lophius* du type précédent. Seules, des relations de contact s'effectuent entre le rein et le système artériel ; il n'existe jamais entr'eux des relations de continuité. On peut déjà se rendre compte de l'importance de cette constatation et préjuger de l'argument qui me servira pour démontrer comment, anatomiquement, ce rein ne peut être considéré comme un pronéphros persistant.

B. *Irrigation veineuse.* — L'irrigation veineuse, à l'inverse de l'irrigation artérielle, est fort développée. Presque toutes les veines du corps, du moins les plus importantes, se rendent aux reins ; ainsi, la presque totalité du sang du corps passe par cette glande. Je distinguerai, avec Jacobson et Hyrtl, les veines afférentes et les veines efférentes.

Les veines afférentes affluent au rein de trois directions opposées.

L'angle postérieur, effilé, reçoit une des deux branches de la veine caudale. Cette branche, représentant le rameau veineux afférent le plus important, dans la plupart des reins des Téléostéens, est réduite ici à une veinule de calibre très faible. Elle côtoie, sur toute sa longueur, l'uretère du même côté et pénètre, dans le rein, dans une région très voisine de celle où l'uretère s'unit avec lui.

Le bord externe reçoit deux veines afférentes :

1°. — La veine caudale accessoire aborde le rein au cinquième postérieur de la courbure externe et apporte à l'organe la plus grande partie du sang de la région caudale. C'est au développement considérable de ce rameau vasculaire qu'est vraisemblablement due l'atrophie de la caudale médiane et, par suite, des branches de division de cette dernière. Tout le sang de la

partie terminale du corps est, par conséquent, drainé par ces deux vaisseaux. J'ai adopté pour le plus important le terme de veine caudale accessoire, afin de marquer son peu de constance dans le groupe des Téléostéens.

2°. — La veine sous-clavière se jette dans le rein, au niveau de son tiers antérieur, au point où la courbure externe du rein est la plus accentuée. Elle l'aborde perpendiculairement à sa surface et s'enfonce tout de suite, sans émettre de grosses branches, dans la profondeur du parenchyme rénal.

Le bord antérieur reçoit aussi, parfois, une veine afférente ; ce vaisseau provient de la région péribranchiale ; il se jette, quand il existe (j'ai signalé plus haut son inconstance), sur le bord antéro-interne du rein, dans l'angle formé par la veine cardinale postérieure et le bord interne de celui-ci. Parfois, cette veine n'arrive pas jusqu'à lui. On la voit, alors, se jeter dans la veine cardinale postérieure, à une distance variable du bord antérieur du rein. Cette disposition est représentée dans la figure XIII (*Vp. b*).

Contre la face supérieure du rein courent quelques veinules issues des cloisons intermusculaires. Je ne suis pas en mesure d'affirmer si ces veinules sont directement afférentes du rein ou bien si elles servent seulement à drainer l'espace celluleux qui enveloppe la glande.

La face inférieure et le bord interne ne reçoivent aucun vaisseau.

Les veines efférentes sont représentées par les deux veines cardinales postérieures. Chacune part du rein correspondant dans sa région antérieure et se dirige, en avant, vers la région péricardique. Au moment où ces veines sortent du rein, elles présentent une dilatation assez accentuée (fig. XIV), puis, leur calibre diminue brusquement. Il existe donc, à ce niveau, un étranglement dont l'effet doit être une augmentation de la pression sanguine dans la glande rénale. Les veinules qui parcourent la couche superficielle de l'organe se jettent les unes dans les autres pour aboutir finalement à la dilatation

initiale de la veine cardinale postérieure. Toute cette arborisation veineuse enveloppe le rein et lui forme comme une sorte de gaine vasculaire. Cette disposition s'oppose nettement à celle des veines afférentes qui plongent, tout de suite, dans la profondeur de l'organe rénal.

En avant du rein, soit sur tout le trajet de la cardinale postérieure, soit sur le canal de Cuvier, il n'existe pas d'organes comparables aux glandes suprapéricardiques ou aux pronéphros décrits dans les types précédents.

Valeur morphologique de la glande rénale du IIIe type anatomique.

Quelle valeur morphologique doit-on attribuer au rein de *Lophius piscatorius ?* Trois solutions sont possibles ; toutes les trois ont été envisagées par les auteurs.

1° Le rein chez l'adulte est la persistance directe du pronéphros, du rein céphalique embryonnaire seul. — Théorie de Hyrtl (**1850**).

2° Le rein de l'adulte est formé du mésonéphros seul et parfaitement établi ; le rein céphalique ne participe pas à la formation de l'organe. Ce mésonéphros à l'égal des autres organes de *Lophius* est déplacé de sa situation normale et refoulé vers la région antérieure. — Théorie de Balfour (**1882**).

3° Le rein de l'adulte est formé par la coalescence, par l'union du rein céphalique et du rein abdominal de manière à constituer une masse unique dans laquelle les deux portions rénales sont intimement unies. — Théorie de Calderwood (**1891**).

La deuxième hypothèse me semble juste. En dehors des arguments, d'ailleurs assez peu précis, fournis par Balfour, toutes les relations anatomiques permettent de penser qu'il s'agit bien d'un rein somatique ou mésonéphridien.

La position antérieure, crâniale, de cet organe est-elle suffisante pour infirmer cette manière de voir ? Je ne le crois pas ; il existe, en effet, dans l'organisation de la *Baudroie* beaucoup

d'autres organes déplacés en avant de leur situation normale. Le cœur, par exemple, subit un déplacement antérieur considérable.

D'ordinaire, chez les Téléostéens, le cœur est placé soit au niveau, soit un peu en arrière du carrefour formé par la réunion des artères épibranchiales, point d'origine de l'aorte. Le dessin de la dissection de la *Baudroie* (fig. XIII) montre le cœur logé au dessous du maxillaire inférieur, très éloigné, par conséquent, du carrefour artériel. De plus, le rein céphalique, chez tous les Téléostéens étudiés, est toujours placé au voisinage de l'organe de la circulation centrale. Il faudrait donc admettre chez la *Baudroie* un déplacement très accentué de l'organe circulatoire et une immobilisation partielle du rein antérieur.

Dans ce cas particulier, il semble plus naturel d'admettre que les divers organes ont été déplacés en avant, tout en conservant entr'eux leurs distances respectives. Si, par la pensée, on reculait le cœur dans la position occupée normalement et si on reculait aussi le rein d'une longueur égale, celui-ci redeviendrait franchement abdominal. D'ailleurs, ce déplacement en avant ne s'adresse pas aux reins seuls. D'autres organes qui n'ont aucune raison d'être crâniaux, sont cependant logés dans cette position. Il suffira d'indiquer que les deux glandes sexuelles occupent une fossette placée de part et d'autre du basi occipital et des premières vertèbres cervicales, pour démontrer l'inanité de pareils arguments. D'ailleurs, le déplacement d'organes dans la cavité abdominale, par suite de dispositions particulières inhérentes à l'organisation de certains animaux, est chose fréquente.

Howes (**1890**) a constaté des variations de forme et de situation du rein de *Raïa clavata*. Ces variations sont dues au développement considérable de l'estomac et de la rate.

Borcea (**1907**) dit à ce sujet : « La forme particulière du rein (des Elasmobranches) est en rapport avec la forme du corps et avec celle des organes voisins. Chez les types où la cavité du corps est large, les reins sont éloignés l'un de l'autre et sont

aplatis ; chez les types où la cavité du corps est étroite, les reins sont plus rapprochés de la ligne médiane, plus étroits, mais proportionnellement plus épais et réunis assez souvent dans leur partie inférieure. »

En somme, les reins des Poissons en général, et d'une manière plus particulière celui des Téléostéens, sont essentiellement plastiques et mobiles. Non seulement leur forme, mais encore leur situation dans le corps est soumise à l'action des autres organes. Suivant le plus ou moins grand développement de ces derniers, ils subissent des déformations ou des déplacements en rapport.

Si on peut, parfois, tenir compte de la place particulière occupée par les reins dans l'organisme pour justifier de leur valeur morphologique, il est bon, semble-t-il, de ne point se fier à ce caractère seul ou bien de l'accepter sous les réserves les plus expresses. Dans les types anatomiques, qui précèdent, j'ai, à plusieurs reprises, indiqué la situation particulière du pronéphros par rapport aux autres organes. Je n'ai jamais eu l'idée de préjuger de la valeur des reins en me basant sur ce seul critérium, que je considère comme incertain, au plus accessoire. En cela, je m'éloigne entièrement des opinions émises par mes prédécesseurs.

Des arguments anatomiques plus certains sont fournis par la répartition des vaisseaux et le mode d'irrigation de l'organe rénal.

Répartition des vaisseaux. — Ce qui caractérise le plus, à ce point de vue, ce type anatomique, c'est l'absence totale d'artères se rendant aux reins. Tous les types précédents, ainsi que ceux qui vont suivre, sont en relation, plus ou moins accentuée, avec le système artériel. Ici, rien de pareil ne se produit. Point d'artères rénales, point de branches pronéphridiennes si nettes et si caractéristiques du rein antérieur de la plupart des Téléostéens. Point, non plus, de ces artérioles mésonéphridiennes qui alimentent les reins somatiques des autres animaux. A peine quelques artérioles minuscules, issues des intercostales et s'ar-

rêtant à la capsule péri-rénale, sans pénétrer dans les tissus profonds du rein.

En revanche, les veines sont nombreuses : trois, parfois quatre gros troncs afférents viennent alimenter les reins : la caudale et les caudales accessoires, les sous-clavières et les péribranchiales. Une énorme cardinale l'unit aux canaux de Cuvier et sert à l'évacuation du sang. Cette disposition angéiologique spéciale, fait de ce rein un des plus originaux, peut-être, parmi tous ceux que j'ai étudiés. Elle montre, très nettement, que ce rein, exclusivement veineux, se rapporte au type des reins somatiques purs. Il n'existe pas ici de rein antérieur, ce qui est très rare chez les Téléostéens ; aucune raison ne permet d'envisager dans l'organe des traces de rein caudal, ce qui est aussi peu fréquent chez ces mêmes animaux. Seul, le rein somatique fonctionne dans toute sa netteté mésonéphridienne.

Dans la deuxième partie de ce travail, j'examinerai quelles modifications histologiques peut entraîner, dans l'organisation interne du rein, cette absence d'artères rénales. De cette étude et de ce qui précède, j'espère faire ressortir que le rein de *Lophius piscatorius* L., est vraiment un rein mésonéphridien et à l'état de pureté, tandis que les autres reins somatiques. ceux qui reçoivent du sang artériel, ont déjà subi un début de transformation les amenant, progressivement, au dernier type anatomique décrit, dans lequel le rein caudal, rein définitif ou métanéphros, s'établit.

Le rein moyen, bien affirmé, est seulement veineux. L'apparition des branches artérielles entâche ce rein moyen des processus particuliers au rein postérieur ou caudal. Cette adultération se fait insensiblement, il y a pour ainsi dire infiltration progressive du rein moyen par le rein postérieur, comme il y a invasion progressive du rein moyen par le tissu lymphoïde du rein antérieur. Dans un groupe d'animaux aussi divers que les Téléostéens et chez lesquels un organe comme le rein est si variable, on trouve toutes les transitions permettant de suivre les progrès du perfectionnement organique. Peut-être, doit-on

aussi attribuer à cela le peu de fréquence du rein moyen à l'état de pureté et d'isolement. Les trois diagrammes figurés en XV, XVI, XVII, sont destinés à montrer comment se produit l'infiltration artérielle du rein moyen. Ces diagrammes ont été dessinés d'après des données tirées de dissections ou de descriptions. Ils n'indiquent point avec minutie les détails de

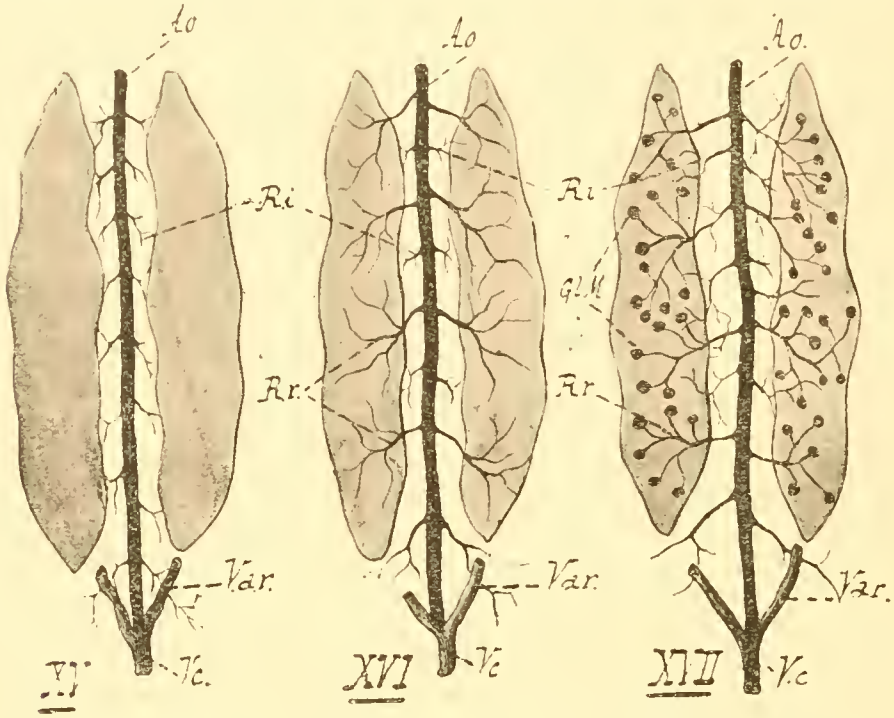

FIG. XV-XVII. Diagrammes montrant les relations des reins moyens et du système artériel. En XV, *Lophius piscatorius* L. ; en XVI, *Cyprinidés* et *Percidés* (alevins). *Lepadogaster Gouanii. L, bimaculatus ;* en XVII, *Barbus fluviatilis* Agassiz (adulte). *Ao*, aorte ; *Vc*, veine caudale ; *Var*, veines afférentes rénales sectionnées ; *Ri*, rameaux artériels intercostaux ; *Rr*, rameaux artériels rénaux ; *GlM*, glomérules de Malpighi.

structure, ils servent seulement à coordonner les idées sur le point le plus important à ce sujet : montrer les diverses étapes franchies, par les voies artérielles, pour pénétrer jusqu'au sein même des tissus rénaux. Chacun d'eux équivaut à une sorte de résumé et ne prétend pas plus.

La figure XV représente le type anatomique dépourvu des artères rénales. C'est le rein de *Lophius piscatorius* L. Pour donner plus de netteté au diagramme, le rein a été représenté par un simple contour au trait et le système veineux n'a pas été dessiné. Les grosses veines, schématisées (*Var*), sont représentées

sectionnées avant leur pénétration dans le rein ; l'aorte (*Ao.*) et les branches qui s'en détachent sont représentées en noir dans l'espace compris entre les deux organes. On se rend aisément compte que les rameaux intercostaux (*R i*) ne donnent aucune branche pénétrant dans le rein. Quelques artérioles arrivent jusqu'à la capsule rénale et s'y distribuent ; aucune ne franchit cette limite.

La figure XVI se rapporte aux reins des jeunes Cyprinidés ou Percidés, naturellement, quand ce rein moyen a fait son apparition chez ces animaux. Il semble qu'il en soit de même des reins, dépourvus de glomérules, des Gobiesocidés décrits par Guitel (**1906** *a*). L'irrigation artérielle du mésonéphros est seule envisagée ici. Voici ce que dit cet auteur à propos de *Lepadogaster Gouanii* mâle. « Le mésonéphros du *L. Gouanii* reçoit des rameaux de l'aorte, mais je n'ai pu déterminer la manière dont se terminent les branches de ces artères dans les reins. Les injections répétées, que j'ai eu l'occasion de pratiquer m'ont révélé l'existence d'un réseau capillaire très fin qui court à la surface des canalicules pelotonnés du mésonéphros. » Et quelques lignes avant : « Ce que je suis en mesure d'affirmer, c'est que les canalicules pelotonnés du rein de *Lepadogaster Gouanii* ne comportent pas de glomérules. » Pareille constatation s'applique aussi à *Lepadogaster bimaculatus*.

Les jeunes Cyprinidés et Percidés que j'ai étudiés dans le premier type anatomique présentent de semblables dispositions.

Il existe donc, parmi les Téléostéens, des animaux dont le rein moyen est dépourvu de glomérules de Malpighi, mais dont les tissus rénaux sont cependant irrigués par des branches artérielles issues des artères intercostales, ces branches étant aglomérulaires. Le diagramme XVI montre cette disposition. On comprend, sans qu'il soit utile d'insister, les différences qui séparent cette disposition de la précédente.

Le troisième dessin (XVII) a trait au rein moyen du plus grand nombre des Cyprinidés et plus particulièrement du

Barbus fluviatilis Agass. Le rein de cet animal m'ayant servi à l'édification du type précédent, je me bornerai à insister ici sur la disposition des artères intercostales. Après s'être détachées de part et d'autre de l'aorte, ces artères se divisent en plusieurs rameaux, les uns sont destinés aux muscles de la région, les autres pénètrent dans le rein où ils se ramifient abondamment. Ils donnent, ainsi, des capillaires qu'on peut grouper en deux ordres. Les uns se pelotonnent, s'entourent d'une capsule de Bowmann et forment des glomérules de Malpighi ; les autres s'étendent, en réseau, autour des tubes contournés. Ces artères rénales glomérulaires sont en relation avec les artères intercostales, de même que les artères péritubulaires étaient en relation avec ces mêmes vaisseaux. Ceci n'offre point de doutes et établit ce fait important : Les artères du rein moyen, du mésonéphros des Téléostéens, n'ont ni autonomie ni prédestination ; elles sont issues de rameaux non individualisés, qui peuvent concourir aussi bien à la fonction d'irrigation générale qu'à la fonction d'excrétion.

La distribution des artères intercostales, aux muscles de la région d'une part et aux reins d'autre part, montre, avec clarté, la transition ménagée entre les reins des trois groupes d'animaux diagrammatisés. De plus, la double destination des artères rénales, les unes glomérulaires, les autres canalaires, complètent et confirment cette manière de voir.

En somme, il existe toute une série de formes réunissant les reins moyens du type III et du type II. Cette série de formes tient surtout à l'envahissement et à la complexité croissante du système artériel, faisant éclore, dans ce rein moyen, un nouvel élément : le glomérule de Malpighi. Et, bien que dans la majorité des cas, cette dernière constitution soit représentée, il n'en est pas moins vrai que le rein moyen, vraiment typique, n'a pas encore subi l'infiltration artérielle. C'est dans ce sens que le rein de *Lophius piscatorius* L. est vraiment intéressant

CHAPITRE IV

QUATRIÈME TYPE ANATOMIQUE

Les Téléostéens appartenant à cette dernière catégorie sont de beaucoup les plus nombreux parmi ceux que j'ai étudiés. *Cepola rubescens* L., *Anguilla vulgaris* L., *Conger niger* Risso (*C. vulgaris* Cuv.) *Ophidium barbatum* L., *Trutta fario* Sieb., *Salvelinus fontinalis* Mitch., *Salmo irideus* Gibb., *Bothus rhomboïdes* CBp. (*Rhomboidichthys mancus* Risso.) *Pleuronectes* (*Arnoglossus*) *conspersus* Canestr., *Solea vulgaris* Riss., *Squalius cephalus* Sieb., *Scardinius erythrophtalmus* CBp., *Chrysophrys aurata* Cuv. et Val., *Mullus barbatus* Willugh, *Mugil cephalus* Cuv. et Val. *Perca fluviatilis* Bell., *Gasterosteus aculeatus* L., présentent un rein s'offrant avec les caractères ci-dessous indiqués. L'énumération précédente, faite sans aucun ordre taxonomique, a été basée exclusivement sur le degré de perfectionnement, plus ou moins avancé, de l'organe excréteur.

Les reins des Téléostéens, groupés dans le IVe type, présentent un fait nouveau. La portion postérieure de ces organes affecte de telles relations, soit avec le système vasculaire, soit avec les canaux vecteurs de l'urine, les uretères et de telles dispositions dans sa structure intime, qu'il est permis de la considérer comme l'homologue du métanéphros ou rein définitif des animaux les plus élevés en organisation.

Le rein postérieur des Téléostéens est depuis longtemps connu des anatomistes, Jacobson (**1817**), Cuvier (**1828**), Hyrtl (**1850**), Jourdain (**1859**), Emery (**1880**), Moreau (**1881**), frappés de la position curieuse de cet organe, toujours logé dans la partie postérieure de la cavité abdominale, parfois dans un diverticule postérieur de celle-ci, lui donnent le nom de rein caudal, et ils s'efforcent de le considérer comme un simple diverticule du mésonéphros, refoulé vers la région postérieure de la cavité abdominale.

Il existe, cependant, de grandes différences entre cette partie terminale et le mésonéphros, mais ces différences ou bien n'ont point été vues ou bien n'ont pas été coordonnées. On ne peut pas admettre, cependant, que cet organe terminal, pourvu d'uretères particuliers, nés du bourgeonnement des uretères primaires, dont le mode d'irrigation, la structure histologique et l'origine embryologique diffèrent totalement du mésonéphros, dans les formes bien affirmées, soit son homologue. Une discussion semblable à celle qui a présidé à la séparation du pronéphros et du mésonéphros semble prête à s'ouvrir ; voyons ce que disent les auteurs à ce sujet.

Ceux-ci signalent la présence de cette région rénale mais ne se prononcent pas sur sa valeur.

Félix (1906) écrit à ce sujet : « Les canaux post-anaux constituent, dans leur totalité, chez les Salmonides, ce que l'on nomme le rein caudal, rein qui se confond insensiblement avec le rein permanent. » Dans ce rein, il constate la formation d'un uretère qui lui est spécial ; cet uretère, formé en partie par un diverticule de l'uretère droit et en partie par la confluence des canalicules caudaux, dessert ce rein postérieur. De plus, il existe, entre les canalicules des ébauches douteuses que l'auteur avait déjà considérées en 1901 comme se rapportant à des formations du rein définitif des Amniotes.

Swaen et Brachet (1901) ont également vu ces ébauches mais les considèrent comme les homologues des corps suprarénaux des Sélaciens.

Félix revient d'ailleurs, ensuite, sur son opinion et se range à l'avis de Swaen et Brachet bien qu'un doute semble persister dans son esprit.

Borcea (1907) est le seul qui paraisse s'être rendu compte de la valeur morphologique du « rein caudal des Téléostéens » ou du moins ait formulé une opinion à ce sujet. Dans le chapitre de son travail sur les Elasmobranches, consacré à l'étude du rein dans la série des Vertébrés, il écrit à propos des Téléostéens : « Il y a aussi des canalicules rénaux, en dehors de la

cavité du corps, qui forment le rein caudal, pour lequel s'est différencié un uretère secondaire. On a donc le droit de considérer le rein caudal comme un métanéphros. » Cette conception embryologique, malheureusement trop écourtée, n'est pas le résultat de recherches personnelles, c'est une hypothèse émise sur les travaux d'embryologie parus.

Cette hypothèse exprime cependant la réalité. Les caractères embryologiques concordent, entièrement, avec les caractères anatomiques, physiologiques et histologiques particuliers au métanéphros. Cette présomption de la présence d'un métanéphros chez les Téléostéens, a été très brièvement exprimée par Borcea. Dans la suite de ce travail, en ce qui me concerne, j'essaierai de la préciser et de la démontrer d'une manière aussi complète que possible.

Le rein caudal n'existe jamais seul chez les Téléostéens, du moins à ma connaissance. Avec lui se rencontrent, le plus souvent, le rein antérieur et le rein moyen ; ceux-ci se présentent à divers états de développement. Tantôt le rein antérieur, tantôt le rein moyen, tantôt le rein caudal, offrent la prédominance ; aussi, trouve-t-on, dans ce groupe anatomique, toute une série de formes montrant une transition entre les types précédemment décrits, dépourvus de reins caudaux, et les types les mieux affirmés en temps que possession de reins métanéphridiens.

Ces notions préliminaires, nécessaires à la compréhension de ce qui va suivre, étant acquises, le IVe type anatomique peut maintenant se définir : Organe rénal toujours constitué par un rein postérieur, rein terminal, rein caudal ou métanéphros, plus ou moins différencié, associé à un pronéphros (rein céphalique) et à un mésonéphros (rein somatique), plus ou moins développés suivant les cas. En somme, rein composé par excellence, capable de présenter dans l'espace toutes les combinaisons rénales qu'on a l'habitude de considérer dans le temps chez les autres Vertébrés.

Je n'insisterai pas beaucoup dans cette étude sur les particu-

larités offertes par les reins antérieurs et moyens. Ces organes se présentent, sensiblement, dans des conditions d'organisation comparables à celles des groupes précédents. Je me bornerai à noter leur présence, leur absence ou leurs particularités propres. J'appuierai, de préférence, sur le rein postérieur qui confère à ce chapitre toute son originalité.

De manière à rendre avec netteté la démonstration que je me propose, j'exposerai, d'abord, les types de reins bien nettement métanéphridiens, puis, je descendrai, progressivement, jusqu'aux moins affirmés dans cette qualité; ainsi se trouvera constituée une série descendante unissant aux précédents ce IVe et dernier type anatomique.

Ce chapitre sera donc divisé en plusieurs paragraphes : dans chacun d'eux sera traitée une forme particulière du rein postérieur. Bien que ce mode d'exposition paraisse, jusqu'à un certain point, contredire la méthode indiquée en tête de ce travail, il m'a cependant paru assez clair et je le suivrai d'autant plus volontiers qu'il retrace les diverses périodes par lesquelles mes idées ont passé pour arriver à l'établissement du résultat final, c'est-à-dire à l'homologation du rein postérieur avec le métanéphros ou rein des Vertébrés les plus élevés en organisation.

Quand j'étudiai la structure histologique du rein d'un certain nombre de Téléostéens qui, à première vue, possédaient seulement un rein moyen somatique, je fus frappé du peu de ressemblance existant entre la partie postérieure et la partie moyenne de cet organe. Je ne pus m'expliquer, sur le moment, de telles variations de structure ; plus tard, amené à examiner des reins postérieurs, chez des Téléostéens à type indubitablement métanéphridien, il me fut permis de constater des ressemblances assez nettes entre ceux-ci et la partie terminale des reins de ceux-là. Je poursuivis mes recherches et parvins à trouver toute une série de dispositions montrant le passage des reins franchement métanéphridiens à ceux constituant les types précédemment décrits. Dès ce moment, je pus comparer

et enchaîner les uns avec les autres les deux groupes rénaux en apparence si distincts.

Exemple I

Cepola rubescens Linné. — L'exemple de *Cepola rubescens* L. est le plus net parmi ceux que j'ai rangés dans le IVe type anatomique.

MORPHOLOGIE GÉNÉRALE.

La cavité abdominale, très spacieuse chez ces animaux, s'étend en arrière de la papille ano-génito-urinaire, d'une longueur sensiblement égale à celle de la cavité placée en avant de cette même papille. L'ensemble de la cavité générale du corps peut donc être arbitrairement divisée en deux parties, sensiblement égales, par un plan perpendiculaire à l'axe du corps et passant par la région de la papille ano-génito-urinaire; l'une placée en avant de ce plan et l'autre postérieure à ce même plan.

La première partie correspond à la région viscérale proprement dite et renferme les organes de la digestion et les organes sexuels; dans sa région antérieure sont placés les organes de la circulation centrale et une partie des organes de l'excrétion.

La deuxième (diverticule caudal de la première), renferme le grand lobe de la vessie natatoire et en arrière de celui-ci la portion terminale de l'organe urinaire. L'organe rénal est donc divisé en deux parties distinctes : l'une, logée en avant de la cavité viscérale, au-dessus de l'organe circulatoire central, l'autre, en arrière de la cavité caudale, à l'extrémité postérieure, de la vessie natatoire.

Région antérieure du rein.

La figure XVIII indique les dispositions d'ensemble de l'organe excréteur. La cavité abdominale (*C. v.*) a été vidée des organes qu'elle contenait. On aperçoit le rectum (*R*) sectionné,

placé en avant des organes sexuels (*G. s.*) et de la vessie urinaire (*Vu*). En avant de cette même cavité, le cœur (*Co*) surmonté du conduit œsophagien sectionné (*Œ*). Au-dessus de l'œsophage le débordant de chaque côté, est représentée la partie antérieure de l'organe de l'excrétion (*R. a*). Les bords de ce rein antérieur se rabattent de chaque côté de l'œsophage et descendent latéralement jusqu'au niveau du ventricule cardiaque (*V.*). Cet organe est placé au dessus de l'œsophage, à la manière d'une selle sur le dos d'un cheval ; c'est-à-dire que la face inférieure du rein surmonte l'œsophage ; la région supérieure du cœur (oreillette et ventricule) est moulée sur ces parties.

La face supérieure est accolée à la colonne vertébrale dont

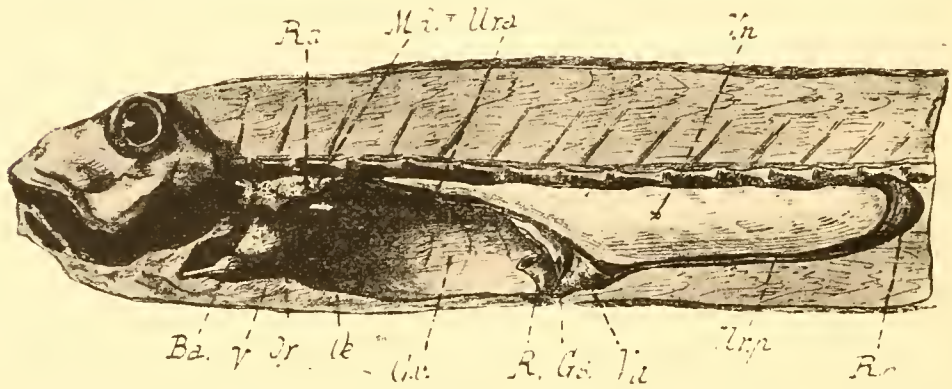

Fig. XVIII. *Cepola rubescens* L. × 1/2, Les reins et la cavité abdominale.
Ba, bulbe artériel ; *V*, ventricule ; *Or*, oreillette ; *Oe*, Œsophage ; *Cr*, cavité abdominale ; *R*, rectum sectionné ; *Gs*, glande sexuelles ; *Vu*, vessie urinaire ; *Urp*, uretère postérieur ; *Rp*, rein postérieur ; *Ra*, rein antérieur ; *Md*, membrane péritonéo-péricardique ; *Ura*, uretère antérieur ; *Vn*, vessie natatoire.

elle garnit les anfractuosités osseuses et les dépressions musculaires : La limite antérieure correspond à la région du basi-occipital ou de la première moitié de la première vertèbre cervicale, suivant le cas, sans jamais dépasser ces limites. Le bord postérieur coïncide avec la deuxième moitié de la troisième vertèbre cervicale. Ce rapport est constant. La portion antérieure du rein, par suite de cette position entre ces divers organes, présente une forme des plus tourmentées. Un grand nombre de lobes, insinués dans les divers espaces laissés libres, donnent à cette région un aspect bourgeonné des plus particuliers ; la dissection de cette partie du rein offre quelques difficultés.

La figure XIX est dessinée d'après une préparation complète; on voit l'ensemble du rein antérieur droit et gauche réunis par des anastomoses dorsales. Sur sa face ventrale de nombreux bourgeons représentent les moulages des cavités inter-organiques de la région; dans la portion moyenne, l'aorte passe dans un sillon longitudinal médian ; je dirai plus loin quelques mots sur la disposition des branches artérielles issues de l'aorte à ce niveau.

Tout l'ensemble de cette partie antérieure du rein est placé en avant de la membrane diaphragmatique péritonéo-péricardique (fig. XVIII *M. d.*). Elle occupe la position du rein céphalique ou antérieur des Poissons précédemment décrits. Ces reins sont mis en relation avec la vessie urinaire par l'intermédiaire de deux longs uretères (*Ur. a.*). Ces canaux, partis de l'extrémité postérieure, effilée, des reins antérieurs, s'accolent au plafond de la cavité abdominale, c'est-à-dire à la face inférieure du prolongement antérieur de la vessie natatoire (*V. n.*), traversant ainsi toute la longueur de la cavité générale pour se jeter dans le diverticule supérieur et antérieur de la vessie urinaire (*V. u.*). Dans la partie terminale de leur trajet, avant de s'unir à la vessie, ils longent, chez le mâle, la face dorsale des glandes sexuelles auxquelles ils s'accolent et adhèrent fortement. Les relations affectées avec les organes sexuels se limitent, d'ailleurs, à leur contact.

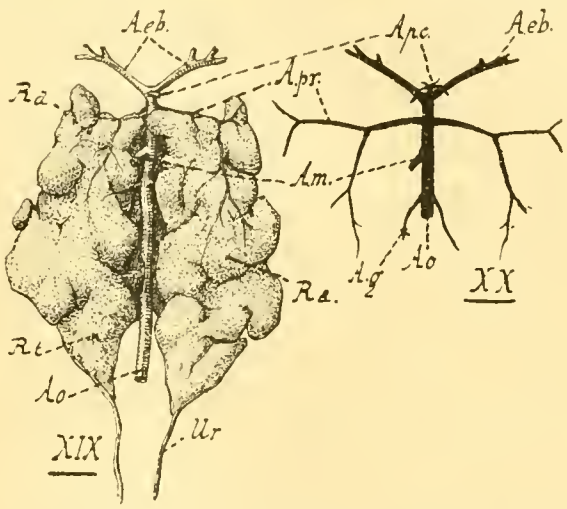

FIG. XIX-XX. Rein antérieur de *Cepola rubescens* L, × 10.

En XIX, le rein antérieur; en XX, son irrigation artérielle.

Ao, aorte ; *Aep*, artères épibranchiales ; *Ra*, rein antérieur (région antérieure); *Rt*, région terminale ; *Am*, artère mésentérique ; *Apr*, artère prouéphrotique ; *Apc*, artère péricardique.

Irrigation

L'irrigation du groupe rénal antérieur est une irrigation mixte : Irrigation pronéphrotique et irrigation mésonéphrotique. La première l'emporte de beaucoup sur la deuxième, la masse du pronéphros étant bien supérieure à celle du mésonéphros.

A. *Irrigation artérielle.* — Dans la figure XX, le mode d'irrigation du rein antérieur est figuré en même temps que sa disposition générale. Au point de réunion des artères épibranchiales, un premier vaisseau (*A. p. e.*), dirigé vers le bas, se distribue à la région supracardiaque. Un peu en arrière, deux artères symétriques, de volume assez considérable, se détachent de l'aorte (*A. pr.*) ; chacune se rend au rein antérieur : ce sont les artères pronéphridiennes ; un peu plus en arrière naissent l'artère mésentérique (*A. m.*) et les artères génitales (*A. g.*). Les deux branches pronéphridiennes (*A. pr.*) suivent le bord antérieur de la portion rénale antérieure et se divisent ensuite en deux branches :

a) L'une destinée aux lobes antérieurs.

b) L'autre, divergeant à angle droit de la première, devient, de ce fait, sensiblement parallèle à l'axe du corps et se distribue aux lobes moyens du rein antérieur.

Nous retrouvons ici les mêmes dispositions que j'ai discutées dans les chapitres précédents. Les artères pronéphridiennes sont en leur place naturelle et définissent bien par leur présence et leur situation la valeur pronéphridienne de la partie antérieure du rein céphalique de *Cepola rubescens*. En ce point, je n'ai jamais pu découvrir le glomérule géant du pronéphros.

B. *Irrigation veineuse.* — L'irrigation veineuse diffère dans le rein pré-diaphragmatique selon qu'on examine sa région antérieure (*R. a.*) ou sa région terminale (*R. t.*). Cette distinction est de quelque importance, car elle permet de subdiviser en deux régions le groupe antérieur.

Dans la figure XIX ces régions sont indiquées par les lettres *R.a.* et *R.t.* Au niveau des lobes antérieurs et moyens, les veines issues du rein vont se jeter directement dans la veine cardinale droite. Ce sont les veines efférentes qui ramènent vers la circulation centrale le sang apporté par les artères pronéphridiennes. Ceci coïncide, d'une manière absolue, avec les constatations relatives au rein céphalique des autres types anatomiques.

La région terminale (*R. t.*) diffère sur ce point de la précédente. Quelques veinules intercostales et interépineuses (trois ou quatre dans les divers échantillons que j'ai examinés), vont se jeter dans cette portion rénale. Ces veinules, très rapprochées les unes des autres, constituent, à n'en pas douter, un système veineux afférent, un vrai système porte rénal, très réduit, il est vrai, suffisant cependant, pour caractériser cette région. Je n'ai pu constater, en ce point, l'existence de veines se rendant aux cardinales postérieures. Il est probable que le sang apporté à la région postérieure du rein antérieur se rend dans la circulation générale par l'intermédiaire des veinules décrites dans la portion moyenne et antérieure de ce rein.

La dissection de cette région terminale du rein antérieur est des plus délicates ; ses prolongements postérieurs sont enserrés entre la cloison diaphragmatique d'une part et la face inférieure de la vessie natatoire d'autre part ; leur isolement est des plus laborieux, tant à cause des adhérences qu'ils contractent avec le tissu conjonctif avoisinant, que par suite de leur petitesse et de leur fragilité. Aussi, il m'est impossible d'apporter des affirmations bien nettes, quant à la répartition des veines efférentes de cette région. Quoi qu'il en soit, du moment qu'on constate, avec certitude, la présence de veines afférentes dans cette portion rénale, on peut la considérer comme correspondant à une région mésonéphridienne, tout en pensant à une diminution fonctionnelle considérable entraînant un développement minime du mésonéphros.

Région postérieure du rein.

La deuxième partie du rein de *Cepola rubescens* L, (portion postérieure *R. p.*), est logée à l'extrémité la plus terminale du diverticule caudal de la cavité abdominale. Le terme de rein caudal, dans ce cas particulier, semble bien indiqué. Je préfère cependant dénommer cette partie par l'expression de rein terminal, rein postérieur, rein définitif ou métanéphros. A mon avis, la désignation de rein caudal est fautive. Rein caudal indique, sans conteste, un organe logé dans le diverticule caudal de la cavité abdominale. Ceci est une dénomination purement topographique, tout à fait indépendante de l'idée morphologique qu'on doit se faire de cette région glandulaire. Il existe, en effet, dans le diverticule caudal de la cavité abdominale de certains Téléostéens, des portions rénales qui sont les homologues du rein somatique ou mésonephros, tandis qu'on trouve, chez d'autres Téléostéens, des portions de reins postérieurs à qualités peu établies, mais peut-être plus terminales que somatiques, logées à l'intérieur même de la cavité abdominale. Il semble qu'on ne doive pas, dans ces conditions, désigner par le terme général de « rein caudal » des organes dont les homologues sont parfois franchement abdominaux.

Ces considérations paraissent suffisantes pour ne point accepter l'expression de rein caudal et lui préférer celles que je viens d'indiquer : Rein terminal ou postérieur, à cause de la position particulière de la région examinée par rapport à l'organe en son entier ; ou bien rein définitif ou métanéphros, à cause des relations d'ultime développement offertes par cet organe chez les Téléostéens en particulier et les Vertébrés en général. Au lieu d'une indication de relation topographique générale, je préfère une indication de relation organique particulière et j'aime mieux comparer le rein avec le rein qu'avec l'organisme en son entier.

La figure XVIII montre, en arrière de la vessie natatoire, le rein

postérieur (*R. p.*). Ce rein, formé d'une masse impaire, symétrique, est reconnaissable au pointillé qui a servi à la différencier. De profil, il a la forme d'un croissant, à concavité antérieure, moulé sur l'extrémité terminale de la vessie natatoire. La région postérieure est convexe et se loge au fond du diverticule caudal. La branche inférieure du croissant, plus longue que la branche supérieure, avance, sur cette dernière, du quart environ de la longueur totale de l'organe. L'extrémité antérieure de la branche supérieure correspond au premier tiers de la XIVe vertèbre, le plan perpendiculaire à l'axe du corps et tangent à la convexité postérieure passe, suivant les cas, entre la moitié et le deuxième tiers de la XVe vertèbre dorsale. La concavité antérieure de la masse rénale présente une dépression, moulage de l'extrémité postérieure de la vessie natatoire. Cette dépression se manifeste depuis la région inférieure, où elle est assez atténuée, jusque dans la région supérieure. A mesure qu'on se rapproche de cette dernière partie, l'impression de la vessie natatoire est de plus en plus accentuée, à tel point que le rein, dans cette région, finit par se diviser en deux diverticules (fig. XXI) se présentant comme deux sortes de prolongements latéraux, l'un à droite, l'autre à gauche, émanés de la masse entière et unique placée un peu au-dessous.

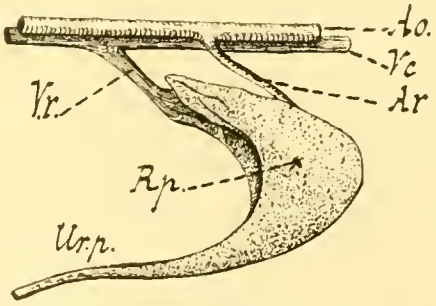

FIG. XXI. Rein postérieur de *Cepola rubescens* L. × 5.

Urp, uretère postérieur ; *Rp*, rein postérieur ; *Vr*, veine rénale ; *Ar*, artère rénale ; *Vc*, veine caudale ; *Ao*, aorte.

La face convexe et postérieure est unie et homogène sur ses deux tiers inférieurs. Dans le tiers supérieur, on distingue un sillon médian, assez profond, qui se continue, en avant, avec la base de l'échancrure séparant les deux lobes. Ce sillon sert au passage d'une artère allant au rein postérieur.

La branche inférieure du croissant s'effile, en avant, et se continue par un uretère qui suit la face inférieure de la vessie

natatoire entre cette dernière et les muscles qui délimitent le diverticule caudal. Arrivé à la limite de la cavité abdominale, il longe en partie la face supérieure de la vessie urinaire à laquelle il s'accole. Il se rapproche ainsi du point d'abouchement des uretères du groupe antérieur sur celle-ci et finit par s'y jeter à son tour.

Irrigation

A. *Irrigation artérielle.* — Le rein postérieur est en relation directe avec le système artériel; une artère volumineuse (fig. XXI, *A.r.*) se détache de l'aorte au niveau de l'angle de bifurcation des deux prolongements supérieurs du rein. Ce vaisseau se dirige vers le rein terminal et se loge dans le sillon médian postérieur. Après un trajet assez court dans cette gouttière, il pénètre dans l'organe, au tiers environ de la longueur totale de sa face convexe, c'est-à-dire à l'extrémité de cette gouttière supra-rénale. En ce point, il perfore la capsule rénale et s'enfonce dans le parenchyme du rein. Il se partage, tout de suite, en de nombreux rameaux qui, se divisant, à leur tour, un certain nombre de fois, se distribuent à de nombreux groupes de capillaires disposés en bouquets. Chaque capillaire porte un glomérule de Malpighi. Il résulte de cette disposition que ces glomérules sont, comme les capillaires qui les portent, disposés en grappes. C'est là un caractère particulier au rein postérieur.

Cette « artère rénale » ne procède jamais de branches intercostales, comme cela se passe pour le rein moyen ; elle est uniquement destinée au rein postérieur et, par suite, est spécialisée dans sa fonction. J'ai déjà montré que dans les reins moyens, déjà en possession de glomérules Malpighiens, on ne trouve jamais cette autonomie artérielle, pas plus que cette disposition en grappe des glomérules de Malpighi.

B. *Irrigation veineuse.* — Le rein postérieur de *Cepola rubescens* L. n'offre pas les relations veineuses présentées par les reins moyens. Dans cette région, il n'existe pas de veines

afférentes. On n'y trouve plus, ni ces nombreux rameaux intercostaux, interépineux ou intermusculaires afférents, ni les branches veineuses issues de la veine caudale (veines de Jacobson) et se rendant aux reins. Une seule veine met le rein postérieur en relation avec le système circulatoire central. C'est une veine efférente, collectrice du sang de la région; elle se détache du prolongement antérieur et supérieur droit du rein terminal; après un trajet oblique, d'arrière en avant et de bas en haut (*V.r.*), elle se jette dans la veine cardinale droite. La direction de cette veine, par rapport à la veine cardinale postérieure droite et aussi la présence de veinules qu'elle collecte sur son trajet, en dehors du rein, démontrent d'une manière indubitable que ce vaisseau est bien un efférent du rein postérieur. En aucune manière, il ne peut être comparé à l'une des branches afférentes des reins moyens; il en diffère d'une manière complète. Il représente une veine rénale bien spécialisée dans sa fonction, destinée à rendre à la circulation générale le sang qui, amené par l'artère rénale, a circulé dans le rein postérieur.

Un caractère intéressant est fourni par la veine cardinale postérieure, chez *Cepola rubescens* L. Il n'en existe qu'une : la veine cardinale postérieure droite. Celle-ci se continue directement avec la veine caudale, de manière à drainer et ramener vers la circulation centrale tout le sang de la région postérieure du corps, y compris celui émané du rein postérieur. Jacobson (**1817**) Cuvier (**1828**), Hyrtl (**1850**) Jourdain (**1859**) Moreau (**1881**) Emery (**1882**) Huot (**1897**) Guitel (**1901-1906**) ont constaté pareil fait chez de nombreux Téléostéens. Je me borne en ce moment à rappeler à propos de *Cepola rubescens* L., cette particularité, en même temps que sa fréquence chez ces Poissons. A propos de la discussion de la valeur morphologique du rein postérieur de ces animaux, je reviendrai sur ce point important et j'indiquerai comment doit être envisagée cette disposition, dont la constance coïncide avec l'apparition, soit à l'état d'ébauche, soit sous forme bien établie, du rein postérieur.

Vessie urinaire. — La vessie urinaire (*V.u.*), aplatie latéralement, présente la forme d'un triangle à côtés égaux. Le sommet antérieur et supérieur reçoit les uretères primaires venus du groupe antérieur ; le sommet postérieur se prolonge par l'uretère du groupe terminal. Le sommet inférieur se continue par l'urèthre qui va s'ouvrir sur la papille ano-génito-urinaire. Le bord antérieur, concave, confine à la partie postérieure du rectum, des canaux et glandes sexuelles. Le bord supérieur suit la vessie natatoire et reçoit à ses extrémités la terminaison des uretères antérieurs et postérieurs. Le bord postérieur s'accole à la partie terminale de la cavité abdominale. Les faces droite et gauche sont aplaties, comprimées entre les parois musculaires latérales de la cavité viscérale.

Bien qu'un peu aride, la description précédente était indispensable pour permettre la compréhension des caractères du groupe postérieur et de préciser, au moment de leur discussion, quelques faits importants.

En résumé, les reins de *Cepola rubescens* se répartissent en deux groupes :

L'un, antérieur, formé de deux parties que la situation, le mode d'irrigation et la présence des uretères primaires permettent de considérer comme les homologues d'un pronéphros et d'un mésonéphros persistants, le premier, lymphoïde, l'emportant de beaucoup sur le deuxième en tant que développement.

L'autre, postérieur, terminal, muni d'un système irrigateur particulier, entièrement différent d'un système porte, avec : 1° une artère rénale différenciée, volumineuse, autonome et spéciale au rein postérieur, à branches de division en bouquets et glomérules en grappes ; 2° une veine rénale efférente, branche de l'unique veine cardinale postérieure droite. Enfin, un uretère spécial, bien développé, en relation par sa portion terminale seule, avec les uretères primaires.

Ces caractères, particuliers aux reins postérieurs, sont offerts

avec la plus grande netteté chez *Cepola rubescens* L., ils s'effacent, de plus en plus, dans les exemples qui vont suivre, pour se confondre avec ceux du rein moyen, chez les Téléostéens les moins spécialisés. C'est précisément cette diminution progressive qui permettra de suivre la liaison entre ce IVe type anatomique et les précédents. Ainsi se trouvera démontrée la continuité de formes rénales que j'ai déjà eu l'occasion de signaler à plusieurs reprises.

Exemple II

Anguilla vulgaris L., *Conger vulgaris* Cuv. — Les reins d'*Anguilla vulgaris* L., et de *Conger vulgaris* Cuv. offrent des dispositions identiques, tant au point de vue de la situation dans le corps, qu'au point de vue du mode d'irrigation et des relations offertes avec les uretères; aussi, je les exposerai simultanément et les confondrai dans la même description.

Morphologie générale

A l'inverse des reins de *Cepola rubescens* L., les organes de l'excrétion d'*Anguilla vulgaris* L. et de *Conger vulgaris* Cuv. sont réunis en un groupe unique, qui atteint son plus grand développement dans la région postérieure de la cavité abdominale et est logé dans un diverticule caudal, moins développé il est vrai, mais comparable au diverticule caudal de *Cepola rubescens*. L'organe central de la circulation, placé en avant de la cloison péritonéo-péricardique, n'est pas, chez ces animaux, surmonté d'une portion rénale comme cela se présente chez celle-ci. Tout l'organe est localisé au niveau des deux tiers postérieurs de la cavité abdominale et dans son diverticule caudal.

Dans la cavité abdominale, les reins sont divisés en deux bandes longitudinales, aplaties et étroites, placées de part et

d'autre de la colonne vertébrale. Leurs dimensions diminuent progressivement, à mesure qu'ils approchent de leur extrémité antérieure. Un léger renflement les termine à ce niveau, bien avant d'avoir atteint la cloison péritonéo-péricardique. Il n'existe aucun caractère vasculaire qui rappelle d'une manière quelconque les dispositions habituelles des reins antérieurs. Dans ces conditions, il ne saurait être question de pronéphros ou rein céphalique. Tout l'organe se borne à un rein somatique et à un rein postérieur. Ce dernier naît de la soudure de la partie postérieure des reins moyens, un peu en avant de la région anale. A ce niveau, les deux reins se rapprochent l'un de l'autre, sur la ligne médiane, et finissent pas se souder. Leur épaississement augmente; ils prennent un plus grand développement et forment ainsi cet organe terminal, logé dans le prolongement caudal de la cavité abdominale qu'ils occupent en son entier. La figure XXII représente les reins de *Conger vulgaris* Cuv. et permet de se rendre compte de leur disposition générale.

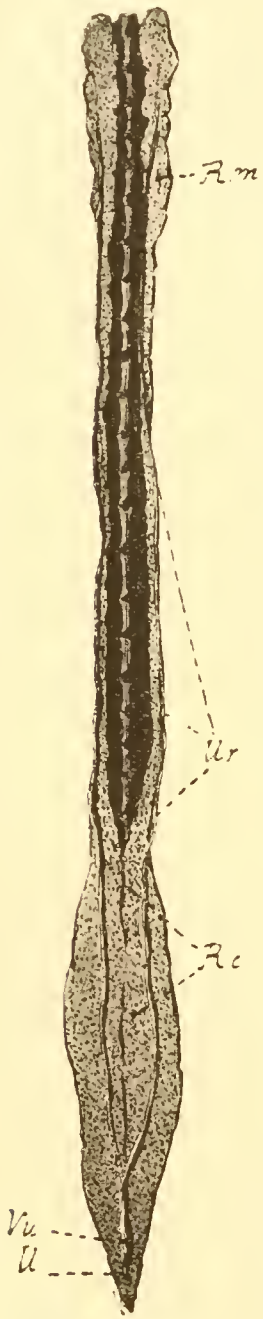

FIG. XXII. Reins de *Conger vulgaris* × 1/1. *Rm*, rein moyen; *Ur*, uretère; *Rc*, rein caudal; *Vu*, vessie urinaire; *u*, urethre.

Les figures XXIII et XXIV sont dessinées d'après deux coupes transversales dans le corps d'*Anguilla vulgaris* L. ; l'une au niveau du rein somatique, en avant de la région anale, l'autre, au niveau du prolongement caudal de la cavité abdominale. On remarquera, dans cette dernière, que le rein postérieur occupe toute la cavité caudale. Ceci donne, par conséquent, à cette région, un aspect différent de celui de *Cepola rubescens* L. Ici, le prolongement terminal du rein existe seul et remplit toute la ca-

vité ; chez cette dernière, la cavité caudale est occupée en partie par un prolongement de la vessie natatoire et en partie par le rein postérieur. Cette cavité présente, chez *Anguilla vulgaris* L, un développement moindre tenant, tant au nombre des organes inclus, qu'à son volume total comparé à celui de la cavité générale du corps ; cette diminution est capable de s'accentuer chez d'autres espèces, sans pour cela que le rein postérieur

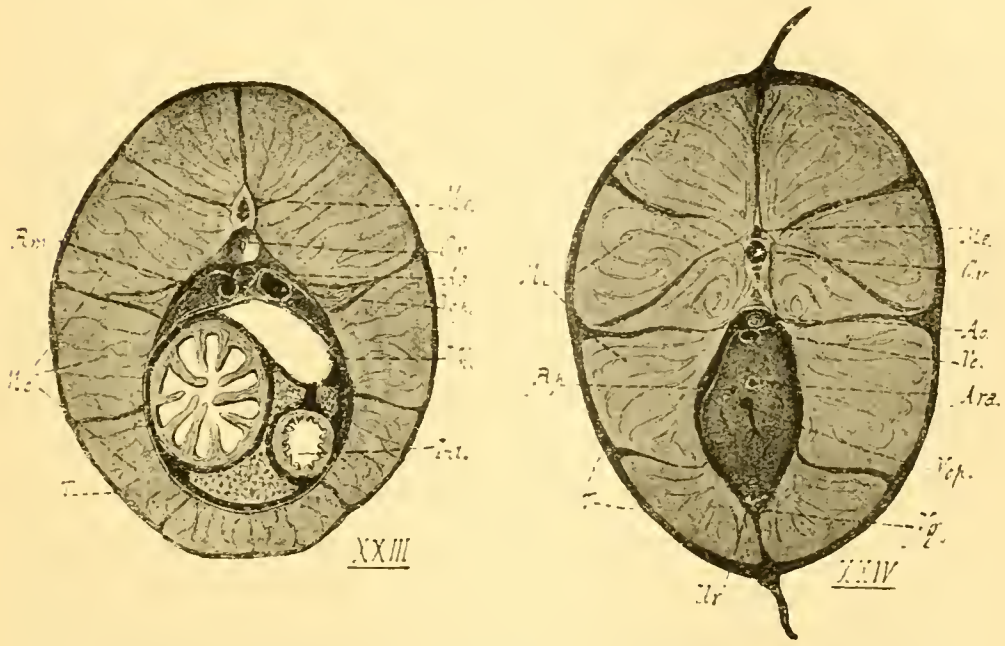

Fig. XXIII-XXIV. Deux coupes transversales dans le corps d'*Anguilla vulgaris* L., adulte, × 1/1. En XXIII, au niveau de la cavité abdominale ; en XXIV, au niveau du diverticule caudal.

Rm, rein moyen ; *Mc*, muscles du tronc ; *T*, tégument ; *Me*, moelle épinière ; *Cv*, colonne vertébrale ; *Ao*, aorte ; *Vc*, veine caudale ; *Vcp*, veine cardinale postérieure ; *Int*, intestin ; *Vg*, veine génitale.

cesse d'exister. Dans ce dernier cas, le rein postérieur est progressivement refoulé vers la cavité abdominale proprement dite.

Les reins d'*Anguilla vulgaris* L., et de *Conger vulgaris* Cuv. se composent donc de deux parties :

1° Un rein somatique ou mésonéphros à caractère bien indiqués.

2° Un rein postérieur ou terminal (métanéphros), présentant le plus d'intérêt dans la discussion de ce IVe type anatomique.

Je n'insisterai pas davantage sur la morphologie générale du

rein de ces animaux. JACOBSON (1817) HYRTL (1850) et HALLER (1908), en ont donné de bonnes descriptions. Il suffit d'ailleurs d'examiner les figures XXV, XXVI pour se rendre compte de la position et de la conformation générale de cet organe : la description des détails extérieurs et des rapports secondaires n'offre en ce moment, qu'un intérêt négligeable.

IRRIGATION

Il n'en est pas de même du mode d'irrigation.

Les résultats de mes recherches ne coïncident pas entièrement sur ce point, avec celles des auteurs qui se sont occupés de la question. Le mode de répartition des vaisseaux dans les diverses portions du rein constitue un argument fort important pour la détermination de la valeur morphologique de cet organe, aussi dois-je l'examiner avec soin et entrer dans quelque détails à ce sujet.

Irrigation artérielle. A. **Rein somatique.** — La région antérieure du rein somatique reçoit quelques artérioles, rameaux des intercostales. Ces petits vaisseaux pénètrent dans le rein, se divisent en branches peu nombreuses à directions variées, sans jamais porter de glomérules. Il n'existe jamais, en ce point, de vaisseaux artériels comparables aux grosses artères pronéphridiennes des reins céphaliques. Ne pourrait-on cependant considérer ces premiers groupes d'artérioles comme les homologues des artères pronéphridiennes, diminuées en importance par suite de la disparition ou du non développement du rein céphalique ? A mon avis, il n'est pas possible d'envisager pareille idée et ceci pour deux raisons :

1° Les artères du rein somatique sont des branches des intercostales ou des intermusculaires et ne sont pas spécialement destinées aux reins somatiques ; or, les artères de la partie antérieure du rein des Anguillidés ont la même origine et la même répartition ; elles sont donc comparables aux artères des reins somatiques des types précédents et non pas aux volumineux

vaisseaux artériels pronéphrotiques, spécialisés en vue de l'irrigation de la portion rénale céphalique.

2° Les artères du rein somatique naissent de l'aorte dans une région toujours postérieure au point d'origine de l'artère mésentérique.

J'ai longuement discuté et établi, à propos du IIe type anatomique, que les artères destinées au pronéphros tirent toujours leur origine de l'aorte, soit en avant, soit au niveau même de la naissance de l'artère mésentérique. Elles ne naissent jamais en arrière de ce point. Ces données, constantes chez les Téléostéens à rein céphalique formellement établi, sont étayées sur les données les plus récentes de l'embryologie et ne paraissent pas douteuses.

Les deux raisons précédentes permettent donc d'affirmer, d'emblée, que la portion somatique du rein d'*Anguilla vulgaris* L. et de *Conger vulgaris* Cuv. ne correspondent nullement au pronéphros ou rein céphalique des autres Téléostéens. L'étude dn système veineux de cette portion rénale confirme cette manière de voir et contredit la description donnée par Haller (**1908**) sur ce point.

A mesure qu'on se rapproche de la région terminale du rein, les branches artérielles, destinées au rein somatique, deviennent, à la fois, plus volumineuses et plus individualisées ; quelques branches sont encore communes à des intercostales et à des rénales, quelques branches aussi sont autonomes et spéciales aux reins. Celles-ci se divisent à l'intérieur de l'organe et portent des glomérules Malpighiens ; cette répartition devient bien nette à hauteur de la papille anale. Ainsi, insensiblement, se trouvent rassemblées dans le rein somatique de ces animaux, en allant de la région antérieure vers la région postérieure, les formes d'envahissement progressif du rein somatique par le mode d'irrigation artériel, envahissement dont j'ai montré les diverses étapes à la fin de la discussion du type précédent.

B. **Rein terminal.** — Dans le rein terminal, la disposition du

système artériel diffère entièrement de celle du rein somatique. Tandis que les artères de ce dernier se détachent d'une manière régulière sur les deux côtés de l'aorte, au niveau de chaque myomère, tandis que dans cette région, les artères du rein somatique sont peu différenciées et dépendent des artères intercostales, tandis que ces branches rénales intercostales sont capables de présenter ou non, suivant les cas, des glomérules diffus, le rein postérieur, plus ou moins logé dans le diverticule caudal, offre un mode particulier d'irrigation artérielle. Deux branches, issues de l'aorte, vont irriguer le rein postérieur, elles prennent, par leur spécialisation, la valeur d'artères rénales. L'une placée au niveau antérieur du renflement terminal, est de beaucoup la plus importante; l'autre, plus réduite comme dimensions, réside à l'extrémité postérieure. Les rapports du système artériel avec le rein terminal sont assurés par elles seules. Ces branches sont représentées en (*Ar. a.*) et (*Ar. p.*) dans les figures XXV et XXVII.

Elles diffèrent des branches du rein somatique par leur volume considérable et leur peu de coïncidence avec les segments intermusculaires, par leur origine inférieure et non plus latérale sur l'aorte, par leur autonomie et leur spécialisation, par le fait de se diviser en bouquets portant toujours de nombreux glomérules disposés en grappes. Des deux branches artérielles destinées au rein postérieur, la première, la plus importante (fig. XXVII *Ar. a.*) pénètre dans le rein dans une direction légèrement oblique, d'arrière en avant et de haut en bas, puis, arrivée au niveau de la demi-hauteur du rein, elle se recourbe vers la région postérieure et suit ainsi tout le renflement caudal dans la longueur de son axe. Dans ce trajet, elle émet de nombreuses branches qui se divisent à leur tour et se disposent en bouquets, portant des glomérules en grappes et rappelant ainsi la disposition affectée par ces mêmes éléments dans le rein postérieur de *Cepola rubescens*.

La deuxième branche artérielle (*Ar. p.*), pénètre vers le sommet de la pyramide terminale du rein: son trajet est assez

court. Entre cette branche et la branche principale se trouve toujours un rameau anastomotique ; aussi, ai-je représenté dans la figure XXVII, à demi-schématisée, la continuité des deux vaisseaux artériels. Comme le précédent, ce vaisseau se divise en rameaux de plus en plus ténus, finalement disposés en bouquets et porteurs de glomérules groupés.

Ainsi se trouve réalisée, pour le rein postérieur, une irrigation artérielle intense, comparable à l'irrigation du rein définitif

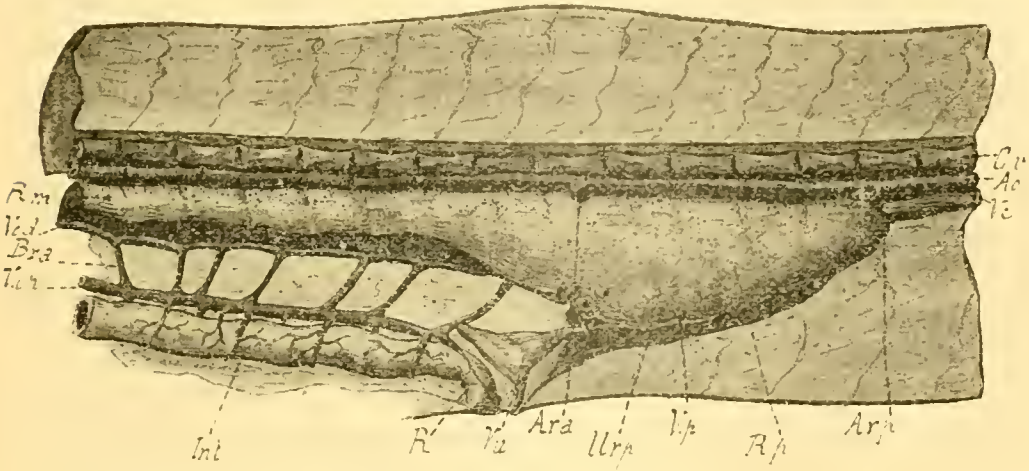

FIG. XXV. Rein postérieur d'*Anguilla vulgaris* L. × 2.
Ao, aorte ; *Vc*, veine caudale ; *Arp*, artère rénale postérieure ; *Ara*, artère rénale antérieure ; *Vp*, veine perforante ; *Vcd*, veine cardinale postérieure droite ; *Vip*, veine intestinale postérieure ; *Bra*, branches anastomiques entre la veine cardinale postérieure droite et la veine intestinale postérieure ; *Rm*, rein moyen ; *Rp*, rein postérieur ; *Ura*, uretères antérieurs ; *Urp*, uretères postérieurs ; *Vu*, vessie urinaire ; *Int*, intestin. *R*, rectum ; *Cv*, colonne vertébrale.

des Vertébrés supérieurs, et semblable à celle du rein postérieur de l'exemple précédent. Cette première notion prend encore une plus grande importance quand on considère que cette région rénale, la plus développée, ne possède point d'autre apport sanguin et assure de ce fait l'épuration de la plus grande partie du liquide circulant.

Irrigation veineuse. — La mise au point la plus récente, si on peut ainsi s'exprimer, de l'irrigation veineuse du rein de l'*Anguille* et du *Congre* est due à JOURDAIN (**1859**) ; les conceptions émises par cet auteur sont cependant préconçues. A la suite des recherches de JACOBSON (**1821**), relatives aux veines

rénales des Poissons, l'existence d'un système porte rénal chez ces animaux fut admise par quelques auteurs : MECKEL (1812) NICOLAÏ (1826) de MARTINO (1841) HYRTL (1851) BONSDORFF (1852). Voici comment JACOBSON s'exprimait à cet égard : « Le sang d'une bonne partie des muscles du tronc se rend dans une grande veine qui règne dans le canal vertébral au-dessous de la moelle épinière, et comme cette veine n'aboutit point antérieurement au grand sinus, mais qu'elle a beaucoup de branches latérales qui pénètrent dans le rein (c'est la veine rénale afférente de Jacobson), on pourrait croire qu'elle ne porte pas au cœur le sang qu'elle reçoit mais qu'elle le distribue au rein comme la veine porte distribue le sien au foie ; cependant, comme la portion de cette veine située en arrière de l'abdomen communique par des branches latérales avec la veine cave, qui marche au-dessous de l'épine, on peut bien croire aussi qu'elle rentre dans la classe des veines ordinaires. »

De nombreuses discussions eurent lieu, cependant, entre les auteurs, sur ce sujet. A la suite de ces déclarations, deux courants d'opinion différents se créèrent : l'un, admettant un système porte rénal, irrigateur de tout le rein ; l'autre n'admettant pas ce mode particulier. Et de là naquirent des exagérations et des confusions. JOURDAIN s'efforçait de trouver des caractères afférents à des veines qui ne l'étaient certainement pas et CUVIER appelait vaisseaux veineux des troncs reconnus plus tard par HYRTL comme des lymphatiques. De nos jours, on s'accorde à considérer comme exacte l'opinion de JACOBSON et de son école. A mon avis, on doit cependant y apporter quelques restrictions. Le rein des Poissons Téléostéens est irrigué par un système porte dans sa portion somatique et c'est ce qui la caractérise, mais sa partie terminale ne possède point toujours cette même répartition vasculaire. Tous les exemples de ce IVe type en offrent une preuve évidente.

Examinons successivement les descriptions, données par JOURDAIN (1859), de l'irrigation des diverses parties des reins de l'*Anguille* et du *Congre*.

A. **Rein terminal.** — « La veine caudale est logée dans le canal que lui forment les arcs vertébraux inférieurs ; à son entrée dans la cavité abdominale, elle rencontre la partie postérieure commune et renflée des reins et se place dans un sillon qui lui est préparé à la face supérieure de cette portion de l'organe urinaire. Dans cette première partie de son trajet, elle reçoit plusieurs veines des parois du corps et fournit un très grand nombre de branches afférentes qui se perdent dans l'épaisseur du rein. L'inclinaison de ces rameaux sur le tronc qui leur donne naissance, indique clairement leur rôle afférent ; ils se dirigent tous obliquement, d'avant en arrière de la ligne médiane, vers les deux bords de la masse postérieure. Ces vaisseaux, en outre, sont peu adhérents à la substance du rein et se distinguent par ce caractère des veines efférentes dont l'isolement du rein est plus laborieux. »

On peut relever dans la description précédente des contradictions et des erreurs.

1° Les rameaux veineux issus de la veine caudale au niveau du renflement terminal seraient, de l'avis de Jourdain, de deux ordres : des rameaux centripètes (veines de la paroi du corps) et des rameaux centrifuges (veines afférentes ou porte rénales).

Cette première description laisse de nombreux doutes ; comment admettre, en effet, que, côte à côte, des veines dont les dispositions sur le tronc veineux caudal sont les mêmes, soient douées de fonctions diamétralement opposées ? Comment peut-il se faire que le sang soit dirigé dans deux sens différents dans des vaisseaux dont les rapports avec un tronc commun sont identiques ? Ceci paraît paradoxal et contradictoire, on ne rencontre jamais semblable disposition dans l'organisation des Vertébrés.

2° De plus, l'argument qui a servi à Jourdain pour affirmer le rôle afférent des veines du tronc postérieur est non seulement faible, mais cache une erreur. Si on prend un Téléostéen, présentant nettement un rein moyen, à système porte bien caractérisé, *Barbus fluviatilis* Agass., adulte, par exemple et qu'on

essaie de disséquer les branches issues de la veine caudale ou des veines de Jacobson et les branches veineuses formatrices des cardinales postérieures, on éprouve dans les deux cas des difficultés égales pour rompre les adhérences vasculaires d'avec les tissus rénaux. En admettant même qu'il existe, entre'elles quelques différences d'adhésion, il n'est pas possible de se baser sur un fait aussi peu précis pour affirmer la fonction particulière de ces vaisseaux.

Le mode d'inclinaison des branches veineuses sur le tronc principal est un caractère aussi insuffisant que le précédent pour déterminer la direction du cours du sang dans les vaisseaux. Les exemples des veines ou artères du rein, récurrentes, à directions inverses du courant sanguin sont fréquents. L'examen de la figure XXVII en montre un certain nombre. D'ailleurs, l'argument est douteux, même pour l'auteur qui l'a émis. A propos du rein postérieur d'un autre Téléostéen, le *Scomber Scomber*, JOURDAIN ne peut se prononcer sur le cours sanguin d'une branche veineuse de grande importance, d'après son seul mode d'insertion sur le tronc principal. Voici le passage le plus important de son texte : « Dans son trajet intrarénal, la veine caudale émet une branche recurrente assez volumineuse dont les ramifications se répandent dans la partie postérieure des reins. Quel rôle devons-nous attribuer à cette branche récurrente qu'on retrouve chez plusieurs Poissons ? Faut-il la considérer comme afférente et voici, dans ce cas, réalisée d'une manière partielle cette décomposition de la veine caudale en capillaires dont nous voyons tant d'exemples ? Si nous remarquons que cette branche est la seule veine de la partie postérieure des reins, qu'à l'instar des efférentes, elle



FIG. XXVI. Rein postérieur d'*Anguilla vulgaris* L. × 2 (face ventrale).
Mêmes lettres que dans la figure précédente.

se rapproche de la face inférieure de l'organe, qu'en la supposant afférente, on ne trouve point dans le même plan des rameaux efférents qui lui correspondent; nous pencherons à la regarder comme efférente. »

Voici donc une veine, dont l'inclinaison sur le tronc caudal n'offre plus la même importance que dans le cas de l'*Anguille*. Cette hésitation constitue, à ce sujet, la critique la plus sûre qu'on puisse adresser à pareil argument. Elle permet surtout de rete-

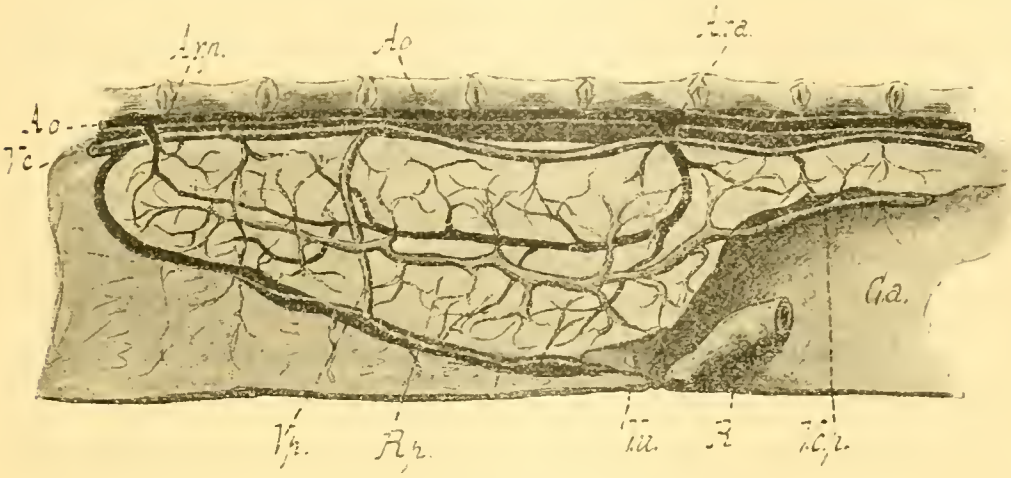

Fig. XXVII. Irrigation du rein postérieur d'*Anguilla vulgaris* L. × 2. (Demi-diagrammatique). *Ao*, aorte ; *Arp*, artère rénale postérieure ; *Ara*, artère rénale antérieure ; *Vc*, veine caudale ; *Vp*, veine perforante ; *Vcp*, veine cardinale postérieure ; *Rp* rein postérieur ; *Vu*, vessie urinaire ; *R*, rectum ; *Ca*, cavité abdominale.

nir que, parfois, dans la partie terminale du rein, il existe une grosse veine efférente en relation directe avec la veine caudale ou son prolongement qui est, dans ce cas particulier, la veine cardinale postérieure droite.

3° Enfin, une dernière raison vient à l'encontre des idées émises par Jourdain à ce sujet. Si, après une injection bien réussie, on dissèque avec soin les rameaux issus de la veine caudale on voit ces rameaux plonger dans le rein postérieur et se disposer en nombreuses branches intrarénales ; quelques unes de ces branches veineuses, après un trajet intrarénal, perforent, de nouveau, la capsule rénale, soit sur ses faces latérales, soit sur sa face inférieure, et se distribuent dans les muscles ou dans les espaces celluleux de la région périrénale. Une de ces branches

est importante et constante, elle est représentée dans les figures XXVI, XXVII, par les lettres *V. p.* ; après avoir perforé le rein, de haut en bas, au niveau du tiers postérieur du renflement caudal, cette veine traverse la région inférieure de la capsule rénale et se divise en deux branches : l'une, antérieure, l'autre postérieure, dans l'espace celluleux sous-rénal. La branche postérieure récurrente diminue rapidement de diamètre et disparaît au niveau de l'extrémité postérieure du rein. La branche antérieure, indiquée dans les figures XXV, XXVI, XXVII, se répand dans la région vésicale et dans les espaces conjonctifs environnants.

On ne peut penser que ces vaisseaux sont le prolongement des veines afférentes du rein ; où irait donc le sang amené par ces rameaux si on admettait pareille circulation rénale ? Il sortirait de la veine caudale pour se rendre dans les muscles ? Ceci est inadmissible. Il faut en revenir à les considérer comme des vaisseaux centripètes qui ramènent à la veine caudale le sang des régions celluleuses et musculaires environnantes, en même temps que le sang du renflement postérieur des reins, au même titre que les veines « des parois du corps ». Ce sont uniquement des veines efférentes du rein. On voit déjà se préciser, par cela même, la notion que j'ai précédemment énoncée. Le renflement postérieur des reins est dépourvu de système porte rénal. Il est irrigué, directement, par un cycle artério-veineux, ce qui le rapproche beaucoup des reins définitifs des autres Vertébrés.

B. **Rein somatique.** — Le rein somatique diffère, totalement, comme répartion des veines, du rein postérieur que je viens d'étudier. Tandis que ce dernier possède son irrigation spéciale, ressemblant au mode définitif du métanéphros, le rein somatique est irrigué par un système porte caractérisé, entièrement mésonéphrotique. Peu de choses sont à reprendre dans la description de JOURDAIN. Je résume son travail :

« La veine caudale se divise en deux branches au moment où les deux reins se séparent. Ces deux veines afférentes latérales

se prolongent jusqu'à l'extrémité antérieure des organes et donnent deux ordres de branches : les unes s'enfoncent dans le rein, où elles se subdivisent en rameaux de plus en plus ténus, les autres contournent la vessie natatoire, traversent le mésovarium, s'unissent aux veines génitales et vont se jeter dans la veine mésentérique postérieure. Ces veines contribuent à constituer l'origine de l'artère mésentérique postérieure. A la face inférieure de la portion commune des reins existe une cardinale commune d'un diamètre considérable. Cette veine se continue comme cardinale droite, au bord interne du rein droit, dont elle reçoit tous les efférents. Les efférents du rein gauche forment un certain nombre de branches qui vont se jeter dans la cardinale droite. »

Toute cette description est juste et concorde entièrement avec mes recherches.

Haller (1908) a aussi étudié le rein de *Anguilla vulgaris* L., au point de vue de la répartition du système veineux ; il n'ajoute rien de nouveau à la description donnée par Jourdain, qu'il omet cependant de signaler ; il attribue la prépondérance de la veine cardinale droite sur la gauche, aux nombreuses anastomoses qui unissent les deux vaisseaux ; la cardinale droite, drainant tout le sang du rein, il s'en suit que la veine cardinale gauche n'atteint qu'un très faible développement « comme cela se produit dans la majorité des cas des Téléostéens. » Cet auteur ne soupçonne pas la relation qui existe, cependant, entre l'unicité de la cardinale droite et la présence d'un rein postérieur plus ou moins développé.

Pour ma part, j'insisterai seulement sur trois points :

1° Une seule cardinale postérieure, la cardinale droite, assure toute l'évacuation sanguine du rein moyen et postérieur. La figure XXV montre l'origine postérieure de cette cardinale dans le renflement terminal, et la figure XXVII indique son trajet à la face inférieure du rein somatique. La soudure du rein postérieur entraîne, comme dans l'exemple précédent, la diminution de la cardinale gauche au profit du vaisseau du

côté droit. Je reviendrai sur ce point à la fin du présent chapitre.

2° Le mode d'irrigation veineuse est franchement porte rénal dans le rein moyen. Le sang provenant des branches de la veine caudale retourne au cœur par la veine cardinale postérieure. Le cycle peut s'écrire ici :

VEINE CAUDALE, — VEINE CARDINALE

et diffère, par conséquent, du mode d'irrigation du rein terminal.

3° Enfin, les anastomoses entre la circulation générale, et les branches de division de la veine caudale, ou entre la veine caudale elle-même et la veine cardinale postérieure, n'ont rien qui puisse surprendre. Ces anastomoses existent toujours avec un développement plus ou moins grand, suivant les Téléostéens qu'on examine ; je ne crois pas qu'on puisse baser sur ce fait une classification des systèmes vasculaires rénaux ainsi que l'ont fait presque tous les auteurs qui se sont occupés de cette question. Les mêmes dispositions se retrouvent chez d'autres animaux ; on sait, qu'en particulier, chez les Mammifères, des anastomoses nombreuses unissent au niveau des veines hémorrhoïdales les vaisseaux de la circulation générale avec les veines du système porte hépatique.

Uretères et vessie urinaire. — La vessie urinaire et les uretères se rapprochent, comme disposition, de ceux décrits chez *Cepola rubescens*. En arrière de la région rectale et en avant du diverticule caudal de la cavité abdominale existe un espace celluleux au milieu duquel est logée la vessie urinaire (fig. XXV). La forme de cette dernière est triangulaire ; elle est en relation, par son angle antérieur et supérieur, avec un ligament dont les fibres s'unissent au mésentère de l'intestin terminal (fig. XXVIII), par son angle inférieur, avec le canal uréthral (*Ur.*) et par son angle supérieur et postérieur, avec l'origine des uretères (*Urd. Urp.*). Ces uretères, comme chez

Cepola, comprennent deux groupes distincts : l'un, destiné à la région somatique du rein ; l'autre, à la région terminale. Ces groupes sont marqués dans les figures XXV, XXVIII, XXIX par les lettres *Ura. Urp.*

Le groupe antérieur comprend deux uretères (*Ur. ag.*, *Ur. ad.*) ; le postérieur n'en comprend qu'un seul *Urp*. Ces uretères courent le long des reins correspondants et reçoivent les canaux collecteurs de l'urine (*C. C.*). Puis, les deux antérieurs s'unissent pour former un canal unique et dans celui-ci se jette l'uretère postérieur. Il existe donc, en ce point, deux canaux vecteurs de l'urine, l'un antérieur, provient de la fusion des

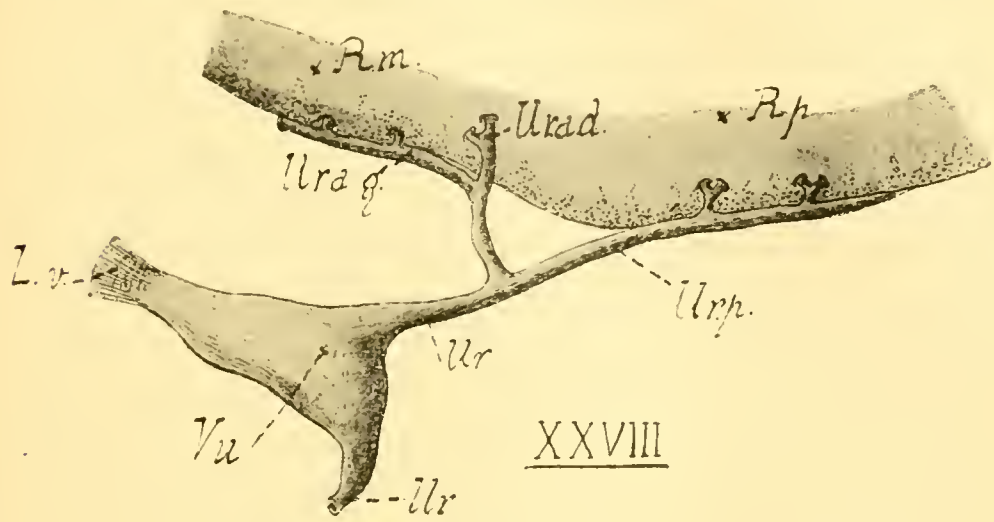

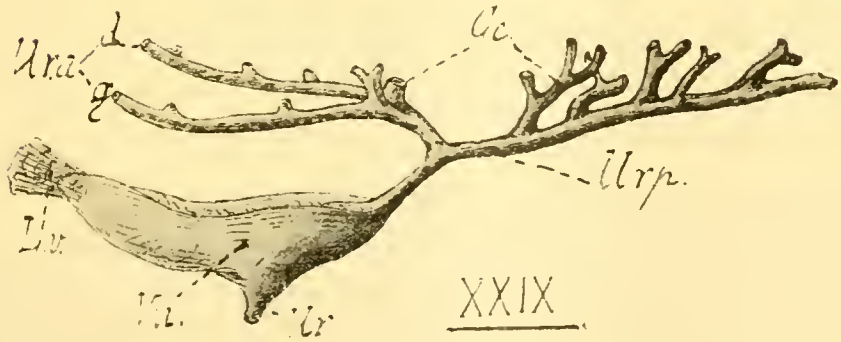

FIG. XXVIII-XXIX. Les uretères et la vessie urinaire d'*Anguilla vulgaris* L. × 5. (Diagrammes).

En XXVIII, vue de profil ; en XXIX, vue par dessus, 3/4.

Rm, rein moyen ; *Rp*, rein postérieur ; *Urag*, uretère antérieur gauche ; *Urad*, uretère antérieur droit ; *Urp*, uretère postérieur ; *Cc*, canaux collecteurs ; *Ur*, urèthre ; *Vu*, vessie urinaire ; *Lv*, ligament vésical.

deux uretères du rein somatique, l'autre postérieur, représente l'uretère du rein terminal. L'uretère postérieur offre un trajet assez court ; après avoir longé la face inférieure du rein postérieur, sur un court espace, il se ramifie et donne un grand nombre de branches aussi volumineuses que lui. Celles-ci pénètrent dans le rein pour se mettre en relation avec les canalicules urinifères. Il ne devient pas possible, à partir du point de division de l'uretère postérieur en branches nombreuses, de certifier que telle ou telle branche est vraiment l'uretère; ceci est intéressant à noter. Félix (**1904**) estime que, chez les Salmonidés, il se produit un uretère destiné au rein postérieur. Cet uretère provient de deux origines différentes : 1° d'un bourgeonnement de l'uretère droit, 2° de la confluence des tubes collecteurs du rein postérieur. Ces deux formations s'unissent l'une à l'autre pour former l'uretère postérieur ou définitif. *Anguilla vulgaris* L., présente une disposition comparable de l'uretère postérieur ; un canal unique, émanation de l'uretère primaire, reçoit les gros tubes collecteurs du rein postérieur. Il offre avec celui des Salmonidés un rapprochement indiscutable. Cette question mériterait d'ailleurs d'être élucidée par l'étude du développement de la région ; il n'est pas sans intérêt de constater une pareille ressemblance.

Les deux canaux, formés par la fusion des uretères antérieurs et du postérieur, cheminent l'un vers l'autre ; arrivés un peu au-dessus et en arrière de l'angle supérieur et postérieur de la vessie urinaire, le canal antérieur et le canal postérieur s'unissent pour donner ce conduit unique que j'ai signalé comme étant le point d'origine des uretères des reins. Il convient de se souvenir que la présence des deux groupss d'uretères constitue un point important pour l'établissement de la valeur morphologique du rein postérieur.

En résumé, les reins d'*Anguilla vulgaris* L., et de *Conger vulgaris* Cuv., sont composés de deux parties coalescentes et continues, différentes, cependant, par leurs rapports anatomiques ;

une portion somatique, mésonéphridienne, à système porte rénal et à uretères particuliers, et une portion terminale, à système vasculaire artério-veineux et à uretère indépendant, en relation, par sa partie terminale, avec les uretères du rein somatique. Il n'existe pas de rein céphalique défini, la veine cardinale droite est seule bien développée.

Ces caractères sont, dans leur ensemble comparables à ceux de l'exemple précédent ; seules des différences de détail existent entre eux. Ces différences se résument dans l'absence du rein antérieur, dans la soudure du rein somatique et terminal et dans l'indépendance moindre des deux groupes d'uretères.

Exemple III

Ophidium barbatum L., *Trutta fario Sieb.* — Les reins d'*Ophidium barbatum* L., sont beaucoup plus étendus que ceux des animaux précédents, choisis comme exemples. Tandis que chez *Cepola rubescens* L. le rein est scindé en une région antérieure et une région postérieure, développée dans le diverticule caudal de la cavité abdominale, tandis que le rein d'*Anguilla vulgaris* CBp. est constitué par la région moyenne

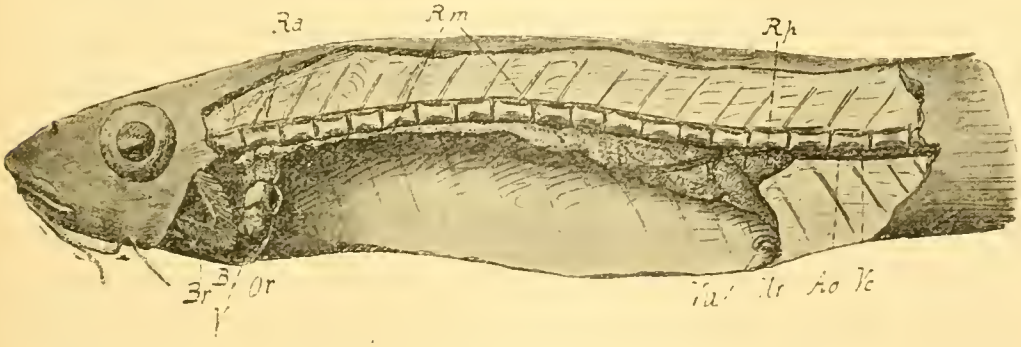

Fig. XXX. *Ophidium barbatum* L. 1/1 ; les reins et la cavité abdominale.
Or, oreillette ; *V*, ventricule ; *B*, bulbe artériel ; *Ao*, aorte ; *Vc*, veine caudale *Ra*, rein antérieur ; *Rm*, rein moyen ; *Rp*, rein postérieur ; *Vu*, vessie urinaire *Ur*, urèthre ; *Br*, branchie.

et la région postérieure des reins soudés en un organe également post-abdominal, celui d'*Ophidium barbatum* L., comprend les trois régions réunies ; chacune d'elles occupant sa position ordinaire. La région antérieure, supra-péricardique, la moyenne,

abdominale, la troisième, caudale, post abdominale. Cette dernière n'offre point un développement comparable aux mêmes régions des exemples qui précèdent; elle existe cependant et ses qualités particulières permettent de la considérer comme l'homologue des reins postérieurs ou terminaux les mieux caractérisés. La place de ces reins est donc toute indiquée dans ce IVe type anatomique.

Morphologie générale

Les reins s'étendent sur toute la longueur de la cavité générale du corps, depuis la région supra-péricardique jusque dans un diverticule caudal de la cavité abdominale. La figure XXX indique cette disposition, par rapport à l'ensemble de la cavité abdominale, et ses rapports avec la colonne vertébrale. Au niveau de la région antérieure (*Ra.*), ils se renflent en deux masses, anatomosés entre elles sur divers points et dont les contours se moulent comme à l'ordinaire dans les creux vertébraux et dans les espaces musculaires adjacents. Cette région correspond au rein antérieur ou pronéphros des types anatomiques précédents.

Le rapprochement taxonomique d'*Ophidium barbatum* L. et du *Fierasfer* étudié par Emery (**1880**) m'a incité à rechercher, dans cette région antérieure, la présence d'un glomérule pronéphridien. Je n'ai jamais trouvé cet élément dans cette région. Il est vrai qu'il ne m'est pas permis d'être très affirmatif sur ce point; les animaux que je possédais étant conservés dans de l'alcool, les injections nécessaires pour élucider la question n'ont pu être réussies d'une manière satisfaisante ou du moins suffisante pour se prononcer définitivement. Les diverses dissections que j'ai tentées à la loupe et les dissociations au microscope m'ont toujours montré un tissu lymphoïde très abondant sans que j'ai pu y distinguer le moindre glomérule pronéphridien.

Les reins moyens (*R. m.*) occupent toute l'étendue de la cavité abdominale, depuis le rein antérieur, auquel ils s'unissent par

un pédicule étroit et aplati, jusqu'à l'extrémité postérieure, terminale, de la cavité abdominale. Les deux reins sont d'abord séparés l'un de l'autre sur une partie de leur trajet, ils s'unissent ensuite au niveau du tiers postérieur. A partir de ce point, ils s'épaississent beaucoup et forment vers leur région terminale une masse compacte proéminant dans la cavité abdominale (fig. XXX).

Les deux tiers antérieurs de ce rein abdominal, minces et séparés l'un de l'autre se différencient nettement, par leur aspect, du tiers postérieur épais et impair. La capsule qui les enveloppe paraît plus épaisse et plus résistante ; le tissu rénal sous-jacent est surtout constitué par un amas de tissu lymphoïde avec quelques tubes contournés épars. Ces deux premiers tiers antérieurs se rapprochent beaucoup de l'aspect grenu du renflement rénal antérieur. Le dernier tiers se distingue du précédent en ce que la portion de la capsule rénale enveloppante est beaucoup plus transparente sinon plus mince que dans les deux tiers antérieurs ; de plus, les tissus rénaux sous-jacents sont formés en majeure partie par des tubes contournés. Ces tubes sont visibles par transparence à travers la capsule et donnent à cette région une allure fort différente de la précédente. Ces différences d'aspect sont indiquées dans les figures XXX et XXXII. La disposition du système irrigateur dénote que cette portion abdominale du rein correspond bien au type mésonéphridien ou des reins somatiques habituels.

Dans la région supérieure et postérieure de la cavité abdominale, en *R. p.* de la figure XXX, se trouve un diverticule de la cavité abdominale qui s'enfonce entre les hémapophyses de la colonne vertébrale. Ce diverticule est entièrement occupé par une portion du rein. La ressemblance entre cette disposition et celle affectée par *Anguilla vulgaris* est frappante. La portion rénale remplissant ce diverticule caudal est séparée du rein somatique par un léger sillon, parfois peu marqué ; elle offre la forme d'une pyramide à sommet postérieur et à base accolée au rein somatique, elle constitue un véritable rein postérieur

dont les divers caractères la différencient du rein somatique.

La position caudale de cette région est indéniable, elle pourrait entrer dans la définition donnée par les auteurs de cette portion organique mais je préfère ne pas user de cet argument ; j'ai déjà eu l'occasion d'énoncer et j'expliquerai plus longuement, par la suite, le peu de précision de cette locution passée à l'état d'expression courante.

Irrigation

Irrigation artérielle. — Les données tirées du mode de répartition des vaisseaux offrent plus de certitude. La figure XXXI est destinée à montrer l'irrigation du rein postérieur. En noir, en *Ao*, l'aorte et en *Az* une très grosse branche artérielle qui traverse le rein postérieur dans son diamètre vertical de base. Ce gros vaisseau artériel émet de quatre à six branches latérales qui se divisent à leur tour plusieurs fois pour donner de nombreux capillaires porteurs de glomérules en grappe. Une branche de l'artère, qui traverse ainsi la région rénale postérieure, va irriguer la région vésiculaire (*Av.*). Tout comme dans tous les reins cités comme exemples du IVe type anatomique, la région rénale postérieure d'*Ophidium barbatum* L., participe directement à une irrigation artérielle abondante.

Irrigation veineuse. — L'irrigation veineuse présente aussi des rapprochements caractéristiques avec ces derniers. Une veine rénale efférente (fig. XXXI *Vr.*) draine le sang amené par l'artère rénale ; il n'existe pas de système porte rénal dans le rein postérieur. J'ai déjà montré que, dans des dispositions identiques, cette veine rénale se présente sous deux formes : ou bien, la veine cardinale postérieure droite recueille tout le sang du rein terminal (*Anguilla vulgaris*), ou bien, c'est une veine, branchée sur cette cardinale postérieure droite, qui joue le rôle d'efférente du rein postérieur (*Cepola rubescens*). Ce dernier cas s'applique à la veine rénale efférente du rein postérieur d'*Ophidium barbatum* L. La figure XXXI représente

cette veine du rein postérieur ; il est aussi admissible, d'ailleurs, de la considérer comme la portion initiale de la veine cardinale postérieure droite que comme une branche de ce même vaisseau. Dans ce cas, comme dans les précédents, la veine cardinale droite est la seule bien développée. Ceci est en relation étroite avec la présence du rein terminal.

Il n'existe pas de système porte dans le rein postérieur ; cette disposition se manifeste aussi bien chez *Ophidium barbatum* L., que dans les exemples précédents. La veine caudale, qui amène vers le rein moyen le sang des parties terminales du corps, ne pénètre dans l'organe qu'après avoir dépassé en avant la limite de séparation du rein moyen et du rein postérieur. Aucune branche issue de cette veine caudale ne pénètre dans le rein postérieur. Il est facile de s'en convaincre. Après avoir, au moyen d'une pince à forcipressure ou d'une ligature, obturé la veine cardinale postérieure un peu en avant de la branche veineuse efférente du rein postérieur, on pousse une injection dans la veine caudale un peu arrière du diverticule caudal. La matière colorée de l'injection pénètre dans la veine caudale et dans ses branches ; elle atteint aussi les branches de la veine cardinale, mais il n'y a jamais trace d'injection dans le rein postérieur. La veine caudale ne donne donc pas de rameaux allant vers le diverticule terminal du rein. La dissection, faite sous la loupe, ne permet pas non plus de déceler des veines pariétales se rendant à cette région. On peut donc conclure qu'il n'existe pas là de système porte veineux.

FIG. XXXI. Irrigation du rein postérieur d'*Ophidium barbatum* L. × 8. (Fig. à demi-diagrammatique.)
Ao, aorte ; *Ar*, artère rénale ; *Av*, artère vésicale ; *Vc*, veine caudale ; *Vr*. veine rénale ; *Vcpd*, veine cardinale postérieure droite ; *Rm*, rein moyen ; *Rp*, rein postérieur.

Uretères. — Enfin, un dernier caractère est fourni par la répartition des uretères. Il existe deux groupes d'uretères : l'un destiné aux reins moyens et antérieurs ; l'autre au rein postérieur. Cette disposition a été représentée dans la figure XXXII. Le rein moyen est séparé du rein postérieur par un sillon marquant la partie terminale du rein moyen et le début du rein postérieur ; la trace de ce sillon, assez peu accusée, a été un peu exagérée sur le dessin. La partie épaissie du rein moyen est dessinée en avant de ce sillon ; en arrière et dans la région supérieure du même sillon est représenté le diverticule terminal ou rein postérieur. Le bord inférieur du rein moyen est parcouru par l'uretère gauche d'où se détachent de distance en distance les canaux urinifères qui perforent la capsule rénale et se terminent par les tubes contournés qu'on voit par transparence à travers la capsule ; à l'extrémité terminale du rein moyen l'uretère primaire, après s'être uni à son semblable, se dilate en une sorte de petite ampoule désignée par Milne-Edwards (1868) sous l'expression de « vessie uréthrale ». A ce niveau vient se jeter un gros canal vecteur de l'urine, strictement destiné au diverticule postérieur du rein. Ce canal, d'allure et, je peux le dire de suite, de structure identique aux uretères du rein moyen, se divise bientôt en plusieurs branches destinées au rein postérieur. Ce canal collecteur, destiné au rein postérieur, a donc bien la valeur d'un uretère, branché sur l'uretère primaire au niveau de l'ampoule précitée. Cette disposition peut être comparée à celle offerte par les uretères

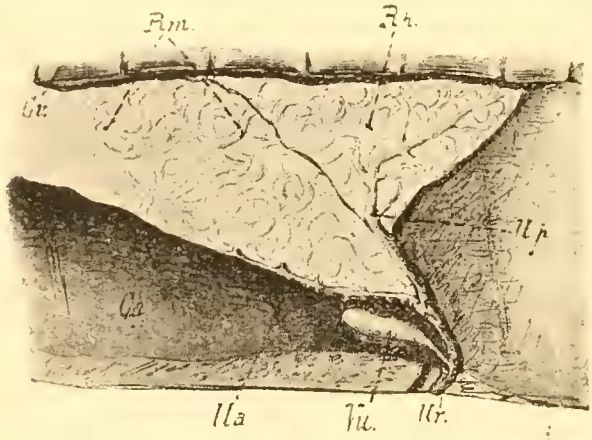

Fig. XXXII. Rein postérieur d'*Ophidium barbatum* L. × 8.

Rm, rein moyen ; *Rp*, rein postérieur ; *Ua*, uretère antérieur gauche ; *Up*, uretère postérieur ; *Vu*, Vessie urinaire ; *Ur*, urèthre ; *Ca*, cavité adbominale ; *Cv*, colonne vertébrale.

primaires et les uretères secondaires dans les reins des animaux précédemment examinés, elle supporte aussi la comparaison anatomique avec les formations identiques que l'on observe chez les autres Vertébrés ; ainsi, cet uretère peut être considéré comme l'homologue d'un uretère secondaire ou métanéphridien.

Après leur réunion, les deux groupes d'uretères forment un canal unique : l'urèthre (*Ur.*), qui suit le bord postérieur de la cavité abdominale et va s'ouvrir à l'extérieur sur la papillle ano-génito-urinaire. Sur son trajet ce canal porte un diverticule de dimensions variables suivant les sujets : c'est la vessie urinaire plus ou moins distendue.

En résumé, les reins de *Ophidium barbatum*, L., comprennent trois régions correspondant respectivement aux pronéphros, mésonéphros, métanéphros des autres Vertébrés, en tenant compte de ce fait, qu'on ne doit pas attribuer à ces expressions une idée chronologique, puisque ces trois organes se trouvent représentés ici d'une manière simultanée.

Trutta fario Siebold. — Les reins de *Trutta fario* Sieb. et d'une manière plus générale ceux des Salmonidés, se rapprochent comme structure de l'exemple précédent. Leur disposition, par rapport à l'ensemble du corps, les fait ressembler également aux reins des espèces qui vont suivre ; ils constituent, par cela même, une liaison qui permet de comprendre comment s'effectue le passage des uns aux autres. Les Salmonidés ont été longuement étudiés au point de vue de leur développement ; l'anatomie des adultes est moins connue. Il m'a paru utile, sans toutefois insister longuement sur les détails de leur structure propre, d'en signaler les principaux caractères.

Morphologie générale et irrigation

La forme générale ne diffère guère de celle d'*Ophidium barbatum* L. ; deux bandes longitudinales, minces et aplaties, parallèles à la colonne vertébrale, accolées et moulées sur les dépressions et saillies du plafond abdominal, constituent les reins somatiques ; ces organes présentent, à leur extrémité antérieure

supra-cardiaque, deux prolongements élargis en forme de palettes, insinués entre le cœur, la base du crâne et les premières vertèbres. La situation dans l'organisme et les rapports vasculaires (artères pronéphridiennes) désignent ces parties antérieures comme les équivalentes des reins antérieurs des autres Téléostéens. La région moyenne, qui leur fait suite et à laquelle ils s'unissent largement, n'offre pas, au point de vue descriptif, mises à part quelques variations de dimensions, des différences avec les reins moyens déjà étudiés dans cette étude anatomique. Les veines afférentes du rein moyen ont deux origines, elles proviennent soit des branches de division de la veine caudale (veines de Jacobson) soit des veinules intermusculaires qui se distribuent régulièrement sur toute sa longueur, au niveau des segments intermusculaires. La voie de décharge sanguine de cette région du rein est constituée par la veine cardinale postérieure droite. Ceci constitue une règle immuable. Un système porte veineux est établi entre ces deux ordres de vaisseaux.

Il existe aussi un apport de sang artérel fourni par l'intermédiaire de branches vasculaires, nées des intercostales. Bien que ces branches ne soient ni nombreuses, ni développées comme diamètre, leur présence fait ranger cette portion rénale dans le groupe des reins à irrigation mitigée, dont j'ai donné plusieurs descriptions. Au niveau du tiers postérieur, les reins moyens se rapprochent l'un de l'autre, s'accolent d'abord et se soudent ensuite en une masse unique qui occupe la région postérieure de la cavité abdominale et s'engage même dans un diverticule peu profond de cette cavité. Là commence le rein postérieur. La répartition des vaisseaux sanguins et des uretères définit nettement cette région comme telle. La veine caudale se divise en deux branches ou veines de Jacobson un peu en arrière du point où les deux reins se soudent l'un à l'autre, par conséquent, en avant de la région terminale du rein. Celle-ci ne reçoit pas de sang de ce segment veineux. Je n'ai jamais vu de veinules intermusculaires, bien développées, se diriger vers cette portion du rein. Parfois, il existe, au niveau des deux ou

trois segments qui suivent le point de division de la veine caudale, des veinules de cette sorte, mais jamais on n'en peut constater la présence dans la région vraiment terminale. Si les branches veineuses n'offrent qu'un développement des plus restreints, il n'en est pas de même du vaisseau artériel issu de l'aorte et destiné à cette région. Celui-ci acquiert un développement notable et ses diverses branches se terminent dans le rein postérieur par des bouquets de glomérules. La veine cardinale droite prolonge ses rameaux jusqu'à l'extrémité terminale du rein. Cette veine est essentiellement efférente; or, il n'existe point d'apport veineux dans cette région; seule, l'artère rénale amène du sang artériel; on ne peut douter, par conséquent, que ce soit ce dernier vaisseau qui alimente, après circulation dans le rein, les portions radiculaires de la veine cardinale postérieure droite. Le système porte n'existe pas ici, l'irrigation directe, artério-veineuse, est des plus nettes.

Uretères. — La disposition des uretères est aussi importante; deux uretères primaires desservent les reins moyens; de plus, sur l'uretère primaire droit se branche un troisième uretère destiné au rein terminal impair. Tous les auteurs s'accordent à reconnaître chez *Trutta fario* Sieb., la présence de ces trois uretères. Moreau (**1881**) s'exprime ainsi à ce sujet : « Ainsi chez les Truites, les uretères qui sont au nombre de trois, deux latéraux, un médian, se confondent en un seul canal s'ouvrant dans la vessie. »

Félix (**1904**) explique l'origine double de cet uretère terminal : « Einmal stülpt der primäre Harnleiter gerade an der Stelle, wo er ventralwärts umbiegt, um zur Harnblase zu gelangen, einem Blindsack Kaudalwärts aus, zweitens verlängert sich ein Kanälchen der Kaudalniere und tritt mit dem Blindsack in Verbindung. In diesen Ureter münden sämtliche übringen Harnkanälchen ein, dabei gestaltet sich das Verhältnis so, dass sich gewöhnlich nur rechterseits ein solcher Ureter entwickelt infolgedessen münden alle Harnkanälchen, auch die

der linken Kaudalniere in dem rechten Ureter und durch diesen in den rechten primären Harnleiter ein. »

Il existe donc chez *Trutta fario* Sieb., deux uretères primaires destinés aux deux reins somatiques ou moyens ; de l'uretère droit se détache un troisième canal, véritable évagination de celui-ci, qui se rend au rein terminal et recueille l'urine des tubes urinifères de cette région. Ce canal, né de l'uretère primaire droit, est particulier au rein terminal et joue à son égard le rôle des uretères définitifs par rapport aux reins métanéphridiens décrits par les auteurs.

Trutta fario Sieb., présente avec les exemples précédents des ressemblances évidentes qui peuvent se résumer ainsi : Le rein est à trois régions ; l'antérieure, surtout lymphoïde, correspond au pronéphros persistant dans cet état ; la moyenne, franchement mésonéphridienne, possède une irrigation porte mitigée ; la postérieure est métanéphridienne, par son irrigation veineuse et artérielle et par la disposition de son uretère.

Des différences peuvent aussi se constater. Sauf une légère dépression terminale, il n'existe pas de diverticule très développé de la cavité abdominale, dans lequel s'engage le prolongement caudal du rein ; celui-ci est, presque en entier, contenu dans la cavité abdominale. La situation caudale ne prouve donc rien, quant à la valeur anatomique du rein, puisque *Trutta fario* Sieb., présente un rein nettement métanéphridien contenu presque en entier dans la cavité abdominale. Ceci suffit pour montrer le peu de valeur qu'on doit accorder à l'expression de « rein caudal » pour déterminer sa qualité structurale. De semblables dispositions se retrouvent chez d'autres Téléostéens, en particulier chez les Pleuronectidés. Les relations topographiques sont, dans l'ensemble, comparables à celles des Salmonidés. Les reins à caractères métanéphridiens existent chez eux mais ils ne dépassent jamais, en situation, la limite postérieure de la cavité viscérale. Ainsi, par ses caractères rénaux, *Trutta fario* forme le trait d'union entre les exemples qui précèdent et ceux qui vont suivre.

C'est chez les Salmonidés et chez *Salmo fario* en particulier qu'HALLER (1908) indique la division aboutissant à la distinction de trois reins chez l'adulte. Pronéphros et mésonéphros rudimentaires, métanéphros fonctionnel occupant la plus grande partie de la cavité abdominale. J'ai déjà dit combien ces dis-

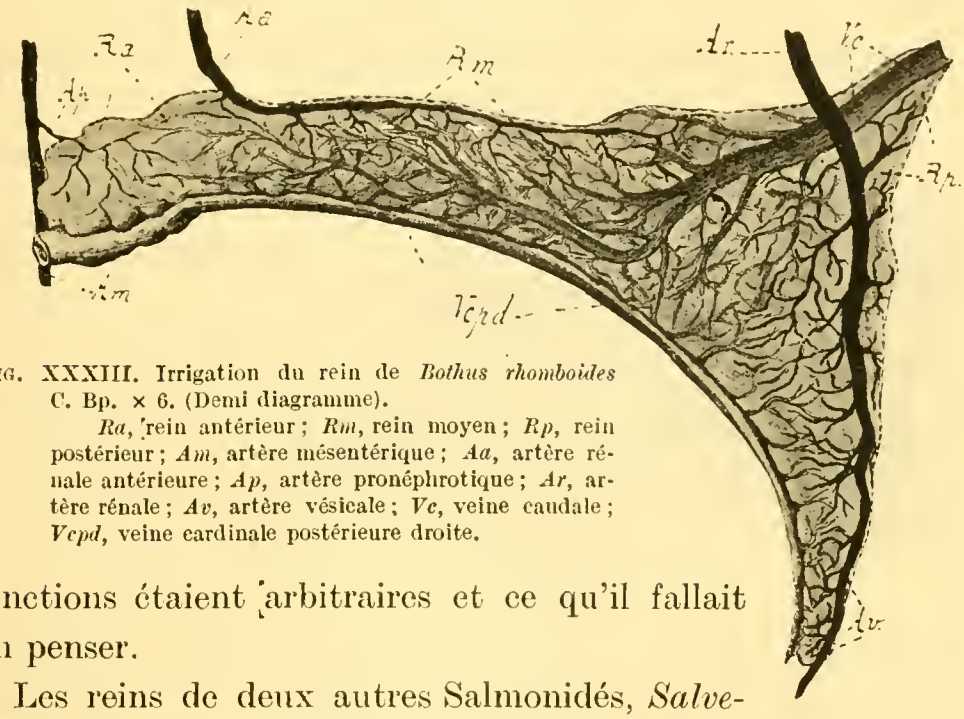

FIG. XXXIII. Irrigation du rein de *Bothus rhomboides* C. Bp. × 6. (Demi diagramme).
Ra, rein antérieur ; *Rm*, rein moyen ; *Rp*, rein postérieur ; *Am*, artère mésentérique ; *Aa*, artère rénale antérieure ; *Ap*, artère pronéphrotique ; *Ar*, artère rénale ; *Av*, artère vésicale ; *Vc*, veine caudale ; *Vcpd*, veine cardinale postérieure droite.

tinctions étaient arbitraires et ce qu'il fallait en penser.

Les reins de deux autres Salmonidés, *Salvelinus fontinalis* Mitchill, et *Salmo irideus* Gibbons, ressemblent, à quelques détails près, aux reins de *Trutta fario*, Siebold. Ces différences minimes tiennent à la taille plus ou moins grande des diverses parties du rein, mais n'influent en rien sur la structure intime des organes qui peuvent, par conséquent, se comparer entièrement aux reins de la Truite. Aussi leur description détaillée devient en ce moment inutile.

Exemple IV

Pleuronectidés. — Les reins des Pleuronectidés offrent des variations assez importantes suivant les espèces. Pour la clarté de l'exposition, ce quatrième exemple a été divisé en deux paragraphes, de manière à montrer les formes les plus typiques rencontrées chez ces animaux. Je suivrai le plan que

je me suis tracé dans ce IVe type anatomique, c'est-à-dire que j'examinerai d'abord les formes les plus typiques, montrant avec le plus de netteté le rein postérieur bien établi, pour descendre jusqu'aux dispositions les moins caractérisées.

Bothus rhomboïdes, CBp. — Malgré la différence considérable d'allure générale entre ces animaux et les précédents, le rein offre des ressemblances constitutives assez marquées.

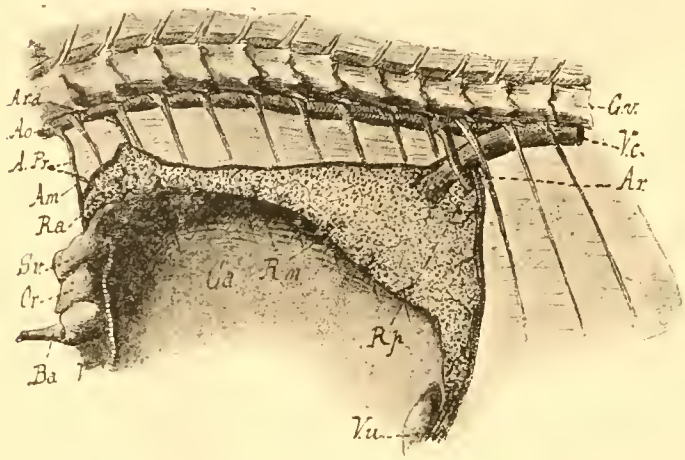

FIG. XXXIV. *Bothus rhomboïdes* C. Bp. Les reins et la cavité abdominale. × 4.

Ca, cavité abdominale ; *Ba*, bulbe artériel ; *V*, ventricule ; *Or*, oreillette : *Sv*, sinus de Cuvier ; *Ao*, aorte ; *Apr*, artère pronéphrotique ; *Ara*, artère rénale antérieure ; *Ar*, artère rénale ; *Vc*, veine caudale ; *Cv*, colonne vertébrale ; *Ra*, rein antérieur ; *Rm*, rein moyen ; *R*, rein postérieur ; *Vu*, vessie urinaire.

A. **Rein antérieur.** — Ainsi trois régions sont reconnaissables dans leur rein : Une première, antérieure, dans la constante situation supra-péricardique. Cette région antérieure présente les caractères habituels des reins antérieurs (fig. XXXV). La multi-lobulation de sa surface, comblant les cavités des tissus environnants, lui conservent son aspect ordinaire. L'irrigation, assurée par l'intermédiaire des artères pronéphridiennes, confirme sa valeur morphologique et son rapprochement avec les organes rénaux antérieurs de tous les autres Téléostéens. Seul, le rapport des relations entre l'organe lui-même et la région rachidienne est modifié. Le pronéphros n'est pas appliqué contre la colonne vertébrale comme dans les nombreux cas qui précèdent. Il existe entre ces deux organes un isthme de tissu musculaire qui les sépare l'un de l'autre. Cette bande musculaire interposée s'étend sur toute la longueur des reins jusqu'à leur extrémité postérieure. A ce niveau,

les reins suivant le trajet des vaisseaux contenus dans le canal hématique émettent un prolongement conique qui vient presque au contact de la colonne vertébrale. Cette disposition est propre aux Pleuronectidés. On la retrouvera dans les diverses espèces que j'ai choisies pour ce quatrième exemple.

L'éloignement des tissus rénaux et de la colonne vertébrale entraîne l'allongement des vaisseaux irrigateurs du rein ; ce qui rend leurs trajets plus apparents et leur étude plus aisée.

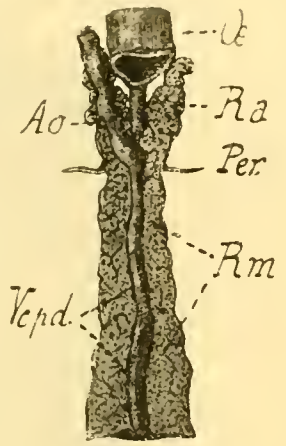

Fig. XXXV. *Bothus rhomboïdes*, C. Bp. Région antérieure des reins. × 2.

Ao, aorte ; *Vcpd*, veine cardinale postérieure droite ; *Ra*, rein antérieur ; *Rm*, rein moyen ; *Oe*, œsophage sectionné ; *Per*, cloison péritonéo-péricardique.

B. Rein moyen. — La région moyenne ou somatique est largement unie à la première ; elle est formée de deux bandelettes séparées sur la ligne médiane sur une faible longueur et soudées l'une à l'autre à partir de la moitié postérieure environ de la longueur totale des reins. Cette région moyenne équivaut aux mésonéphros ou rein abdominal de tous les Téléostéens ; son irrigation en fait foi. Elle reçoit du sang de quelques veines pariétales, et surtout de la veine caudale ; ce vaisseau, d'un diamètre considérable, (fig. XXXIII) pénètre dans le rein, un peu en avant de son bord postérieur ; il franchit sans s'arrêter et sans émettre des branches la région rénale correspondante et se divise bientôt en plusieurs branches qui toutes se répandent dans la région moyenne du rein. Le sang, après avoir circulé dans cette portion, est repris par les nombreux rameaux émanés de la veine cardinale postérieure droite et ramené par cette voie au sinus veineux de Cuvier. Il existe là un système porte rénal des mieux établis. La région moyenne reçoit aussi du sang provenant de l'aorte par l'intermédiaire d'une artère assez volumineuse (fig. XXXIII *Aa.*). Pareille constatation a été faite plusieurs fois. Cet apport sanguin artériel se retrouve souvent dans les reins mésonéphridiens et ce fait

n'infirme en rien la manière dont doit être considérée cette portion organique. Le seul fait qui puisse paraître un peu particulier, à cause de son peu de fréquence, tient à ce que les artères servant à l'irrigation du rein moyen sont ordinairement mul-

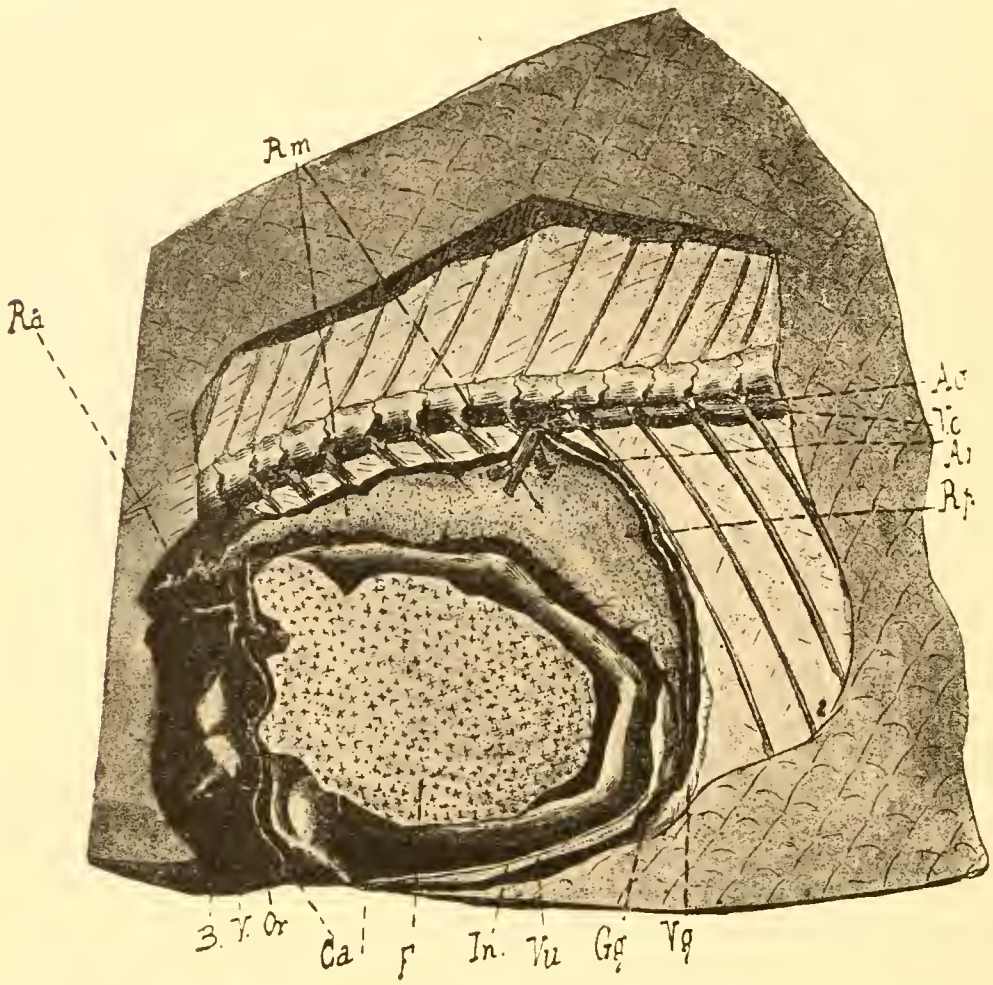

FIG. XXXVI. *Pleuronectes conspersus* Canestr. Les reins et la cavité abdominale. × 1.
Ra, rein antérieur ; *Rm*, rein moyen ; *Rp*, rein postérieur ; *B*, bulbe artériel ; *V*, ventricule ; *Or*, oreillette ; *Ao*, aorte ; *Ar*, artère rénale ; *Vc*, veine caudale ; *Vg*, veine génitale ; *Vu*, vessie urinaire ; *Gg*, glande génitale ; *In*, intestin ; *F*, foie ; *Ca*, cavité abdominale.

tiples et dérivent de branches intercostales ; dans le cas présent, une volumineuse branche assume, en partie, cette fonction.

C. **Rein postérieur.** — La partie soudée des reins s'épaissit et occupe tout l'angle supérieur et postérieur de la cavité abdominale (fig. XXXIV) ; cette disposition permet le rapprochement avec *Ophidium barbatum* L., en tenant compte toutefois de ce

fait, que l'extrémité de la pyramide supérieure et postérieure du rein s'enfonce d'une quantité plus faible dans le diverticule caudal de la cavité abdominale. Ce diverticule se confond presque avec la cavité abdominale et se limite à la dépression peu prononcée suivie par les vaisseaux du rein postérieur.

Les analogies de situation ne sont pas seules à permettre la comparaison des reins de ces deux animaux ; les analogies tirées de la répartition vasculaire sont encore plus frappantes et les rapprochent bien davantage.

L'aorte émet, au niveau de la partie postérieure des reins, une branche volumineuse qui pénètre dans les reins et suit leur bord postérieur dans toute sa longueur. Cette branche n'est pas particulière au rein; un de ses rameaux ressort de cet organe par l'extrémité inférieure du bord postérieur et se divise, au niveau des organes sexuels et de la vessie, en plusieurs artères dont quelques-unes pénètrent dans la glande même. Dans son trajet, à l'intérieur du rein, la branche artérielle distribue à toute la région postérieure de la glande de nombreux vaisseaux artériels qui se divisent, à leur tour, pour former, enfin, des bouquets porteurs de glomérules de Malpighi groupés. Jusqu'ici cette disposition n'a rien qui puisse permettre d'affirmer une irrigation artérielle différente du mésonéphros ; nous avons vu, en effet, à propos de ce dernier, pareille disposition artérielle, à cette différence près, que les branches terminales n'étaient point aussi rassemblées et que les glomérules terminaux étaient plus diffus.

La disposition des veines enlève le doute qu'on pourrait avoir sur ce point. La veine caudale n'aborde pas le rein à son extrémité terminale (fig. XXXIII, XXXIV), elle franchit cette partie pyramidale pour se diriger franchement vers la région mésonéphridienne. De plus, aucune branche veineuse, émanant de la veine caudale, ne pénètre dans cette bande postérieure du rein, occupée par la branche aortique; par contre, la veine cardinale postérieure droite pénètre jusqu'en ce point et ses premiers rameaux naissent dans cette région; or, la veine cardi-

nale postérieure droite est une veine efférente et son rôle consiste au drainage du territoire qu'elle parcourt. Les veines génitales suivent le bord postérieur du rein et je n'ai, dans mes dissections, jamais pu constater, comme l'a fait Hyrtl (1850) pour la *Plie*, que ces veines soient des afférentes de cette région terminale du rein. Cette question était trop importante pour la laisser passer sans recherches minutieuses. Les dissections pratiquées avec toutes les garanties désirables m'ont toujours montré ces veines génitales chez *Bothus rhomboides* CBp., comme longeant le bord postérieur du rein et se jetant dans la veine caudale un peu en arrière du point où cette dernière croise la branche artérielle rénale.

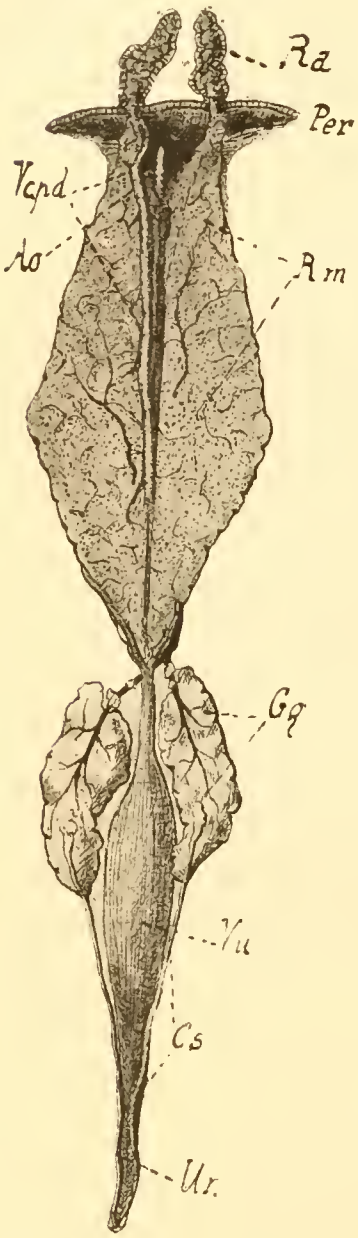

Fig. XXXVII. Reins de *Pleuronectes conspersus* Canestr. vus par la face ventrale. × 2. Mêmes lettres que dans la figure précédente.

Les recherches que j'ai faites, en vue de découvrir la présence de deux uretères, ne m'ont pas donné de résultats. Certainement, un tube urinifère assez volumineux semble se détacher de l'uretère primaire et se diriger vers la portion postérieure, mais ces différences sont insuffisantes pour que je puisse être affirmatif sur ce point.

En somme, le rein postérieur de *Bothus rhomboïdes* CBp., se caractérise par les trois faits suivants, qui le rapprochent du rein postérieur des animaux qui précèdent : Irrigation artérielle intense, absence de système porte, présence d'une seule veine efférente, la veine cardinale postérieure droite.

Une structure semblable se retrouve chez *Pleuronectes conspersus* Canestr. Il devient inutile d'insister sur celle-ci ; il suffit de comparer les deux figures XXXIV et XXXVII ayant trait, l'une à la description précédente et l'autre aux reins de *Pleuronectes conspersus* Canestr., pour saisir de suite les ressemblances marquées qui rapprochent l'une et l'autre de ces deux formes.

Solea vulgaris Risso. — Au premier aspect, la disposition des reins de *Solea vulgaris* Riss., semble très différente des formes affectées par les autres Pleuronectides. Un examen rapide de ces organes permet de se rendre compte de la dissemblance de leur situation. Chez ceux-ci tout l'organe est contenu dans la cavité abdominale même ; chez *Solea*, une grande partie des reins est placée dans un diverticule caudal de cette cavité.

Morphologie générale

La figure XXXVIII représente, en son entier, l'organe rénal de *Solea vulgaris* et sa situation par rapport à l'ensemble du corps. On y voit en *R c.* la portion de l'organe logée dans l'arrière-cavité abdominale. On peut se demander si cette portion n'équivaut pas en entier à l'organe caudal de *Cepola rubescens* L, ou d'*Anguilla vulgaris* L,

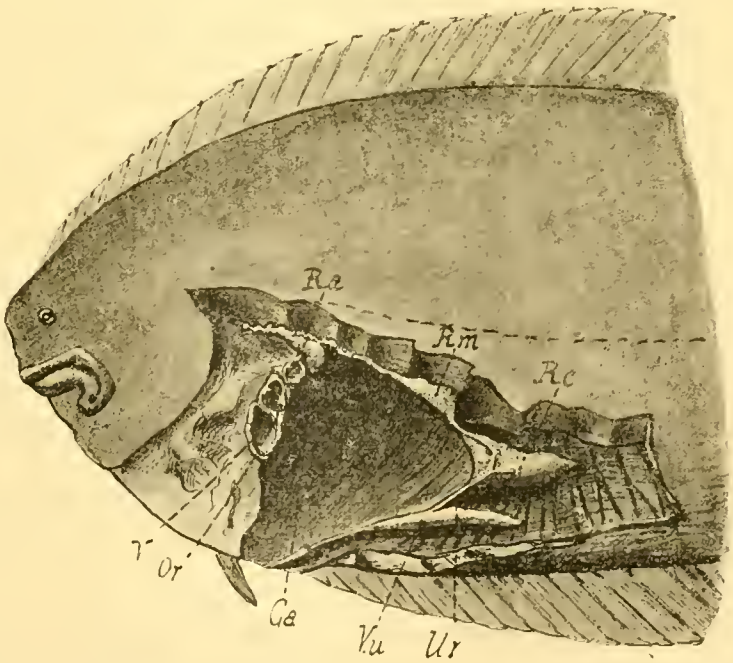

Fig. XXXVIII. *Solea vulgaris* Risso. Reins et cavité abdominale. × 1. *Ra*, rein antérieur ; *Rm*, rein moyen ; *Rc*, rein caudal ; *V*, ventricule ; *Or*, oreillette ; *Ur*, uretères ; *Vu*, vessie urinaire ; *Ca*, cavité abdominale.

Une étude plus complète des divers caractères anatomiques de ce rein permet, cependant, de se rendre compte que les différences entre les espèces de la famille des Pleuronectidés ne sont qu'apparentes ; elles sont causées chez *Solea vulgaris*, Riss., par une dissymétrie acquise qui imprime à tout l'organisme une déviation particulière ; ainsi la portion logée dans le diverticule caudal correspond à une région du rein moyen déplacée de sa situation normale. En aucune manière elle ne peut être homologuée au rein caudal des animaux précités ; elle ne correspond pas à cet organe ; car celui-ci est, comme chez le Pleuronectidé précédent, contenu en entier dans la cavité abdominale. Quoi qu'il en soit et malgré les déformations acquises, il est possible de reconnaître, chez *S. vulgaris*, les trois portions habituelles du IVe type anatomique : l'antérieure, cervicale ou céphalique, homologue du pronéphros ; la moyenne (mésonéphros) occupant à la fois le plafond de la cavité abdominale et le diverticule caudal ; enfin la postérieure, ou rein terminal, seulement ébauchée et placée, entre la partie abdominale et la diverticule caudale du mésonéphros dévié, dans la même situation, par rapport à la cavité viscérale que chez les autres Pleuronectidés.

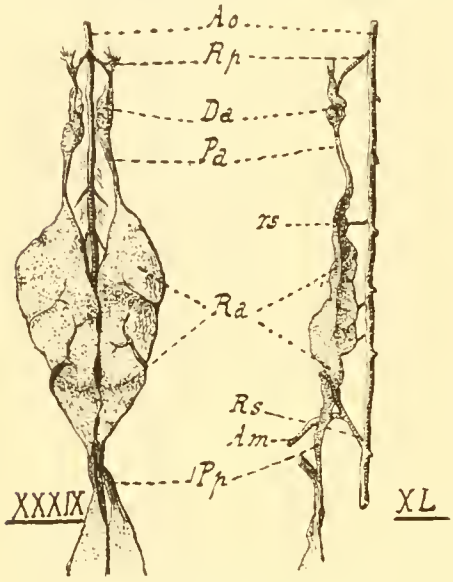

Fig. XXXIX-XL. Reins antérieurs de *Solea vulgaris* Risso. Vus de face et de profil. × 4.

Ao, aorte ; *Da*, diverticules antérieurs du pronephros ; *Pa*, pédicule d'union ; *Pp*, pédicule d'union du rein antérieur et du rein moyen ; *Ra*, rein antérieur ; *Rp*, artère pronéphrotique antérieure (Racine primaire ou antérieure de l'artère mésentérique, voir fig. VIII) ; *Rs*, artère prouéphrotique postérieure (Racine secondaire de l'artère mésentérique, voir fig. VIII) ; *Am*, artère mésentérique ; *rs*, racines pronéphrotiques supérieures.

A. **Rein antérieur.** — La partie antérieure, *Ra*, entièrement lymphoïde, est formée de deux lobes symétriques, accolés sur une partie de leur longueur (figs. XXXIX, XL) et prolongés en avant par deux diverticules (*Da.*), réunis au rein antérieur par un étroit

pédicule d'union (*Pa.*). Par leur région postérieure grâce à un prolongement rétréci (*P.p.*) les deux lobes s'unissent au rein moyen. Comme tous leurs semblables, les reins antérieurs se moulent entièrement dans les cavités interorganiques de la région et présentent, de ce fait, l'aspect mamelonné particulier à ces organes. Ni dans la région des gros lobes rénaux antérieurs (*Ra.*) ni dans leurs prolongements (*Da.*), on ne peut reconnaître la présence d'un gros glomérule ou même d'une forme s'en rapprochant. Dans la région la plus antérieure, il existe, il est vrai, une riche irrigation artérielle, mais celle-ci se limite à un réseau de capillaires artériels plongés dans du tissu lymphoïde abondant. Je n'ai pu reconnaître le groupement pelotonné caractéristique des reins classés dans le type I. Cette observation coïncide d'ailleurs avec les données fournies par Vincent (1898) sur le rein antérieur des Pleuronectidés : « The substance of the head Kidney is seen to be made up of a delicate reticulum enclosing in its meshes closely-packed leucocytes with many red cells apparently free in the reticular spaces ; as well as in the large capillaries. » La constitution lymphoïde de l'organe est des mieux affirmée; il n'existe pas non plus, en ce point, de canaux segmentaires en relation avec les uretères du rein moyen; ceux-ci se terminent dans la région antérieure du rein moyen, en arrière du pédicule d'union *Pp.*

Irrigation

Irrigation artérielle. — Le rein antérieur reçoit des branches artérielles importantes. Une première paire d'artères (*Rp.*) se détache de l'aorte en avant du prolongement antérieur et s'y rend. C'est cette paire qui constitue le plexus vasculaire signalé plus haut. Une deuxième paire pénètre, d'arrière en avant, dans les deux lobes les plus volumineux du rein antérieur, au niveau de leur extrémité postérieure (*R.s.*). Cette dernière paire prend naissance par un tronc commun qui donne, en même temps, naissance à l'artère mésentérique (*R. m.*). Ce mode d'irrigation du rein antérieur, par l'intermédiaire de deux paires

d'artères, représente une forme très fréquente chez les Téléostéens. J'ai indiqué à propos de la discussion des caractères du type II comment cette disposition pouvait se comprendre. Il me suffit, en ce moment, de mentionner, de nouveau, la présence chez la *Sole* de cette forme caractéristique. Entre la paire antérieure et la paire postérieure on rencontre quelques branches de moindre importance, au nombre de 3 à 5, qui tantôt pénètrent dans les tissus du rein antérieur, tantôt se perdent dans leur capsule.

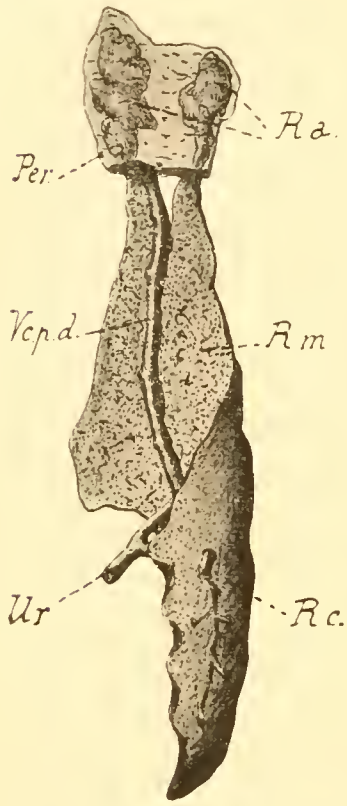

Fig. XLI. *Solea vulgaris* Risso. Reins vus par la face ventrale. × 1.
Ra, rein antérieur; *Rm*, rein moyen; *Rc*, rein caudal; *Per*, loge rétropéricardique; *Vcpd*, veine cardinale postérieure droite; *ur*, uretère.

Irrigation veineuse. — La veine cardinale postérieure (fig. XLI *V.c.p.d.*) se jette dans le sinus de Cuvier, avant d'avoir atteint le rein antérieur. Au moment même où elle abandonne le rein moyen, elle reçoit des veinules lacuneuses qui lui apportent le sang de la région du rein céphalique.

La situation et les rapports vasculaires, semblables aux reins antérieurs des autres types anatomiques, permettent de considérer cette portion du rein comme leur homologue, comme un pronéphros persistant avec une constitution lymphoïde.

B. **Rein moyen.** — Le rein moyen offre une dissymétrie marquée dans son arrangement général. Une partie de ce rein occupe sa position normale dans la cavité abdominale, position habituelle des reins moyens et si ce n'était une déformation que l'un d'eux présente, il ne serait pas utile d'insister sur cet organe qui se montre avec tous les caractères des reins moyens des exemples précédents. Le rein gauche offre, en effet, chez *Solea*, une disposition particulière qui mérite de retenir l'attention.

Sa partie inféro-postérieure se développe beaucoup et va se loger dans un diverticule de la cavité abdominale(figs. XXXVIII, XLI). Elle a la forme d'une demi-pyramide, sectionnée suivant une de ses génératrices, le sommet tourné en arrière et la base coïncidant avec la limite postérieure de la cavité abdominale. Cette base, oblique d'arrière en avant et de dedans en dehors (fig. XLI), se confond et se fusionne avec le rein abdominal gauche. La face gauche, ou inférieure, suivant que l'on considère la symétrie ou l'habitat de ce poisson, est lisse et laisse voir, parfois, par transparence (fig. XLI), une des branches des veines efférentes, qui vont se jeter dans la veine cardinale postérieure droite, tantôt séparément, tantôt après s'être réunies en un tronc commun. Elles traversent obliquement le rein de gauche à droite pour s'unir à l'unique veine cardinale droite. Leur présence en ce point, permet de les comparer aux veines efférentes du rein gauche d'*Anguilla vulgaris*. On sait, en effet, que ce Téléostéen ne possède pas de veine cardinale postérieure gauche et que les efférentes de la portion correspondante de l'organe rénal vont se jeter directement dans la veine cardinale postérieure droite, après avoir croisé transversalement le rein gauche. La face interne ou droite du diverticule caudal du rein moyen est entièrement appliquée contre les côtes, dont elle épouse les sinuosités. Elle paraît ainsi formée de quatre ou cinq crêtes successives séparées par des dépressions correspondant à la trace des côtes. Le rein des Téléostéens présente souvent pareille disposition. On ne peut considérer ces empreintes particulières comme équivalentes à une métamérisation de l'organe; la structure interne ne permet pas d'établir pareille comparaison. Elles sont simplement le résultat de la plasticité propre de la glande et ne représentent en rien la persistance d'une métamérie embryonnaire.

Doit-on considérer la portion rénale, contenue dans le diverticule de la cavité abdominale, comme représentant le rein caudal des autres Téléostéens ? A mon avis, on ne peut penser ainsi, le segment rénal post-abdominal est formé par un pro-

longement du rein somatique gauche dans cette région postérieure et ne peut être, par suite, l'homologue du métanéphros des autres Téléostéens.

Le diverticule postérieur de la cavité abdominale de la *Sole* n'est pas, en effet, comparable aux cavités post-abdominales des animaux précédents. Chez ceux-ci, ces cavités proviennent de l'élargissement du canal hémal compris entre les apophyses inférieures des vertèbres et les côtes qui s'en détachent ; ces cavités sont symétriques par rapport au plan de symétrie générale du corps. Chez *Solea vulgaris* Riss., la cavité postérieure n'occupe pas la même situation ; elle n'est pas symétrique par rapport à ce plan de symétrie du corps, elle est placée en dehors. Ne pourrait-on mettre sur le compte de l'asymétrie générale de l'organisme de la *Sole* cette disposition si spéciale. un examen attentif ne permet pas de penser ainsi. La cavité post-abdominale de *Solea* ne représente pas le canal hémal élargi, le diverticule caudal des animaux qui précèdent ; elle constitue une deuxième cavité, tout à fait indépendante de celle-ci, placée en dehors, latéralement par rapport au canal hémal. Ce canal hémal est placé chez *Solea* dans la même situation que chez les autres animaux, tandis que le prolongement postérieur de la cavité abdominale en est séparé par toute l'épaisseur des apophyses vertébrales et des côtes. Il existe donc ici deux diverticules parallèles l'un à l'autre : le premier, répond au diverticule caudal habituel ; le deuxième, placé latéralement, est, sur le côté gauche, en dehors du canal hémal, dont il est séparé par toute l'épaisseur du plan costal. C'est ce dernier qui renferme la portion du rein caudal ; non seulement il n'est pas possible de fixer par cet argument une homologie entre cette région rénale et le rein postérieur (le métanéphros des animaux à reins postérieurs bien affirmés), mais encore on peut se servir de cette raison pour établir l'inexactitude de cette homologie.

Irrigation

D'ailleurs, le mode d'irrigation de cette région rénale vient à

l'appui de cette dernière opinion. Le diverticule rénal postérieur n'offre pas l'irrigation spéciale des reins caudaux, mais bien le mode veineux porte caractéristique des reins somatiques ou moyens.

Irrigation veineuse. — La figure XLII, à demi diagrammatique, représente la disposition générale des vaisseaux de la portion post-abdominale. La veine cardinale postérieure efférente est dessinée jusqu'au sommet de l'organe. Il faut tenir compte, à ce sujet, des observations faites précédemment ; la cardinale

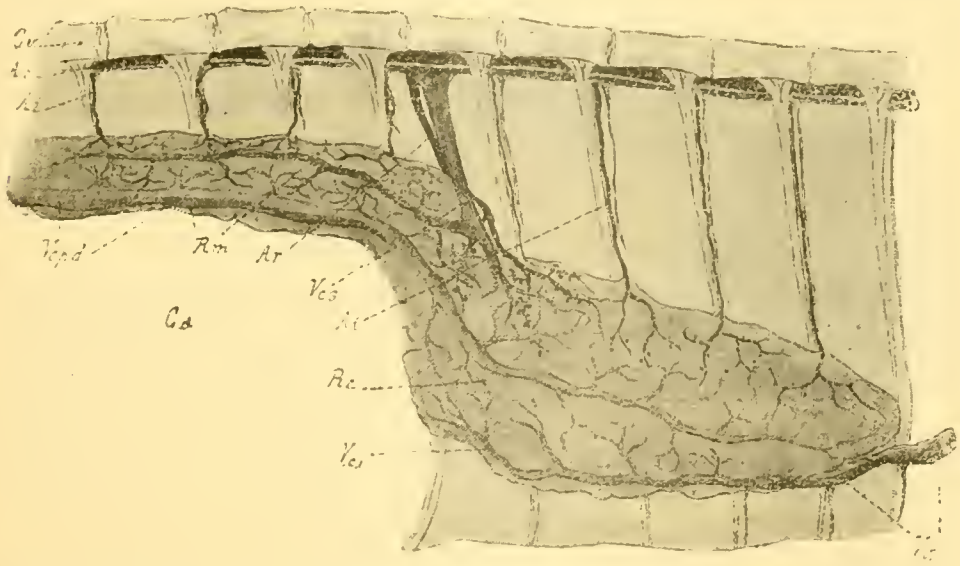

FIG. XLII. Rein caudal de *Solea vulgaris* Risso. × 6. Irrigation artérielle et veineuse. (Demi diagrammatique).

Rm, rein moyen ; *Rc*, rein caudal ; *Ao*, aorte ; *Ai*, artères intercostales ; *Ar*, artère rénale ; *Vcs*, veine afférente supérieure ; *Vci*, veine afférente inférieure ; *Vepd*, veine cardinale postérieure droite ; *Cv*, colonne vertébrale ; *Ca*, cavité abdominale.

postérieure droite s'arrête à la limite postérieure de la cavité viscérale ; les vaisseaux de la portion post-abdominale sont les représentants des branches de la veine cardinale postérieure gauche. Quoi que ces rameaux appartiennent en propre au rein gauche ils n'en sont pas moins des efférents de cette région et sur une figure diagrammatique, il est permis de les placer bout à bout avec la veine cardinale unique dont ils sont les tributaires.

Les veines afférentes sont de deux ordres : une veine caudale supérieure et une veine caudale inférieure. La première fournit une faible quantité de sang au rein post-abdominal ; ses plus

grosses branches se dirigent vers le rein somatique dont elles assurent l'irrigation veineuse en totalité. Entre la veine caudale et la cardinale droite un système porte s'établit. La deuxième veine afférente, ou caudale inférieure, formée par la réunion des diverses veines intercostales post-abdominales (veine variqueuse de Jourdain), irrigue le rein post-abdominal; elle pénètre dans ce dernier par son sommet, elle suit la face inférieure et interne de l'organe et se résout dans le rein en un certain nombre de branches toutes dirigées vers son axe. Ce système porte est bien affirmé sans être cependant exclusivement veineux car il est mitigé par l'apport de sang artériel.

Irrigation artérielle. — Les artères rénales, confondues, dans leur origine, avec les artères intercostales, suivent le bord postérieur des côtes et pénètrent dans le rein par sa face supérieure. Cette disposition affecte tant le rein abdominal que son segment caudal. La distribution de ces vaisseaux peut se suivre aisément sur la figure XLII. J'ai montré que les Téléostéens présentent souvent cette irrigation mixte du rein moyen. La partie post-abdominale du rein de la *Sole* possède une répartition vasculaire identique à celle de la portion contenue dans l'abdomen. La comparaison des deux régions le fait ressortir. Ceci revient à dire : le rein caudal de la *Sole* ne peut se comparer, quant à son mode d'irrigation, aux reins terminaux des Téléostéens qui en possèdent un. Il doit, au contraire, être assimilé au rein moyen; c'est une partie du rein somatique déviée de sa position première et placée dans un diverticule postérieur de la cavité abdominale, diverticule tout particulier à l'organisme de *Solea vulgaris* Risso. A ce sujet, j'insiste encore sur la fausse interprétation du terme de rein caudal donnée par les auteurs à la portion terminale du rein. La situation particulière du rein caudal ne coïncide pas avec un perfectionnement de cette portion organique sur les autres régions du rein. Les descriptions précédentes permettent de s'en rendre compte. Deux exemples suffiront pour démontrer ce fait :

1° La portion la plus perfectionnée du rein peut être logée

dans la cavité abdominale; tel est le cas des Salmonidés et des Pleuronectidés qui précèdent, telle est aussi la disposition des exemples qui vont suivre.

2° Un diverticule terminal de la cavité abdominale peut être occupé, parfois, par une portion du rein moyen d'organisation inférieure à celle des reins terminaux, intra-abdominaux, des mêmes animaux ; tel le cas ci-dessus décrit.

De toute cette discussion, il résulte, en somme, que la situation caudale du rein ne prouve rien quant à son perfectionnement, car j'ai montré que le rein caudal de *Solea vulgaris* Risso ne correspond pas aux reins postérieurs des autres Téléostéens.

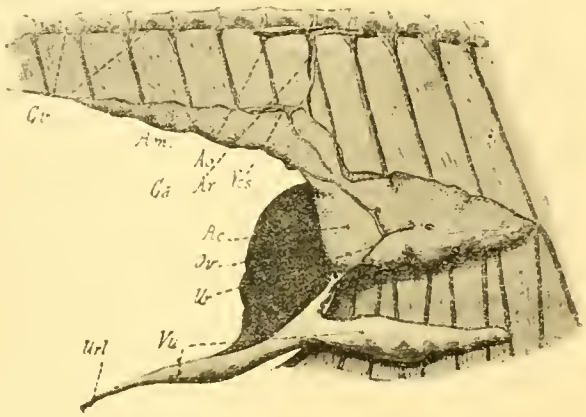

Fig. XLIII. Rein caudal de *Solea vulgaris* Risso. × 1.

Rm, rein moyen ; *Rc*, rein caudal ; *Ao*, aorte ; *Ar*, artère rénale ; *Vcs*, veine afférente supérieure ; *Ur*, uretère ; *Vu*, vessie urinaire *Urt*, urèthre ; *Ov*, ovaire ; *Cv*, colonne vertébrale ; *Ca*, cavité abdminaleo.

C. **Rein postérieur.** — Ce qui représente le rein postérieur ou terminal proprement dit, la partie vraiment la plus perfectionnée du rein, et qui correspond à la bande rénale postérieure des Pleuronectidés précédents, existe, chez *Solea vulgaris* Risso, mais d'une manière un peu moins nette. Ce manque de netteté tient au déplacement du rein moyen gauche vers le diverticule postérieur de la cavité abdominale. Par suite de cette asymétrie, particulière à la *Sole*, le rein terminal se trouve enclavé, enfoui en quelque sorte entre les parts abdominales et post-abdominales du rein moyen. Il n'en présente pas moins, cependant, des caractères de situation et des rapports vasculaires qui permettent de le caractériser nettement. A la limite postéro-supérieure de la cavité abdominale, au point où l'organe abdominal se continue avec son prolongement postérieur, le rein produit un épaississement, en forme de coin, dirigé en

haut et en arrière, dans la direction du canal rénal et des deux gros vaisseaux : l'artère rénale et la veine caudale ; cette partie occupe donc la même situation par rapport à ceux-ci que les prolongements caudaux des reins qui précèdent. Il suffit de rapprocher ces faits les uns des autres pour en tirer de suite la conséquence. La région indiquée correspond en situation, par rapport à l'ensemble de la cavité abdominale, à la bande postérieure caractéristique du rein des animaux ci-dessus décrits. Ce premier point se déduit de la situation de cette partie du rein dans la cavité abdominale.

Irrigation. — Un deuxième point tient à l'irrigation de cette région; les diverses parties du rein abdominal et post-abdominal reçoivent du sang des artères issues des intercostales; ces branches artérielles donnent des rameaux épars et portent des glomérules diffus. La région qui nous occupe reçoit, par contre, une grosse branche issue de l'aorte (figs. XLII, XLIII). Cette branche donne plusieurs rameaux, tous porteurs de glomérules associés en bouquets. Toutes ces branches glomérulaires s'ouvrent directement dans les lacunes précardinales; l'irrigation porte-veineuse est en ce point fort peu développée.

Uretères et vessie urinaire. Enfin un dernier argument peut être tiré de la répartition des uretères. Quand il existe un rein postérieur impair, c'est toujours une évagination de l'uretère droit qui forme l'uretère complémentaire servant à l'évacuation des produits excrétés. Une disposition semblable se manifeste dans le rein postérieur de *Solea vulgaris* Risso. Dans la figure XLIV sont représentés les uretères et la vessie urinaire. Au-dessus de cette vessie, très volumineuse et occupant une partie du diverticule postérieur, l'urèthre commun se divise en deux branches : l'une, dirigée en haut, se recourbe bientôt à angle droit et dessert tout le rein droit; l'autre, postérieure, est destinée au prolongement postérieur du rein et se dirige, comme celui-ci, à gauche du plan de symétrie du corps. Etant donné son importance, sa disposition

par rapport à l'axe du corps et ses relations avec les tubes urinifères on peut affirmer que ce canal représente un uretère gauche. D'ailleurs, CUNNINGHAM (1890), si j'ai bien su comprendre, le considère comme tel dans la description qu'il en donne dans son ouvrage : A treatise of common Solea. Un peu au-dessus du point de séparation de ces deux uretères se détache une branche dirigée en haut et à droite. Cette branche s'épuise bientôt dans la zone du rein terminal que je viens de décrire ; par ses relations avec les tubes urinifères, par sa structure histologique, ce canal peut être comparé à un uretère destiné à cette partie du rein, de telle sorte que cette dernière peut, par sa situation, son irrigation et son canal excréteur, être comparée à l'ébauche des reins métanéphridiens des autres Téléostéens.

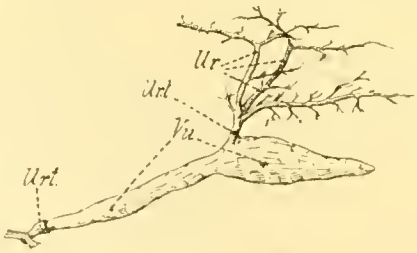

FIG. XLIV. Uretères, vessie et urèthre de *Solea vulgaris* Risso. × 1.
Ur, uretères ; *Urt*, urèthre ; *Vu*, vessie urinaire.

En résumé, les reins, en apparence si particuliers, de *Solea vulgaris* ne diffèrent pas des reins des autres Pleuronectidés. Dans l'ensemble leur constitution est la même ; un détail seul leur donne une autre allure : tandis que dans les uns, les reins formés des trois parties caractéristiques du IVe type restent symétriques, par rapport au plan de symétrie du corps, chez celle-ci le rein moyen gauche suit le déplacement général de la cavité abdominale vers la partie postérieure du côté gauche du corps (ou ventral), et s'y engage pour former le diverticule postérieur gauche du rein. L'organe droit et le rein terminal, immuables dans leur position, persistent dans la situation abdominale.

Exemple I

Squalius cephalus Siebold. — La disposition offerte par les reins de *Squalius cephalus*, Sieb, se retrouve chez un grand

nombre de Téléostéens ; elle est de beaucoup la plus fréquente chez ces animaux, elle se caractérise essentiellement par la présence :

1° D'un rein antérieur (pronéphros) lymphoïde, agglomérulaire.

2° D'un rein moyen (mésonéphros) à irrigation porte mitigée de sang artériel (glomérules).

3° D'un rein postérieur, seulement ébauché, assez caractérisé, cependant, par son irrigation et sa structure histologique particulière, pour qu'on puisse le considérer comme tel.

Les reins occupent sensiblement la même situation et présentent avec l'organisme en son entier les mêmes rapports que ceux décrits dans le IIe type anatomique (*Barbus fluviatilis* Agassiz). Ceci est, d'ailleurs, fort naturel puisque les deux espèces appartiennent à la même famille. Cependant un examen attentif permet de reconnaître des différences entre ces deux animaux, différences qui motivent la séparation que j'ai établie entre eux. Le rein postérieur, terminal, de *Squalius cephalus*, Sieb., correspond à l'ébauche du rein terminal, rein caudal, métanéphros des autres Téléostéens bien affirmés en ce sens ; cette ébauche n'existe pas dans le rein de *Barbus fluviatilis* qui constitue le IIe type anatomique.

Morphologie générale

Comme ceux du *Barbus fluviatilis* les reins de *Squalius cephalus* présentent une région antérieure dilatée, en avant de la cloison péritonéo-péricardique, en un volumineux organe lymphoïde. Sa forme et sa disposition générale rappellent, de très près, l'organe adénoïde antérieur déjà décrit. Je ne reviendrai pas sur les détails de cette description, il me suffit de signaler que cet organe antérieur correspond en situation et par ses particularités à la fois anatomiques et histologiques au pronéphros des Téléostéens qui possèdent cet organe bien développé à l'état adulte. J'ai longuement discuté ce point à propos du IIe type anatomique.

Le rein somatique est uni au rein antérieur par deux pédicules d'union dont les dimensions varient avec l'âge ; plus étroits et restreints chez les adultes que chez les jeunes, ces pédicules se laissent parfois à peine discerner, au moins sur le côté droit du rein. Une différence dans la taille des pédicules d'union se

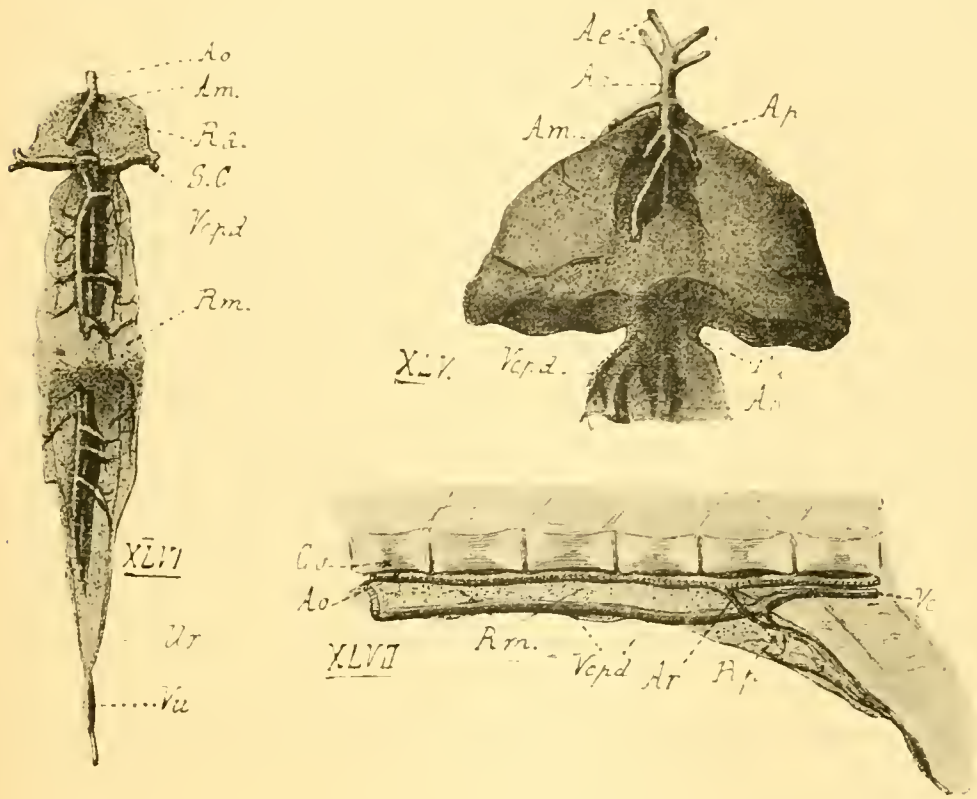

Fig. XLV-XLVII. Reins de *Squalius cephalus* Siebold.

En XLV, le rein antérieur, × 5 ; en XLVI, le rein antérieur et le rein moyen × 1 ; en XLVII, irrigation du rein postérieur.

Ae, artères épibranchiales ; *Ao*, aorte ; *Ap*, artère pronéphrotique ; *Am*, artère mésentérique ; *Ar*, artère rénale ; *Vc*, veine caudale ; *Vcpd*, veine cardinale postérieure droite ; *SC*, sinus de Cuvier ; *Ur*, uretère ; *Vu*, vessie urinaire ; *Pu*, pédicule d'union du rein antérieur *Ra*, avec le rein moyen *Rm* ; *Rp*, rein postérieur.

manifeste, en effet, entre le côté droit et le côté gauche, chez les adultes. *Squalius cephalus* Sieb., possède, dans son rein, une seule veine cardinale, qui, suivant la règle générale appartient au côté droit. A gauche, il existe bien une veinule, mais celle-ci, très courte, se jette dans la veine cardinale droite et acquiert un très faible développement. Le tissu rénal, unissant la région moyenne et la région antérieure des reins, se développe avec plus d'aisance à gauche qu'à droite, car,

l'espace laissé libre dans l'arc hémal, est plus spacieux par suite de l'absence de la veine cardinale. Au contraire, sur le côté droit la veine cardinale, très volumineuse, occupe la presque totalité de l'arc osseux. Le tissu rénal, ne peut dans ces conditions, se développer ; le pédicule d'union sur le côté droit est beaucoup plus réduit qu'il ne l'est sur le côté gauche (fig. XLV). La différence dans ces dimensions tient à la constriction exercée sur le tissu rénal du côté droit par la veine cardinale postérieure droite la plus volumineuse. J'ai expliqué, à propos du IIe type anatomique, comment s'établissait chez *Barbus fluviatilis* Agass., cette disposition particulière. Il est intéressant de constater que, chez *Squalius cephalus* Sieb., les mêmes actions produisent les mêmes effets. Cet intérêt devient encore plus grand chez celui-ci que chez celui-là, car on y trouve la preuve formelle de cette explication. Chez le *Chevaisne*, un seul côté subit l'étranglement ; chez le *Barbeau*, par suite de la présence simultanée des deux veines cardinales postérieures droite et gauche, l'étranglement porte à la fois sur les deux pédicules d'union ; ainsi la disposition de *Squalius cephalus* Sieb., concorde en partie avec l'arrangement offert en totalité par *Barbus fluviatilis* Agass.

A la suite du pédicule d'union les deux reins s'étendent dans la cavité abdominale et présentent, comme chez *Barbus fluviatilis* Agass., une soudure, avec épaississement transverse crucial, au niveau du hile de la vessie natatoire ; puis, les deux reins se séparent de nouveau, s'amincissent en arrière de cette soudure et se moulent sur le lobe postérieur de la vessie natatoire (fig. XLVI). Tous ces caractères concordent avec ceux rencontrés chez *Barbus fluviatilis* Agass. Les différences commencent dans la partie tout à fait terminale du rein. Tandis que chez *Barbus fluviatilis* Agass., les deux reins sont libres sur toute leur longueur postérieure, *Squalius cephalus* Sieb., montre une soudure des deux lames rénales dans cette même région ; et non seulement il se produit une soudure des deux lames, mais

encore un épaississement des reins à ce niveau. Si on considère que cette partie correspond, point par point, à la région où prend naissance le rein postérieur (métanéphros) des exemples précédents, on est obligé de reconnaître là, au moins, une analogie curieuse de situation.

Une deuxième différence tient au mode d'origine et à la disposition des vaisseaux tant dans le rein moyen que dans le rein postérieur.

Irrigation

A. **Rein moyen.** *Irrigation artérielle.* — Les reins moyens reçoivent du sang venu de l'aorte ; l'irrigation porte rénale n'est pas purement veineuse, elle est mitigée de sang artériel tout comme dans plusieurs des cas décrits précédemment. Les artères rénales se différencient aux dépens de rameaux des intercostales et pénètrent dans le rein où ils se terminent par des artérioles portant le plus souvent des glomérules. Ces éléments anatomiques sont diffus dans le rein moyen et se rapprochent donc des exemples précédents.

Irrigation veineuse. — De grandes différences dans la distribution des veines séparent le rein moyen du *Squalius cephalus* Sieb., de celui de *Barbus fluviatilis* Agass. Chez ce dernier, il existe deux branches veineuses afférentes du rein moyen (veines de Jacobson), issues de la veine caudale. Ces branches sont destinées à amener au rein tout le sang circulant dans cette dernière. Deux veines cardinales postérieures, de valeur un peu inégale, il est vrai, mais présentes cependant, servent à l'évacuation du sang vers la circulation centrale. *Squalius cephalus* Sieb., n'offre aucune de ces dispositions. Le sang de la veine caudale passe tout entier dans la veine cardinale droite postérieure qui lui fait suite bout à bout. La circulation porte n'est assurée que par l'apport des veines interépineuses et pariétales. Aucun globule ne sort de la veine caudale pour pénétrer dans le rein. Ce vaisseau est un efférent et rien de plus; sa fonction est diamétralement opposée à celle qu'elle

accomplit chez *Barbus fluviatilis* Agass. Une modification très importante s'effectue donc dans le mode circulatoire veineux; le système porte perd beaucoup de son importance; la veine cardinale droite est seule représentée. Ceci constitue un fait constant, dans tout le IVe type anatomique, concomittant avec l'installation du rein postérieur. Dans la discus-

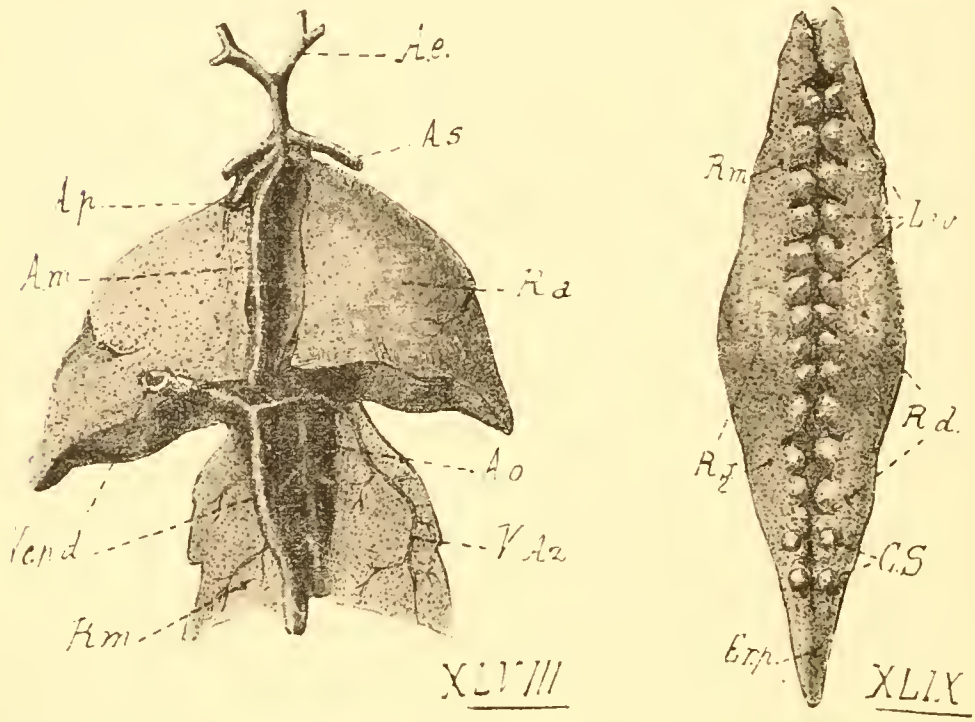

Fig. XLVIII-XLIX. Reins de *Scardinius erythrophtalmus* C. Bp.

En XLVIII, reins antérieurs. × 6; en XLIX, reins moyens vus par la face dorsale. × 3.

Ae, artères épibranchiales; *Ao*, aorte; *As*, artère sous-clavière; *Am*, artère mésentérique; *Ra*, rein antérieur; *Rm*, rein moyen; *Erp*, ébauche du rein postérieur; *Vcpd*, veine cardinale postérieure droite; *VAz*, veine efférente du rein gauche *Rd*, rein droit; *Rg*, rein gauche; *Liv*, lobes dorsaux intervertébraux; *Cs*, corpuscules de Stannius.

sion des caractères et de la valeur morphologique du rein postérieur, je reviendrai plus longuement sur ce point particulier et j'indiquerai comment, à mon avis, ce fait peut être envisagé.

Toutes les veines efférentes du rein vont se jeter dans la veine cardinale postérieure droite. La figure XLV donne la disposition de ces vaisseaux affluents. On peut y remarquer la position de la veine cardinale postérieure droite et l'absence de

ce même vaisseau à gauche. Il suffit de comparer ce dessin avec celui de l'irrigation rénale moyenne du *Barbeau* pour saisir les différences qui séparent les deux exemples.

B. **Rein postérieur.** — Le rein postérieur n'existe pas chez le *Barbeau*, il n'atteint certes pas un bien grand développement chez le *Chevaisne* ; cependant, l'étude des relations angéiologiques de cette région rénale permet de la séparer nettement de la précédente ; j'ai déjà brièvement signalé les différences histologiques qui les opposent, je reviendrai plus longuement sur ce point dans la deuxième partie de ce travail.

Irrigation veineuse. — Le rein postérieur n'est pas soumis au régime d'irrigation porte. Il n'existe pas de veines nettement afférentes dans cette portion rénale. Ni pariétales, ni interépineuses ne se rendent dans ces tissus. Seule, la cardinale postérieure droite draine ce territoire terminal, et ne peut être considérée comme un vaisseau afférent; ceci serait un contresens physiologique, car, pour admettre ce fait, il faudrait supposer que le sang issu de ce vaisseau (en l'espèce la veine caudale) retourne tout de suite dans ce même vaisseau; d'ailleurs, les veinules de la région rénale postérieure vont toutes se jeter dans cette veine cardinale droite ou bien, fait important à noter, dans les gros troncs rénaux que cette veine reçoit du rein postérieur; dans ces conditions, on ne peut lui attribuer qu'un rôle efférent.

La figure XLVII représente une dissection de la région terminale du rein. On y voit la colonne vertébrale et entre cette dernière et le rein les gros vaisseaux : l'aorte et la veine caudale. Cette veine se continue dans le rein avec la cardinale postérieure droite, la branche veineuse efférente du rein postérieur et sa jonction avec la cardinale postérieure droite y sont aussi indiquées.

Irrigation artérielle. — Le rein postérieur participe à une irrigation artérielle spéciale. Une artère, détachée de l'aorte, au niveau de ce dernier, abandonne le canal hémal, pour se loger à la face supérieure du rein, y pénétrer et s'y ramifier.

Les artérioles terminales se rassemblent en groupes serrés et portent des glomérules de Malpighi. Le rapprochement des branches des divers groupes forment par leur disposition des sortes de bouquets qui donnent aux glomérules Malpighiens l'aspect en grappe particulier et commun à tous les reins postérieurs et aux reins métanéphridiens.

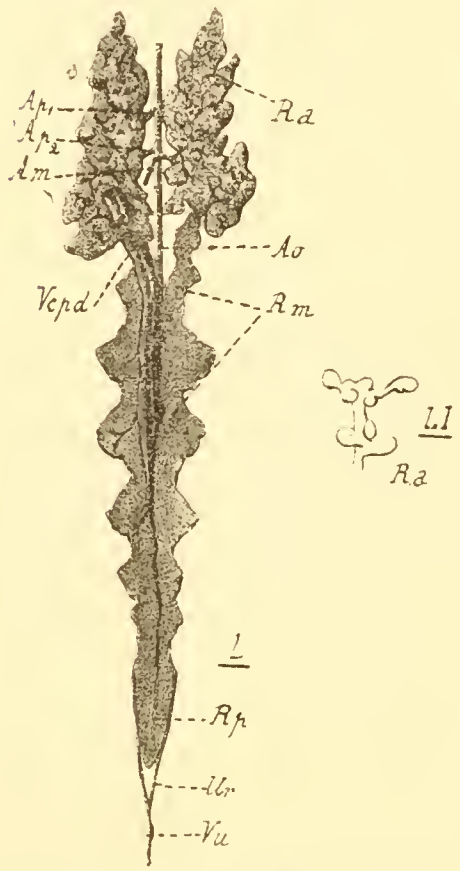

Fig. L-LI. Reins de *Chrysophrys aurata* Cuv. et Val.
En L, reins antérieurs et rein moyen. × 3 ; en LI, un lobe du rein antérieur. × 14
Ao, aorte ; Ap_1, artère pronéphrotique antérieure ; Ap_2, artère pronéphrotique postérieure ; *Am*, artère mésentérique ; *Vcpd*, veine cardinale postérieure droite; *Ra*, rein antérieur ; *Rm*, rein moyen ; *Rp*, rein postérieur ; *Ur*, uretère ; *Vu*, vessie urinaire.

Uretères. — Les uretères ne diffèrent pas de leurs semblables chez *Barbus fluviatilis* Agass., ils sont au nombre de deux et ne possèdent pas de diverticule spécial au rein postérieur ; la vessie urinaire est disposée dans la même situation et se présente sensiblement avec les mêmes proportions.

En résumé, le rein de *Squalius cephalus* Sieb., comprend trois parties : antérieure, moyenne et postérieure ; l'antérieure et la moyenne sont les homologues des reins antérieurs et moyens du plus grand nombre des Téléostéens.

La partie terminale par sa disposition soudée, par sa vascularisation artérielle spéciale, par son absence d'irrigation porte, par la présence de la veine cardinale postérieure droite seule développée, par le groupement de ses glomérules Malpighiens et par sa structure histologique se rapproche beaucoup des dispositions caractéristiques du rein postérieur ou terminal des

exemples précédents, dont il représente au moins une ébauche.

Je donne ci-dessous quelques dimensions et rapports des reins de *Squalius cephalus* ♂.

Longueur totale	210 mm.
Longueur de la cavité abdominale	70 mm.
Longueur du rein abdominal	52 mm.
Longueur du rein postérieur	11 mm

Rapports avec la colonne vertébrale :

Rein antérieur :	Partie antérieure	Basi occipital.
	Partie postérieure	Articulation de la 2e et 3e vertèbre.
Rein abdominal :	Partie antérieure	3e vertèbre.
	Partie postérieure	16e et 17e vertèbre.
Rein postérieur :	Partie antérieure	16e et 17e vertèbre.
	Partie terminale	Articulation de la 18e et 19e vertèbre.

Exemple VI

Scardinius erythrophtalmus, CBp. — Des dispositions identiques à celles offertes par *Squalius cephalus* Sieb., sont fréquentes chez les Téléostéens. J'ai donné divers dessins se rapportant aux reins de *Chrysophrys aurata* Cuv. et Val. (L. LI); *Mullus barbatus* Willugh (LII, LIII) et *Mugil cephalus* Cuv. et Val. (LIV, LV, LVI), dont la disposition (mis à part quelques détails de peu d'importance ayant trait aux dimensions) ressemble aux reins de *Squalius cephalus* Sieb., Deux autres dessins (XLVIII, XLIX) se rapportent au rein de *Scardinius erythrophtalmus* CBp., non tant pour renouveler et préciser les dispositions particulières de ces reins que pour les montrer sous un aspect différent. Le dessin XLVIII s'applique à la région antérieure et permet de constater combien il existe des

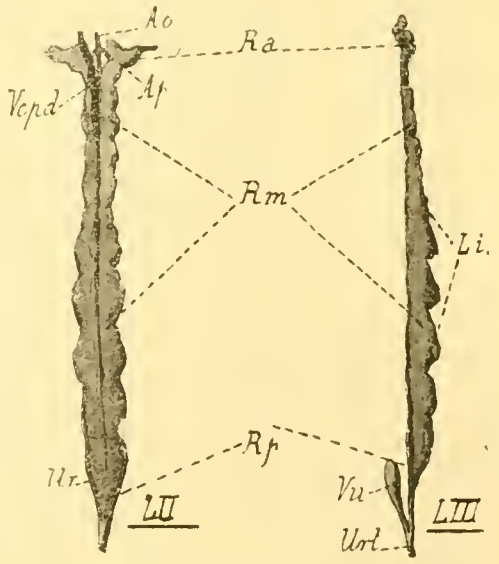

FIG. LII-LIII. Reins de *Mullus barbatus* Willugh (Face et Profil). × 3.
Ao, aorte ; *Ap*, artère pronéphrotique ; *Vcpd*, veine cardinale postérieure droite ; *Ra*, rein antérieur ; *Rm*, rein moyen ; *Rp*, rein postérieur ; *Li*, lobes intervertébraux ; *Ur*, uretère ; *Vu*, vessie urinaire ; *Urt*, urèthre.

ressemblances entre cet organe pronéphridien et celui de l'exemple précédent. La figure XLIX est une représentation de la face supérieure du rein moyen ou abdominal du même animal. Elle montre, très nettement, la capacité de plasticité de cet organe; tous les mamelons, qui surmontent la face postérieure, représentent le moulage des cavités interapophysaires de la colonne vertébrale. Il est bon de noter, en ce moment, cet aspect qui donne à l'ensemble de l'organe une allure métamérique. Cette disposition n'est que superficielle et j'aurai l'occasion de montrer, dans la deuxième partie de ce travail, que, dans l'organisation interne du rein adulte, il n'est pas possible de trouver une disposition métamérique coïncidant avec la répartition pseudométamérique des mamelons extérieurs.

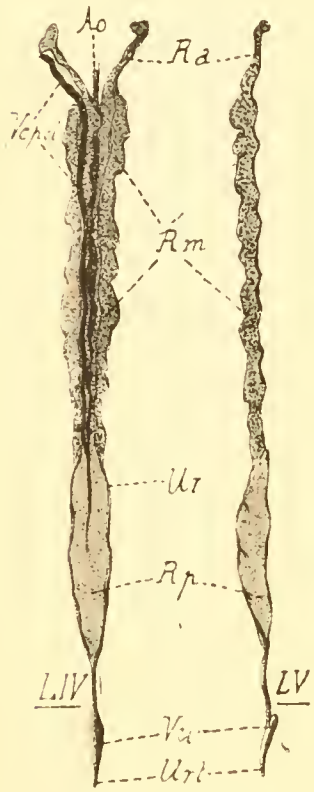

FIG. LIV-LV. Reins de *Mugil cephalus* Cuv. et Val. × 3 (Face et profil). *Ao*, aorte; *Vcpd*, veine cardinale postérieure droite; *Ra*, reins antérieurs; *Rm*, reins moyens; *Rp*, rein postérieur; *Ur*, uretère; *Vu*, vessie urinaire; *Urt* urèthre.

Dans la région postérieure sont indiqués quatre corpuscules de Stannius. J'ai tenu à signaler la présence de ces organes en leur place; un peu plus loin, je dirai quelle est leur valeur particulière. D'ores et déjà, je peux indiquer que ces organes ont été pris par quelques auteurs pour des capsules surrénales complètes, GUITEL (**1906**), en particulier, décrit, dans le travail que j'ai cité à plusieurs reprises, ces organes comme leur équivalent strict. En réalité, ces corpuscules ne représentent qu'une partie des organes surrénaux; la substance corticale (lipogène); l'autre partie, la médullaire, constitutive des capsules surrénales des Vertébrés plus élevés en organisation, est infiltrée, mélangée intimement aux tissus constituant le rein antérieur, ainsi que l'ont démontré SWALE VINCENT (**1896-97**, **97** *a* et *b*, **98**) et SRDINKO (**1903**).

Les capsules surrénales sont, de ce fait, dissociées en deux parts, séparées par toute la longueur de l'organe rénal. La portion corticale est représentée par les corpuscules de Stannius, indiqués sur la figure XLIX (*C S*), la portion médullaire par des formations cellulaires particulières enclavées dans le pronéphros.

Je ne désire pas entrer, en ce moment, dans ces discussions, d'ordre histologique, sur lesquelles je reviendrai, plus tard, à propos de l'étude microscopique des reins antérieurs. Il m'a paru nécessaire toutefois d'indiquer, dès maintenant, et la situation et la présence de ces corpuscules surrénaux.

Exemple VII

Perca fluviatilis Bell. *Gasterosteus aculeatus* L. — Le rein de *Perca fluviatilis*, Bell., a été décrit par HYRTL (**1850**). L'auteur donne à ce sujet des indications exactes dans l'ensemble ; on doit cependant tenir compte de certaines modifications de détail signalées par HALLER (**1908**) et que j'ai pu retrouver dans mes recherches. Je dois dire, cependant, que je n'ai jamais constaté les glomus rudimentaires accolés au pronéphros décrits et dessinés par ce dernier auteur. Quoi qu'il en soit, la ressemblance d'allure et l'identité de structure du rein de *Perca fluviatilis* Bell., avec les reins des espèces précédemment décrites permettent de le classer en ce point. Je n'insisterai pas davantage sur sa description suffisamment établie par mes prédécesseurs.

Gasterosteus aculeatus Linné, prend place aussi dans ce IVe type anatomique. Son rein a été décrit par HYRTL et HALLER dans leurs ouvrages précités. HALLER pense que le premier segment rénal « entièrement rudimentaire, pseudolymphoïde, sans indication même de gros corpuscules de Malpighi, est en continuité complète avec le segment rénal actif. Celui-ci est formé par le mésonéphros et le métanéphros (de HALLER bien entendu) réunis et fonctionnels. La limite de séparation des deux est au niveau de l'anastomose des deux veines cardinales postérieures. La partie antérieure (pronéphros) possède encore son uretère, mais sa lumière est obstruée. Je ne partage pas

sur ce point l'opinion de cet auteur. A mon avis, tout le rein abdominal constitue le mésonéphros habituel avec sa différenciation artérielle postérieure entraînant du même coup la prédominance de volume de la veine cardinale postérieure droite. L'état de dégénérescence de la région antérieure de ce rein moyen est fréquente chez tous les Téléostéens, plus particulièrement chez ceux qui possèdent un rein postérieur, ce rein fût-il seulement ébauché. Je reviendrai plus longuement sur ces détails dans la deuxième partie de ce travail consacré à l'étude histologique. L'état plus ou moins dégénéré du rein n'est d'aucun secours pour établir son équivalence. Le rein moyen, subit dans ses parties antérieures, avec des degrés plus ou moins accusés suivant les espèces et l'âge de ces espèces, des phénomènes de dégénérescence identiques à ceux qui se produisent dans le rein antérieur. On ne peut en tirer des arguments probants pour la délimitation d'une région. La division proposée par HALLER est entièrement arbitraire.

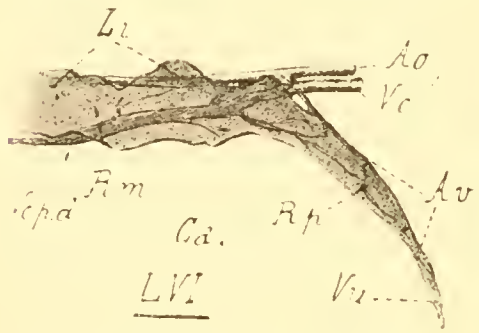

FIG. LVI. Irrigation du rein postérieur de *Mugil cephalus* Cuv. et Val. × 5.
Ao, aorte; *Vc*, veine caudale; *Av*, artère vésicale; *Vcpd*, veine cardinale postérieure droite; *Rm*, rein moyen; *Rp*, rein postérieur; *Li*, lobes intervertébraux.

D'ailleurs, le rein antérieur, ou pronéphros existe chez *Gasterosteus aculeatus* L. Mais ce rein très rudimentaire est aussi très éloigné du rein moyen. Tandis que celui-ci commence un peu en avant du premier tiers de la cavité abdominale, celui-là occupe sa situation normale supra-péricardique : ainsi les deux organes sont séparés, l'un de l'autre, par une assez grande distance. Ils ne sont point cependant isolés. Les amas pseudolymphoïdes peu développés du rein antérieur sont en relation avec les reins moyens par l'intermédiaire des veines cardinales auxquelles ils sont accolés. De plus, autour de ces veines des traînées de tissu pseudolymphoïde assurent les rela-

tions du rein céphalique et de la région antérieure du rein abdominal. Ainsi, *Gasterosteus aculeatus* L., rentre dans le cadre ordinaire de ce dernier type anatomique. Son rein comprend trois parties. 1° Un rein antérieur ou pronéphros, supra-péricardique, dégénéré, entièrement pseudolymphoïde; 2° un rein moyen, ou abdominal, fonctionnel; 3° enfin un rein terminal, ébauché, entraînant la disproportion habituelle des veines cardinales postérieures.

Valeur morphologique des reins du IVe type anatomique.

Des diverses descriptions qui précèdent on peut conclure que les reins appartenant au IVe type présentent plusieurs régions que la forme et les relations anatomiques permettent de diviser en trois groupes :

1° Une région antérieure.

2° Une région moyenne.

3° Une région postérieure.

La présence de la région postérieure caractérise surtout ce type, c'est d'elle que je vais m'occuper en ce moment, laissant de côté les régions antérieures et moyennes; celles-ci correspondent aux pronéphros et mésonéphros des types ci-dessus. J'ai examiné, en leur temps, leurs particularités. Il est inutile de revenir sur leurs qualités spéciales.

On peut résumer ainsi les principales caractéristiques du rein postérieur.

A. — Le rein postérieur, toujours soudé en une masse impaire, se met en relation directe avec le système artériel. Une branche de l'aorte, plus ou moins volumineuse, suivant les cas, se rend au rein postérieur et s'y distribue, constituant ainsi une véritable artère rénale bien différenciée. Cette artère se divise en de nombreux rameaux qui portent tous des glomérules de Malpighi, et, caractère digne d'intérêt, à mesure que l'artère du rein postérieur prend une plus grande prépondérance, à mesure qu'elle s'affirme dans sa fonction propre, les glomérules de Malpighi,

de diffus et épars qu'ils sont dans les cas les moins nets, se rapprochent et se groupent de manière à former des grappes compactes dans les reins les mieux disposés à cet égard. Ainsi se trouve toute une série de formes offrant la transition entre les reins mésonéphridiens adultérés par la présence de glomérules Malpighiens et les reins définitifs incontestables. Ces divers passages sont résumés dans la série diagrammatique LVII-LX.

Dans ces diagrammes, les branches artérielles ont été seules représentées ; cette série fait une suite naturelle à celle décrite plus haut (page 348). Ainsi tous les enchaînements ayant trait à l'irrigation artérielle des reins moyens et postérieurs se trouvent définis. La figure LVII se rapporte aux reins de *Barbus fluviatilis ;* la diffusion des glomérules est des plus nettes ; les branches artérielles glomérulaires sont des rameaux des intercostales disposés en ce sens ; aucun groupement en grappe de ces organes glomérulaires ne se manifeste.

En LVIII, le mode d'irrigation rappelle les mêmes dispositions ; cependant, une branche plus volumineuse que les artères rénales du *Barbus fluviatilis*, pénètre dans le rein postérieur. Les rameaux artériels auxquels elle donne naissance sont plus groupés et de ce fait les glomérules plus serrés les uns contre les autres. Ce diagramme se rapporte aux reins de *Squalius cephalus*.

Puis, vient le rein d'*Anguilla vulgaris* (fig. LIX) ; l'artère rénale postérieure est bien différenciée ; les glomérules sont réunis en grappes pressées. En avant de l'artère rénale la répartition diffuse des glomérules, bien qu'amoindrie, est encore présente.

La figure LX s'adresse aux reins de *Cepola rubescens*. Le rein antérieur et moyen sont entièrement isolés du rein postérieur. Celui-ci (*Rp*) est soumis au régime d'une irrigation artérielle intense. Les glomérules y sont nombreux et groupés, les éléments homologues des glomérules diffus ont entièrement disparu. Jamais pareilles dispositions ne se retrouvent dans le segment moyen du rein que nous savons correspondre au mésonéphros.

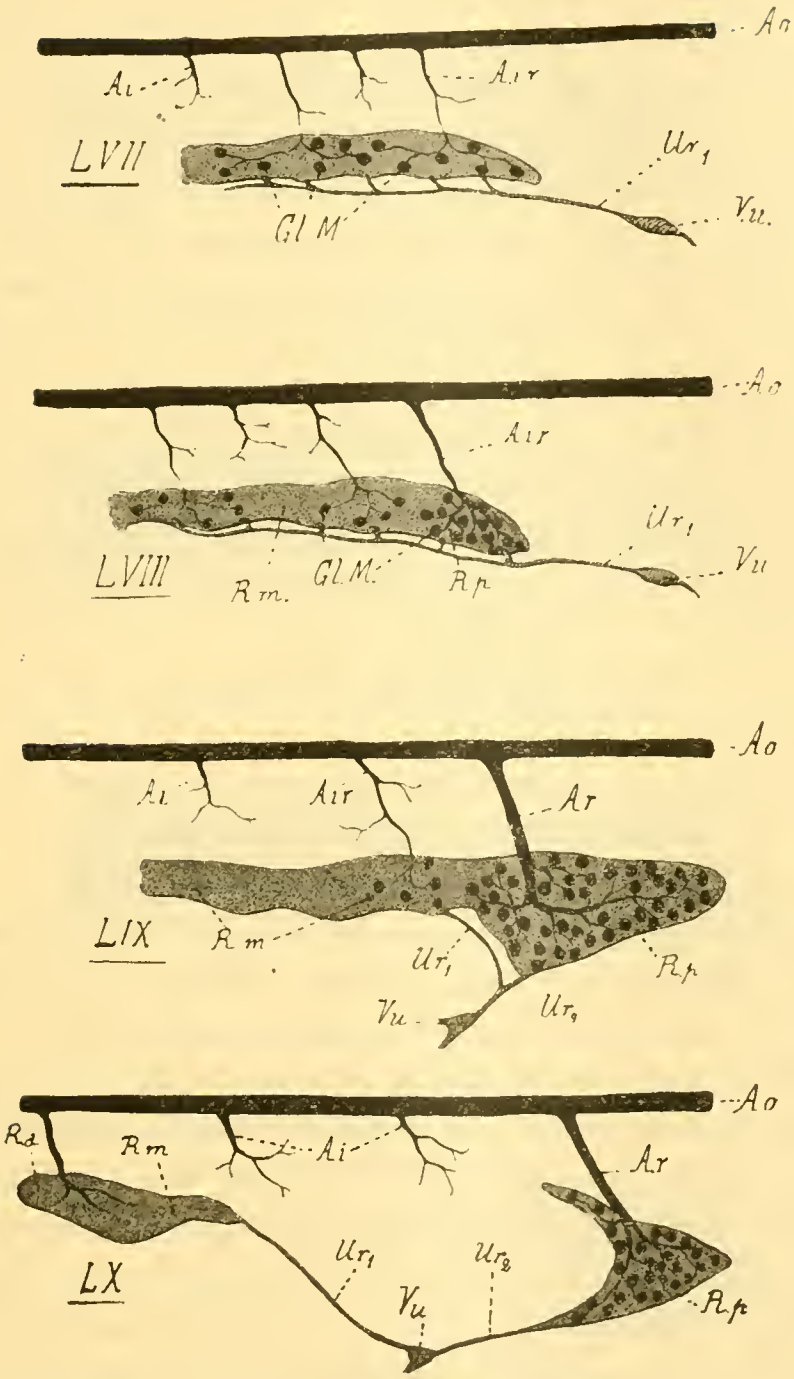

Fig. LVII-LX. Diagrammes montrant les divers modes d'irrigation artérielle des reins postérieurs.

En LVII, *Barbus fluviatilis* Agassiz.

En LVIII, *Squalius cephalus* Siebold.

En LIX, *Anguilla vulgaris* Linné.

En LX, *Cepola rubescens* Linné.

Ao, aorte ; *Ai*, artères intercostales ; *Air*, artères intercostales à branches rénales ; Ur_1, uretères antérieurs ; Ur_2, uretères postérieurs; *GlM*, Glomérules de Malpighi ; *Vu*, vessie urinaire ; *Rm*, rein moyen ; *Rp*, rein postérieur ; *Ar*, artère rénale.

B. — Tandis que dans la région rénale moyenne, le sang est surtout amené aux reins par un système de veines (veines de Jacobson, veines pariétales, etc.) et que, parfois, dans les reins adultérés, quelques artères de faible dimension viennent ajouter leur apport à celui des veines précédentes, tandis que le segment moyen du rein est caractérisé par un système porte veineux, le rein postérieur reçoit tout son sang du système artériel. Il n'existe jamais en ce point d'apport veineux de quelque nature qu'il soit. Ceci s'applique, naturellement, aux reins les mieux spécialisés dans ce sens et non aux formes peu nettes qui établissent une transtion entre les divers types. Ce caractère permet, sans longue discussion, la séparation des deux segments rénaux. Dans les reins moyens, le cycle circulatoire peut s'écrire.

VEINE — REIN — VEINE

ou bien :

VEINE + ARTÈRE — REIN — VEINE

Dans les reins postérieurs le cycle s'exprime

ARTÈRE — REIN — VEINE

Il n'y a jamais apport, dans le rein postérieur, de sang veineux pur ou mélangé au sang artériel ; celui-ci est toujours artériel. Il n'est pas besoin d'insister longuement sur ce caractère pour qu'on en comprenne toute l'importance. Je ferai seulement remarquer qu'un cycle circulatoire semblable se manifeste dans les reins métanéphridiens des Vertébrés. De même que j'ai résumé, en une série schématique, les étapes diverses de l'envahissement rénal par le système artériel, à mesure que le rein se perfectionne, de même, une série diagrammatique montre les diverses formes veineuses du rein dans ces mêmes organes. Dans la série des figures, pour les mêmes raisons que j'ai signalées plus haut, le système veineux a seul été représenté, les deux séries, aux détails près, sont superposables. De leur comparaison on pourra se rendre compte qu'à mesure que le système artériel prend de l'importance au niveau du rein postérieur, le système porte-veineux diminue de quantités

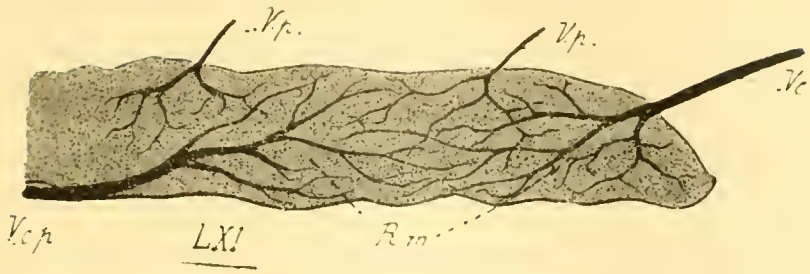

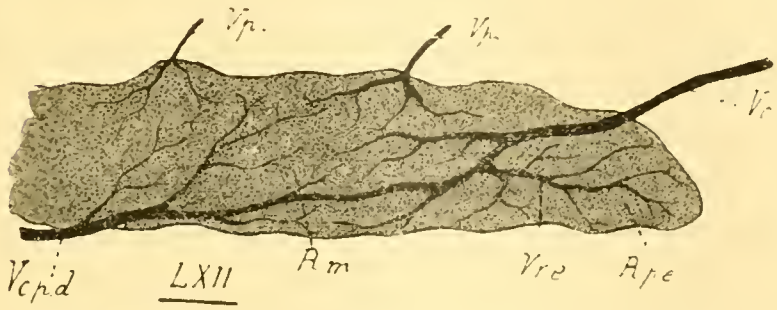

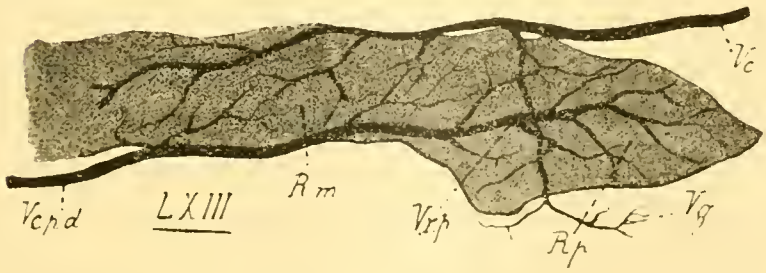

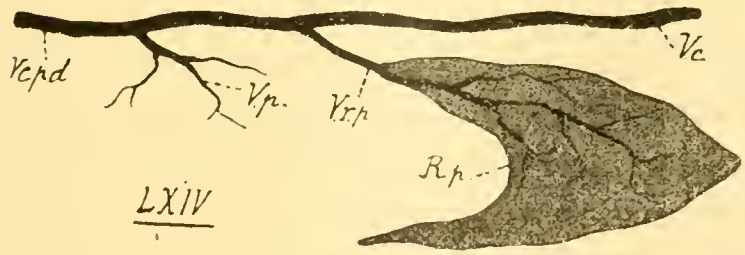

Fig. LXI-LXIV. Diagrammes montrant les divers modes d'irrigation veineuse des reins postérieurs.

En LXI, *Barbus fluviatilis* Agassiz.

En LXII, *Squalius cephalus* Siebold.

En LXIII, *Anguilla vulgaris* Linné.

En LXIV, *Cepola rubescens* Linné.

Vc, veine caudale ; *Vp*, veines pariétales ; *Vcpd*, veine cardinale postérieure droite ; *Vrp*, veine rénale ; *Vg*, veine génitale ; *Vre*, ébauche de la veine rénale ; *Rm*, rein moyen ; ; *Rpe*, ébauche du rein postérieur ; *Rp*, rein postérieur.

égales. Il existe un balancement bien net entre ces deux systèmes vasculaires; ainsi, la comparaison de tous ces diagrammes mène graduellement des types somatiques aux types franchement terminaux ou postérieurs.

La figure LXI s'adresse aux reins du *Barbeau*. Le sang veineux est apporté aux organes par les veines pariétales *Vp.*, et la veine caudale *V.c.* Il s'éloigne du rein par les veines cardinales postérieures droites ou gauches, dont on voit les premières branches formatrices. L'irrigation porte-veineuse offre une grande netteté.

La veine caudale est anastomosée chez *Squalius cephalus* avec la veine cardinale droite qui existe seule. La portion terminale du rein ne possède point de veines afférentes ; les veines qui la parcourent sont toutes efférentes. Le régime porte tend à perdre sa prépondérance. Cette diminution coïncide avec une installation progressive du régime artériel (fig. LXII).

Ce fait s'accentue encore chez *Anguilla vulgaris* L. (fig. LXIII); le rein terminal, pourtant très volumineux, ne reçoit l'apport d'aucune veine. Toutes celles qui le traversent le drainent; elles sont toutes efférentes et vont se jeter ou bien dans la cardinale postérieure droite seule développée ou bien dans la veine caudale. Les rameaux extrarénaux de ces veines dénotent leur rôle efférent.

Enfin, le rôle efférent des veines du rein postérieur de *Cepola rubescens* L. (fig. LXIV) est très précis. Il n'existe qu'une seule veine dans cette portion, on ne peut admettre qu'elle ne soit efférente. La veine caudale se continue directement par la veine cardinale droite.

C. — Une particularité, un peu lointaine, il est vrai, mais cependant très intéressante, est fournie par la disposition du vaisseau collecteur du sang de la région postérieure du corps, ou veine cardinale postérieure. Chaque fois qu'il existe un rein postérieur, ou plus simplement, chaque fois que la région postérieure des reins est soudée en une masse unique, il n'existe qu'une seule veine cardinale postérieure; c'est toujours la veine cardinale

postérieure droite. Que ce vaisseau collecteur soit en relation directe, anastomotique, avec la veine caudale ou bien qu'il soit constitué par la confluence des veines du rein postérieur et des veines des diverses portions de la région du corps, le fait est constant : il n'existe que la veine cardinale postérieure droite. Comment interpréter ce fait dont la constance est saisissante ? On trouve son explication dans une donnée embryologique. On sait que le rein est physiologiquement l'organe de l'épuration sanguine; ses variations et ses perfectionnements sont fatalement liés aux variations et aux perfectionnements du système circulatoire. Dans le cas particulier qui nous occupe nous constatons un fait ; chaque fois qu'il existe une seule veine cardinale postérieure, c'est la droite; les reins sont alors soudés dans la région postérieure, terminale et ces organes présentent à ce niveau un progrès organique incontestable. Tous les paragraphes de cette discussion tendent à affirmer cette supériorité organique. L'histologie fournit à ce sujet des précisions plus grandes encore.

Il convient donc de savoir si la diminution dans le nombre des veines cardinales postérieures et la prépondérance prise par celle du côté droit est un signe de progrès. Tous les embryologistes s'accordent à reconnaître l'exactitude de ce fait ; Louis Roule (*Traité d'anatomie comparée. Paris*-1898) qui a retracé très clairement les idées admises à ce sujet, s'exprime ainsi : « Si les Poissons montrent, dans leur série, le remplacement progressif, comme tronc veineux principal, de la veine sub-intestinale impaire et médiane par des veines cardinales paires et latérales, les Dipneustes et surtout les Amphibiens commencent à offrir, à leur tour, le début d'une nouvelle substitution qui parvient à son comble chez les Amniotes. Les veines cardinales antérieures persistent dans leur entier, mais les postérieures se réduisent pour la majeure part, et à leur place, pour ramener au cœur le sang veineux du tronc et des membres postérieurs, s'établit un nouveau vaisseau prédominant, la veine cave postérieure (inférieure dans l'anatomie humaine). Celle-ci est impaire,

médiane, comme la veine subintestinale des Vertébrés les plus simples, mais elle ne lui correspond point ; en effet, la subintestinale est ventrale, inférieure au tube digestif ; alors que la cave postérieure est dorsale, contiguë à l'aorte et située, par conséquent, au-dessus de l'appareil précédent. Cette veine cave est formée par la jonction de deux pièces bout à bout : *Une portion postérieure qui équivaut à la persistance directe de la zone correspondante de la veine cardinale postérieure droite, et une portion antérieure nouvelle, arrivant sur l'oreillette droite du cœur et se déversant dans sa cavité.* »

D'après ceci, il n'est pas douteux que la veine cave postérieure se forme en partie aux dépens du segment postérieur de la cardinale droite, et cette différenciation commence à se manifester chez les Dipneutes et les Amphibiens ; pourquoi ne pas admettre, dès lors, que, chez les Téléostéens, une ébauche, un rudiment de cette organisation commence à se manifester ? C'est la cardinale postérieure droite qui formera le segment postérieur de la veine cave postérieure ; c'est toujours la cardinale postérieure droite qui se développe, chez ces animaux, au détriment des autres vaisseaux veineux. Cette coïncidence est frappante, on doit la retenir. Si on admet une similitude d'origine vasculaire, pourquoi ne pas admettre que le rein postérieur des Téléostéens, quand il existe, se met en relation avec le segment postérieur de la veine cardinale postérieure, précisément parce que ce segment rénal est l'ébauche du rein définitif des Vertébrés, du métanéphros ? On pourrait objecter que dans les reins de certains Téléostéens, ceux des Gobiesocidés, étudiés par Guitel, par exemple, il existe une seule veine cardinale, la droite bien entendu, bien que la région postérieure du rein ne présente pas une organisation différente de la région moyenne. A cette objection on peut aisément répondre : tout d'abord, la région terminale du rein de ces animaux est soudée en une masse impaire ; ceci coïncide avec le mode d'arrangement habituel. Ensuite, on ne peut, d'après les explications données sur l'irrigation artérielle de cette région terminale, déduire des

résultats certains. GUITEL prétend qu'il n'existe pas de rein caudal chez ces animaux. Nous savons de quel peu d'exactitude est ce terme de rein caudal. Peut-être le rein terminal des Gobiesocidés est-il l'homologue des premiers rudiments de cet organe; en quelque sorte une forme en-dessous du type IV. Ce point particulier demanderait une étude plus complète et plus spéciale. Enfin, en admettant même qu'il n'existe pas de dispositions anatomiques nettes, capables de rapprocher, sans conteste cette région de l'ébauche terminale que nous avons décrite, il faut bien se souvenir que l'organe rénal est en définitive l'organe d'épuration sanguine et que son arrangement dépend uniquement de celui du système vasculaire. La différenciation de celui-ci précède la différenciation de celui-là : le système vasculaire s'établit d'abord, le rein s'accommode à ses besoins ensuite. Les cardinales postérieures suivent leur évolution et tendent vers un arrangement plus parfait, les reins les suivent dans cette voie. Ce retard d'un organe sur l'autre nous explique qu'on ne doit pas s'étonner de rencontrer des formes dans lesquelles les cardinales ont subi l'impulsion qui perfectionne sans cesse l'organisme, et que le rein n'a pas encore accompli entièrement sa transformation. Ainsi seraient peut-être, les reins des Gobiesocidés de GUITEL.

D. — Un dernier caractère anatomique, d'une très grande importance, est fourni par la disposition particulière des uretères. Ce caractère se présente avec une grande netteté dans les types les mieux établis ; on les voit s'effacer, peu à peu, à mesure qu'on descend dans la série des formes rénales. Si on compare cette disposition décroissante, suivant les animaux, avec les modifications concomittantes des autres caractères anatomiques, on se rend compte que cet ensemble de faits constitue une entité anatomique complète et indivisible dont les divers arrangements forment, dans les exemples choisis, comme autant d'échelons.

Les reins postérieurs possèdent des uretères qui leur sont propres. Ces canaux vecteurs de l'urine sont branchés sur

l'extrémité terminale des uretères primaires, chargés de desservir le rein moyen et antérieur. Ils constituent des sortes de diverticules des uretères antérieurs, diverticules tantôt fort longs, tantôt plus courts, parfois rudimentaires, suivant les cas et l'état de perfectionnement rénal. La série des diagrammes, destinée à montrer la disposition du système artériel (figs. LXVII a, LX) et ses modifications, à mesure que le rein postérieur s'affirme dans sa forme, indique aussi les variations et les divers modes d'arrangement de l'uretère des reins postérieurs. FÉLIX (**1907**) a montré que l'uretère du rein postérieur des Salmonidés prenait son origine dans un bourgeon creux, véritable évagination de l'uretère primaire. Le rapprochement de ce mode de formation avec le mode d'origine des uretères définitifs, ou métanéphridiens, des Vertébrés supérieurs offre le plus haut intérêt.

Quelle valeur devons-nous attribuer à cette portion postérieure du rein des Téléostéens ? Devons-nous l'envisager comme une partie spéciale du mésonéphros refoulée vers la région postérieure de la cavité abdominale ? Devons-nous la considérer comme un mode particulier d'arrangement rénal n'ayant pas d'homologue dans la série des Vertébrés, ou bien pouvons-nous la comparer au rein définitif des Vertébrés supérieurs ?

A mon avis, ceci est la réalité ; au cours des descriptions et discussions qui précèdent, j'ai trop souvent laissé apparaître mon idée à ce sujet ; je n'y insisterai pas davantage.

L'irrigation artérielle avec son artère rénale autonome, avec ses dispositions glomérulaires, l'irrigation veineuse, avec son absence de système porte et le signe de la cardinale postérieure droite, l'établissement des uretères définitifs, diverticules des uretères primaires, les caractères embryologiques fournis par les auteurs ainsi que les données histologiques particulières à cet organe, constituent autant de preuves indiscutables. En tenant compte, toutefois, de ce fait que, chez les Téléostéens, les formes rénales résultent d'un perfectionnement continu et

progressif dont on retrouve tous les intermédiaires représentés en même temps.

On doit considérer la portion postérieure du rein comme un organe des plus perfectionnés, comme l'homologue strict du métanéphros des Vertébrés supérieurs.

DEUXIÈME PARTIE

HISTOLOGIE

Dans cette deuxième partie, consacrée à l'étude histologique des reins des Téléostéens, je décrirai successivement les diverses zones rénales que l'anatomie descriptive permet de reconnaître dans cet organe. J'examinerai les modalités de structure, que chacune de ces régions est capable d'offrir. Cet examen portera sur les reins d'espèces différentes ou bien sur ces organes considérés à différents âges chez une même espèce. Je serai ainsi amené à passer en revue les zones de transitions qui unissent les parties et établissent la continuité de la glande rénale.

J'étudierai :

I. — Les reins antérieurs :

A) glomérulaires :

a) des formes jeunes.

b) des formes adultes.

B) aglomérulaires et lymphoïdes.

II. — Les reins moyens :

A) aglomérulaires.

a) des formes jeunes.

b) des formes adultes.

B) glomérulaires :

a) à glomérules peu nombreux.

b) à glomérules abondants.

III. — Les reins postérieurs.

CHAPITRE PREMIER

REINS ANTÉRIEURS

A. — Reins antérieurs glomérulaires.

A) Reins antérieurs glomérulaires des jeunes Téléostéens. — La disposition glomérulaire du rein antérieur est la règle chez les jeunes Téléostéens. Dans la première partie de ce travail, j'ai donné en détail l'anatomie de ces organes. Je me bornerai à donner ici, quelques indications histologiques sur les éléments constituant cette région rénale. La description qui va suivre est établie d'après des coupes pratiquées sur un alevin de *Barbus fluviatilis* Agass.,, de 18 mm. de longueur totale. J'ai retrouvé des dispositions identiques dans les reins d'alevins de *Squalius cephalus*, Sieb.; *Squalius leuciscus* Blanch., *Perca fluviatilis* Bell. *Salvelinus fontinalis* Mitch. Les différences, dans la constitution du rein antérieur de ces espèces, tiennent à des détails peu importants; dans leur ensemble, leur plan organique est le même. Il suffira donc de la description du rein antérieur de *Barbus fluviatilis* Agass., pour se rendre compte de sa structure dans ces différentes espèces.

J'examinerai successivement :

1° Le glomus et la capsule de Bowman.

2° Le collet glomérulaire et la région initiale de l'uretère primaire.

Glomus vasculaires et capsules de Bowman. — Les glomérules du rein antérieur ou glomus sont au nombre de deux. Ils occupent une situation suprapéricardiaque et sont adossés sur la ligne médiane du corps, séparés seulement par une mince cloison conjonctive dans laquelle circulent les artères pronéphrotiques et la région initiale de l'artère mésentérique. Ils atteignent une très grande taille (280 à 300 μ suivant leurs diamètres) et l'expression de glomérules géants qui sert parfois à les désigner est bien méritée. L'artère pronéphridienne, qui les

irrigue, se divise en eux en plusieurs branches pelotonnées sur elles-mêmes ; elles forment ainsi le bouquet glomérulaire. Puis, ces branches s'unissent de nouveau pour constituer l'artère efférente du glomérule qui ne tarde pas à déboucher dans un système lacunaire établi autour des premières anses de l'uretère primaire. Plusieurs veinules efférentes unissent ce système de lacunes avec la veine cardinale postérieure. Par cette voie le sang retourne à la circulation générale.

Haller (1908) a donné des glomérules du rein antérieur des alevins de *Salmo irideus* une description et une figuration (Pl. XXXII, fig. 30) qui correspondent dans l'ensemble, sauf quelques détails peu importants, à la disposition affectée dans la même région rénale de *Barbus fluviatilis* Agass.

La capsule de Bowman, très spacieuse, peut atteindre 300 à 350 μ suivant ses diamètres. Elle laisse donc, entre le glomérule et elle-même un très large espace. Cette amplitude considérable de la capsule, par rapport au glomérule qu'elle entoure, coïncide avec la présence, dans la région initiale du canal qui lui fait suite, d'un segment cilié. On retrouve la même amplification dans les diverses régions des reins moyens ou les canalicules contournés sont possesseurs de collets ciliés; les capsules glomérulaires sont, dans ce cas, toujours spacieuses. Elles sont beaucoup plus réduites dans les reins postérieurs à collets très courts et peu ciliés. La région initiale de l'uretère primaire, qui fait suite à la capsule du glomérule géant, étant munie d'une région à cils très développés, sa capsule, suivant la règle, est très spacieuse.

La paroi des capsules est formée d'un revêtement de cellules aplaties, très apparent et parfaitement différencié sur le feuillet externe. Cette couche cellulaire se réfléchit, sur le bouquet glomérulaire, au niveau du pédicule vasculaire. Elle enveloppe complètement le bouquet contre lequel elle s'applique intimement. Ses cellules, dans cette région, se confondent en plusieurs points avec les cellules de l'endothélium vasculaire ; leurs limites mutuelles sont peu nettes et les impré-

gnations au nitrate d'argent ne décèlent pas de membranes cellulaires. Dans la région de continuité de la capsule de Bowman et de l'uretère primaire, les cellules du feuillet externe augmentent progressivement de hauteur. La transition entre les cellules de la capsule et celles de l'uretère se fait insensiblement.

Collets et uretères primaires. — L'uretère primaire aborde la capsule de Bowman de manières diverses. Il est tantôt normal à sa surface, tantôt il s'y unit obliquement. Ce mode d'union est le plus fréquent. Il détermine à l'embouchure du collet dans la capsule une sorte d'éperon (fig. LXV), qui proémine, plus ou moins, dans la cavité capsulaire. Bien que cette disposition anatomique soit assez fréquente, elle ne paraît pas offrir un grand intérêt, car, non seulement elle présente de grandes variations dans ses dimensions et dans son arrangement particulier, mais elle est inconstante dans les reins antérieurs d'une même espèce. La présence de l'éperon paraît uniquement due à la direction oblique de l'uretère par rapport à la capsule du glomus.

A une certaine distance de son point d'abouchement dans la capsule, l'uretère présente une production spéciale : ses cellules sont revêtues, sur leur pôle interne d'une bordure de cils, gros et longs, agglutinés en rubans. Cette bordure ciliée n'existe pas dans la région initiale de l'uretère, dans la zone où les cellules augmentent progressivement de hauteur formant la transition entre les cellules capsulaires et les cellules canalaires. Dans le dessin qu'HALLER (**1908**) donne des glomérules du rein antérieur de *Salmo irideus*, les cellules sont représentées comme pourvues de cils sur toute la région initiale de l'uretère primaire; même, quelques cellules de la capsule de Bowman (région de l'orifice de l'uretère) en sont pourvues. *Barbus fluviatilis* Agass.. et les espèces que j'ai signalées au début de ce chapitre n'ont pas de cils agglutinés dans la région initiale de l'uretère, sur une longueur de 50 à 80 μ; à plus forte raison ils n'en possèdent point dans la capsule glomérulaire.

La région de l'uretère, munie de cils vibratiles agglutinés, mesure, environ, de 125 à 145 μ de long. Les cellules qui supportent les cils ont de 20 à 25 μ de haut et 7 à 10 μ de large. Leur cytoplasme est finement granuleux et se colore avec intensité par l'éosine. Les noyaux, volumineux, parsemés de mottes de chromatine, contiennent un nucléole apparent se colorant très électivement par l'hématéine et par le carmin aluné. Les cils vibratiles, gros et larges, sont implantés dans la zone apicale des cellules dont ils traversent la membrane. Ils sont agglutinés entr'eux et forment des rubans ou flammes aplatis. Leur longueur est de beaucoup supérieure au diamètre de l'uretère. Aussi, arrivés dans la région axiale de l'uretère, le voit-on s'appliquer les uns contre les autres et obstruer la lumière du canal; puis, se repliant à angle presque droit, leurs extrémités libres deviennent parallèles au canal et se dirigent, en arrière, dans le sens parcouru par le courant liquide émané du glomérule géant.

Fig. LXV. Coupe du glomérule géant et origine de l'uretère primaire dans le rein antérieur de *Barbus fluviatilis* Agassiz (alevin de 5 mm.) ; × 580.

GlM, glomérule de Malpighi ; *CB*, capsule de Bowman ; *CTc* segment à flammes vibratiles ; *Fv*, flammes vibratiles ; *Cc*, cellules de la trame conjonctive ; *Tl* tissu pseudo-lymphoïde ; *Cp*, amas pigmentaires.

Certaines flammes vibratiles n'offrent pas de semblables dispo-

sitions. Elles sont entièrement rabattues contre les parois même des cellules laissant ainsi libre la partie centrale des uretères. Ces deux dispositions sont importantes, car elles donnent une idée du fonctionnement des flammes vibratiles. La grande longueur de leurs cils, ainsi que le font justement remarquer Regaud et Policard, à propos des segments à flammes vibratiles du rein de la *Lamproie*, rendent inadmissibles des mouvements vibratoires s'exécutant de part et d'autre de l'axe cellulaire. On peut plus tôt penser, et les deux dispositions décrites ci-dessus semblent le démontrer, que c'est par leur juxtaposition plus ou moins parfaite qu'elles donnent au collet une perméabilité plus ou moins grande.

Dans leur zone d'implantation, les cils vibratiles présentent des corps basaux volumineux que l'action de l'hématoxyline ferrique rend très apparents. Ces corpuscules sont de plus grandes dimensions dans les cellules à flammes vibratiles épanouies, obstruant le centre de l'uretère, que dans les flammes rabatues et flétries. Il semble qu'à la grande taille des corpuscules basaux corresponde une sorte de turgescence des cils, tandis que leur petit volume coïncide avec la taille réduite et le rabattement des flammes contre les parois. Bien qu'on ne puisse être très affirmatif sur ce point, il est probable que les corpuscules basaux jouent un rôle important dans les modifications subies par les flammes vibratiles.

En arrière du collet à flammes vibratiles l'épithélium de l'uretère est dépourvu de bordure interne. Les cellules ont un cytoplasme homogène et un noyau volumineux. Elles n'offrent aucun indice permettant de déceler une sécrétion d'une nature quelconque.

Les reins antérieurs, des alevins examinés, ne présentent jamais des traces des canalicules pronéphrotiques décrits par les auteurs. A cet âge ces formations ont entièrement disparu.

Autour des glomérules géants et des premières circonvolutions de l'uretère primaire est développé un tissu lymphoïde abondant, dont j'étudierai un peu plus loin la constitution.

B) Reins antérieurs glomérulaires des adultes. — Au cours de mes recherches, je n'ai pas trouvé la structure glomérulaire représentée chez les adultes. Je ne peux, par conséquent, fournir des renseignements à ce sujet. Les publications des auteurs (voir 1re Partie) bien que peu explicites sur ce point, permettent de penser que l'organisation des adultes à reins antérieurs glomérulaires ressemble beaucoup à celle des jeunes, l'une étant la persistance de l'autre.

B. — Reins antérieurs à structure lymphoïde.

Considérations générales

Les reins antérieurs transformés en organes lymphoïdes constituent, à mon avis, une majorité. Tous les poissons Téléostéens adultes que j'ai étudiés, montrent cette disposition.

Hyrtl (**1850**) et Stannius (**1854**) ont donné plusieurs descriptions de cette région du rein. Il faut cependant en arriver aux travaux de Leydig (**1867**) pour trouver quelques données histologiques précises sur ce point. D'après cet auteur, la partie antérieure du rein de *Salmo salvelinus*, *Squalius leuciscus*, *Cottus gobio* et *Esox lucius*, ne renferme pas de canalicules urinifères ; une substance conjonctive délicate, avec des vaisseaux sanguins et des amas de pigment, dérivés des globules rouges modifiés, sont plongés au milieu d'un nombre considérable de cellules comparables à des corpuscules lymphoïdes.

Les recherches de Balfour (**1882**) établissent aussi nettement une structure lymphoïde pour le rein antérieur des Téléostéens ; *Esox lucius*, *Osmerus eperlanus*, *Anguilla vulgaris*. Pour *Esox* il s'exprime ainsi : « La totalité de la partie antérieure du rein, (Wich is usually regarded as the head-kidney or pronéphros) ainsi qu'une partie considérable de la portion du rein située immédiatement en arrière, ne formant pas moins de la moitié de la longueur du rein apparent, était entièrement formé de tissu

lymphatique. Un rudiment d'uretère s'étendait en avant du rein fonctionnel, en un court trajet, dans la substance lymphatique. » Pour *Osmerus eperlanus* même disposition : « Le renflement antérieur de ce rein et la partie immédiatement suivante était presque entièrement formée de tissu lymphatique richement vascularisé. » Quelques tubes urinifères agglomérulaires, sont parfois présents et l'auteur insiste sur leur rareté et leur complexion rudimentaire. Chez *Anguilla vulgaris* « la totalité de la partie antérieure de chaque rein, non renflée en avant, était composée de tissu lymphoïde. » Pour Balfour, par conséquent, le rein antérieur des trois animaux examinés est formé par un organe lymphoïde bien établi, dans lequel se rencontrent, parfois, des rudiments d'un rein préexistant. Il faut ajouter, cependant, que l'auteur considère cet organe lymphoïde comme une glande lymphatique indépendante, dont il soupçonne la fonction importante, mais qu'il se refuse à considérer comme l'homologue du pronéphros. Les tubes glandulaires qu'on y peut découvrir sont des tubes du « rein ordinaire » des Téléostéens, déplacés en avant de leur position normale.

Parker (**1883**) découvre chez certains Téléostéens anonymes une composition semblable du rein antérieur et du rein moyen ; à son avis, les tubes et les glomérules de Malpighi du rein antérieur proviennent, uniquement, du développement exagéré de la partie antérieure du mésonéphros.

Grosglick (**1885**) considère la partie lymphoïde antérieure du rein comme l'équivalent du pronéphros embryonnaire dégénéré. Son étude porte sur *Cyprinus carpio*, *Esox lucius*, *Rhodeus amarus* et *Gasterosteus aculeatus*. Il montre combien est parfois tardive la dégénération de l'organe et pense que les recherches d'Emery (**1880**) sur *Fierasfer* et *Zoarces* ont porté sur des animaux jeunes.

Calderwood (**1891**) étudie *Dactylopterus volitans* et *Cyclopterus lumpus*. Ces recherches établissent les faits suivants :

1° Les animaux jeunes possèdent encore d'assez nombreux tubes contournés dans la région antérieure du rein.

2° L'atrophie de ces organes se manifeste progressivement et postérieurement au développement des organes sexuels.

3° L'organe adénoïde antérieur représente, chez l'adulte, le pronéphros embryonnaire.

En **1895**, HOLT et CALDERWOOD décrivent des tubes urinifères dans le rein antérieur de *Macrurus* (*M. rupestris* et *M. æqualis*) et de *Mora mediterranea*. Chez *Macrurus cœlorhynchus* et *M. lævis*, le rein antérieur à l'égal du rein de *Cyclopterus lumpus* et *Anguilla anguilla*, est dégénéré et non fonctionnel.

L'opinion de GROSGLIK et CALDERWOOD s'applique aussi aux animaux que j'ai examinés ; la dégénérescence du rein antérieur commence, d'une manière constante, au moment de la première maturité sexuelle. Cette modification, à cette période, m'a entraîné à établir (je l'ai déjà indiqué) la distinction, quant au rein, entre les formes jeunes et les formes adultes.

D'après VINCENT (**1898**), le rein antérieur de *Molva vulgaris* ne présente ni glomérules de Malpighi ni tubes contournés ; *Cyclopterus lumpus*, *Anguilla anguilla*, offrent les mêmes dispositions, au contraire d'*Orthagoriscus mola* dont les canalicules urinaires s'étendent même jusqu'à l'extrémité antérieure du rein « qui s'avance loin dans la région céphalique. »

Les reins antérieurs de la *Truite* et du *Saumon* se transforment, d'après FÉLIX (**1897-1904**), en un organe lymphoïde, vers le 190e jour après la fécondation ; au 213e jour l'uretère s'étire et s'amincit, sa lumière s'oblitère en certains points. Au 617e jour, l'uretère se présente comme fragmenté, discontinu et obturé.

HUOT (**1902**) n'admet pas l'existence d'un « rein précurseur » chez les Lophobranches.

En **1904** j'ai décrit des dispositions identiques dans le rein de quelques Téléostéens appartenant à la famille des Cyprinidés (*Barbus fluviatilis* Agass., *Scardinius erythrophtalmus* L.,*Squalius cephalus*, Sieb.) et des Percidés (*Perca fluviatilis* Bell, *Labrax lupus* Cuv. et Val.).

Enfin HALLER (**1908**), dans son travail sur la Phylogénèse de

l'organe rénal des Poissons osseux, distingue, au sujet du rein antérieur, deux formes : l'une présentée par les jeunes, l'autre par les adultes. La première est nettement glomérulaire et canaliculaire (*Salmo irideus*). La seconde est surtout lymphoïde, avec des degrés de régression de plus en plus accusés des éléments nobles du rein, à mesure que se développe davantage le tissu lymphoïde. Quelques espèces (*Gobio fluviatilis*, *Gasterosteus aculeatus*) montrent encore l'uretère s'avançant au sein du rein antérieur. Dans les autres formes décrites, ce conduit a complètement disparu.

En résumé et mis à part les travaux d'Emery (**1880**) et ceux de Guitel (**1899-1908**), dont j'ai souvent déjà parlé, tous les auteurs s'accordent à reconnaître que, chez les Téléostéens adultes, le rein antérieur est transformé en un tissu lymphoïde, dans lequel sont plongés, parfois totalement atrophiés, parfois à l'état rudimentaire, l'uretère et des canalicules urinifères.

Si, dans l'ensemble, l'accord est complet, il n'en est plus de même dans le détail et la comparaison des résultats obtenus montre des divergences profondes. Ces divergences portent sur plusieurs points :

1° Sur le tissu pseudo-lymphoïde : Emery (**1880**), Balfour (**1882**), Parker (**1883**), Guitel (**1899-1908**), n'admettent pas l'homologie de l'organe lymphoïde du rein antérieur avec le pronéphros. Grosglik (**1885**), Calderwood (**1891**), Holt et Calderwood (**1895**), Vincent (**1898**) pour quelques espèces, Haller (**1908**) pour de nombreux Téléostéens et moi-même (**1905**) considérons l'organe pseudolymphoïde, placé en tête du rein, comme l'homologue strict du pronéphros. A propos de l'étude anatomique de cette région, j'ai indiqué les preuves apportées par les auteurs pour l'établissement de ce point important et j'ai donné en même temps les raisons qui me permettent d'affirmer que cette portion d'organe rénal correspond morphologiquement, chez l'adulte, à une forme modifiée du pronéphros embryonnaire ou du jeune ; et celà, malgré sa constitution toute différente du rein du jeune (glomus et uretère

primaire fonctionnels) et aussi malgré les affirmations précédemment rapportées de GUITEL et de ses devanciers.

2° Sur la présence, au sein du tissu lymphoïde, d'un certain nombre de canalicules urinifères plus ou moins rudimentaires. BALFOUR, PARKER et VINCENT, dans les travaux ci-devant signalés, pensent que les canalicules urinifères contenus dans le rein antérieur sont les résultat de l'immixtion des canalicules du « rein habituel » dans le tissu lymphoïde antérieur, soit que ce mélange s'effectue par un déplacement en avant du « rein habituel » (BALFOUR), soit qu'il se produise « par prolifération active du mésonéphros dans sa région antérieure » (PARKER).

Les tubes rénaux du rein antérieur sont, d'après GROSGLIK et CALDERWOOD, des canalicules du pronéphros, non encore dégénérés, la dégénération de ces organes s'effectuant très tardivement.

Pour HALLER (**1908**), le rein antérieur (1er segment) des Téléostéens adultes est surtout lymphoïde chez *Esox lucius*, *Lucioperca sandra*, *Gobio fluviatilis*, *Gasterosteus aculeatus*. Au milieu du tissu lymphoïde, fortement coloré, constituant le 1er segment (pronéphros) et le IIe (mésonéphros de Haller), se distinguent les restes des canalicules pronéphridiens et mésonéphridiens; ceux-ci se réduisent à des cordons cellulaires contournés qui apparaissent comme des espaces clairs formés de cellules bien limitées possédant un noyau chromophile. Ces cordons cellulaires, représentant les canaux pronéphridiens et mésonéphridiens atrophiés, affectent une disposition métamérique.

J'ai montré comment, dans le rein de *Barbus fluviatilis*, Agass., une portion du rein somatique ou rein moyen pouvait être incluse dans le rein antérieur. De même que, macroscopiquement, il n'est pas possible de marquer d'une manière précise les limites du rein antérieur et du rein moyen, de même on ne peut séparer histologiquement les deux organes. La régression, chez l'adulte, ne porte pas seulement sur les canalicules placés dans le rein antérieur, elle s'étend aussi aux premiers canalicules mésonéphridiens ou somatiques.

3° L'origine des organes, constituant le rein antérieur, est aussi interprétée de manières diverses et parfois contradictoires par les auteurs.

Semper (**1875**) admet que les amas lymphoïdes du rein moyen et du rein antérieur proviennent de la dégénération des capsules des glomérules de Malpighi.

Emery (**1882**) décrit, tout le long des conduits rénaux de très jeunes *Belone acus* et *Zoarces viviparus*, un « blastème cellulaire dérivé de l'épithélium péritonéal », aux dépens duquel se forment les canalicules urinifères ; et, comme toute la masse du blastème n'est pas utilisée pour cette formation, il en résulte un résidu qui constitue le tissu lymphoïde de l'adulte et plus particulièrement le tissu lymphoïde du rein antérieur.

Si j'ai bien compris, Haller (**1908**) considère le tissu lymphoïde, chez *Salmo irideus*, comme dérivant de groupes cellulaires en forme d'îlots qu'il rapporte à des portions dégénérées des canaux pronéphridiens et contredit, en cela, l'opinion de Félix (**1904**) qui, au contraire, admet que ce même tissu provient des parois veineuses intrarénales.

4° Certains auteurs, enfin, comparent le rein antérieur des Téléostéens à l'ensemble ou à l'une ou l'autre des substances qu'on retrouve dans les capsules surrénales des Vertébrés ; d'autres nient formellement ces relations ou ces homologies.

C'est ainsi que Weldon (**1885**, *a* et *b*) compare le rein céphalique de *Bdellostoma* à celui des Poissons osseux qui « comme Balfour l'a démontré est constitué dans quelques espèces uniquement par du « tissu lymphoïde ». Il compare aussi cette formation aux capsules surrénales des Vertébrés en général, « organes qui ne sont pas clairement différenciés chez les Poissons osseux et sont représentés chez certains animaux par le rein céphalique ». Cette opinion est à rapprocher de celles de Leydig (**1852**) et de Semon (**1890**) qui, bien que s'adressant à d'autres animaux, n'en sont pas moins intéressantes.

Leydig (**1852**) distingue, en effet, chez le *Requin* et la *Raie* deux sortes d'organes surrénaux ; les uns placés entre les deux

reins et désignés plus tard par Balfour sous le nom de « corps interrénal » et les autres « Suprarenal Körper » placés, derrière le cœur, à l'extrémité antérieure de la cavité abdominale. Cette partie correspond à la région du pronéphros. On y peut distinguer une substance corticale et une substance médullaire dans laquelle les cellules ont conservé leurs caractères embryonnaires.

Mckenzie (1884), à propos du rein d'un Ganoïde, *Amiurus*, constate l'absence de tubuli dans le rein antérieur de l'adulte et combat l'idée de Weldon admettant que le tissu lymphoïde du rein antérieur représente, chez les Poissons osseux, les capsules surrénales.

Pour Semon (1890), la capsule surrénale procède des corpuscules de Malpighi du pronéphros, par une série de 7 à 8 amas cellulaires qui se fusionnent et donnent un cordon en relation intime avec la veine cardinale postérieure et les veines efférentes du rein. Les réactions histochimiques de ces éléments les font considérer comme appartenant à la substance corticale. Cette particularité explique, d'après Semon, l'erreur commise par certains auteurs qui décrivent les éléments surrénaux comme naissant contre la paroi des veines ou à leurs dépens.

Grosglik (1885) suppose que le tissu adénoïde du rein antérieur de *Cyprinus carpio*, *Esox lucius*, *Rhodeus amarus* et *Gasterosteus aculeatus*, peut se comparer à la substance corticale des capsules surrénales des autres Vertébrés.

Emery (1885) n'accepte pas, sans réserves, cette homologie.

Wiedersheim, dans son traité d'anatomie comparée (Ed. 1890), écrit aussi que les capsules surrénales proviennent du rein précurseur.

Vincent (1898) proteste contre l'assimilation du rein céphalique et des capsules surrénales.

D'après Guitel (1906) les capsules surrénales sont représentées dans les cinq *Lepadogaster* qu'il a étudiés. Ce sont « de petites « masses ovoïdes, généralement au nombre de deux, situées au « voisinage du point de rebroussement postérieur des canaux

« segmentaires. Dans certains individus on rencontre trois et « même quatre capsules. » En outre, GUITEL n'admet pas l'idée du rein antérieur considéré comme tout ou partie des capsules surrénales, car parlant de l'opinion de VINCENT, il écrit : « Plusieurs auteurs (WELDON, KIRKALDY, AULD, WIEDERSHEIM, etc.) ont soutenu que les capsules surrénales manquent chez beaucoup de Téléostéens et sont alors représentées par le tissu lymphoïde du rein céphalique. VINCENT s'élève énergiquement et avec raison contre cette assertion. »

L'exposé rapide des discussions relatives au rein antérieur des Téléostéens adultes montre que l'entente est loin d'exister sur ce point entre les auteurs ; il m'a paru intéressant de signaler ces divergences au moment même d'aborder l'étude histologique de cette région.

REIN ANTÉRIEUR DE *Barbus fluviatilis* Agassiz, adulte. LONGUEUR TOTALE : 0 m. 32

Sur des coupes du rein antérieur d'un animal adulte, on trouve une différence de structure marquée entre ses portions antérieures ou moyennes et ses parties avoisinant le rein somatique. Les éléments nobles du rein (glomérules et canalicules urinifères) ont à peu près entièrement disparu. On n'en trouve plus trace dans la région antérieure ou moyenne du rein antérieur ; on en rencontre encore un certain nombre, à l'état dégénéré il est vrai, dans la zone de transition qui unit le rein somatique au rein céphalique.

Je décrirai successivement : 1° la région antérieure du rein céphalique ; 2° sa région moyenne ; 3° sa région postérieure ou zone de transition des deux portions céphalique et somatique.

1° ***RÉGION ANTÉRIEURE.*** — Examinée sur une coupe transversale la région initiale du rein antérieur se montre formée d'une substance d'aspect granuleux, entourée, sur toute la périphérie, d'une enveloppe très mince constituant à la masse granuleuse

centrale une véritable capsule. On peut aisément distinguer la masse granuleuse centrale de son enveloppe, grâce à sa structure particulière et à ses réactions envers les liquides colorants.

CAPSULE. — La capsule (fig. LXVI) est extrêmement mince. Cependant, en certains points, principalement au niveau des régions où des vaisseaux sanguins de gros calibre (artères ou veines) revêtus de leur adventice conjonctive la perforent ou s'accolent à sa paroi interne, elle présente un épaississement plus considérable. L'épaisseur diminue, au contraire, autour des capillaires vasculaires réduits à leur endothélium et principalement autour des veinules efférentes. De ce fait, la paroi présente des variations d'épaisseur d'assez grande amplitude suivant les régions. Leurs dimensions sont comprises entre 8 μ et 18 μ.

Il est possible de distinguer dans cette capsule deux couches de cellules : l'une, externe, très aplatie, dont les éléments, vus de face et après imprégnation au nitrate d'argent, apparaissent polygonaux par pression réciproque (fig. LXVII). Ceux-ci ont leurs bords légèrement sinueux mais non dentelés ; leur protoplasme, granuleux, offre des différences d'épaisseur entre ses parties. Plus épais au niveau du noyau, il s'infléchit, brusquement, en dehors de cette région et s'amincit en allant vers les bords donnant à la cellule un aspect lenticulaire. Dans la région de contact de deux cellules voisines, cette diminution dans l'épaisseur est telle que les cellules semblent réduites à leur membrane et disparaissent même complètement par places. De cette manière, il paraît exister, à ce niveau, des sortes de pertuis cellulaires (fig. LXVII), mettant en contact le tissu lymphoïde du rein avec les espaces celluleux péri-rénaux. Mes recherches ne m'ont pas permis d'élucider, d'une manière complète, ce point cependant très important, car en dessous des pertuis cellulaires de l'épithélium, si pertuis il y a, restent toujours accolées des cellules conjonctives ou lymphoïdes qui masquent ces orifices et empêchent de se prononcer sur ce point ; les dissociations les plus prolongées et les coupes pratiquées dans cette paroi ne donnent pas de meilleurs résultats.

Dans ce protoplasme est placé un noyau étalé, aplati dans le même sens que la cellule et prenant peu les couleurs basiques. Sur des coupes transversales, colorées à l'hémalun-éosine, ces cellules se présentent sous forme de stries rosées très fines épaissies parfois en leur milieu ou latéralement; c'est à ce niveau qu'on peut distinguer la section du noyau légèrement coloré en mauve par l'hématoxyline alunée.

La deuxième couche est appliquée intimement contre la face interne de la première. Ce deuxième feuillet de la capsule diffère entièrement, comme constitution, du premier. Les cellules, moins aplaties que les cellules épithéliales, offrent tous les caractèes des éléments qu'on retrouve dans le tissu conjonctif lâche. Elles possèdent des prolongements plus ou moins allongés, pouvant atteindre jusqu'à 50 et 80 μ, tantôt effilés, tantôt terminés par de petites nodosités. Les prolongements sont toujours dirigés, soit tangentiellement, soit sous des angles variés, vers l'intérieur de la substance rénale. Ils s'anastomosent, le plus souvent, entr'eux et avec les prolongements des cellules voisines; ils constituent, ainsi, un réseau superficiel dans les mailles duquel sont logées des cellules lymphoïdes de même nature que celles constituant la substance granuleuse centrale.

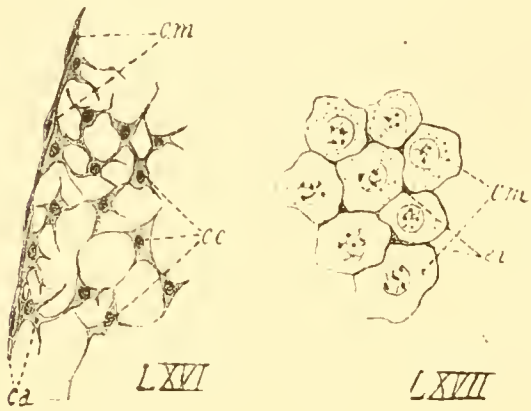

Fig. LXVI-LXVII.

En LXVI, coupe du rein antérieur de *Barbus fluviatilis* Agassiz (capsule). × 750, en LXVII, capsule vue de face' × 700.

cm, cellules péritonéales (mésothéliales); *cc*, cellules du réseau conjonctif; *ca*, capsule; *ei*, amincissements intercellulaires du mésothélium.

Imprégnation au nitrate d'argent. Hémalun -éosine.

Les éléments épithéliaux et la couche des cellules conjonctives qui les doublent forment un ensemble, dont la coloration rosée dominante de l'éosine, tranche sur la couleur de la substance granuleuse. Celle-ci, formée surtout d'éléments blancs,

à noyaux très chromophiles, se présente, sur les coupes, sous un aspect plus foncé. Dans quelques régions, cependant, l'abondance des cellules lymphoïdes, contre la paroi, est telle que les cellules conjonctives de la paroi capsulaire encore plus aplaties qu'à l'ordinaire et parfois même écartées les unes des autres sont moins apparentes. En ces points la paroi de la capsule semble réduite à sa couche épithéliale.

2° ***SUBSTANCE GRANULEUSE.*** — La substance granuleuse est formée par un amas de cellules tassées les unes contre les autres et emplissant entièrement la capsule. Cette disposition, représentée chez un grand nombre de Téléostéens, a depuis longtemps attiré l'attention des histologistes : Leydig (**1854**), Emery (**1882**), Balfour (**1882**), Ziegler (**1887**) Drzewina (**1905**), Haller (**1908**) en ont donné plusieurs descriptions. Dans l'ensemble, ces auteurs ont reconnu que ces cellules sont enfermées dans un réseau très délicat, formé par les fins prolongements anastomosés d'éléments cellulaires conjonctifs. Le nombre considérable des cellules lymphoïdes masque souvent cette disposition.

Il en est ainsi chez *Barbus fluviatilis* Agass. Le réseau conjonctif ne devient apparent, sur les coupes, qu'après avoir été débarrassé d'une partie des cellules lymphoïdes qui l'encombrent. Pour arriver à ce résultat, je me suis servi du procédé du pinceautage préconisé par plusieurs histologistes et en particulier par Drzewina (**1905**) ; j'ai constaté que le résultat, bien que rapide, n'est cependant pas parfait. Les prolongements cellulaires sont si délicats et leur arrangement en mailles si fragiles, que les dispositions réciproques sont, le plus souvent, altérées par les chocs répétés du pinceau. La méthode du diapason que j'ai employée, par la suite, d'une manière constante, m'a donné de bien meilleurs résultats. On sait que cette méthode consiste à utiliser les mouvements produits par les branches d'un diapason mis en vibration par un électro-aimant. On fixe sur l'une des branches un petit récipient, un verre de montre à parois minces par exemple, contenant

dans un peu d'acool absolu la coupe à débarrasser des cellules lymphatiques. Le diapason étant mis en vibration, on rapproche du verre de montre un objet lourd quelconque, de manière qu'à chaque vibration le verre de montre vienne frapper contre la paroi de cet objet. On déplace celui-ci par rapport au verre de montre et l'on obtient par tâtonnement la position la plus favorable pour la dissociation. Celle-ci coïncide avec le moment où on perçoit une série de petits chocs très réguliers du verre de montre contre l'objet; l'alcool contenu dans le verre semble alors soumis à une véritable ébullition. Ce mode opératoire permet, à la fois, l'étude du réticulum conjonctif et l'examen des cellules lymphoïdes. Ces dernières, par suite de l'agitation dissociatrice, sortent des mailles et se déposent au fond du verre; il est aisé de prendre quelques gouttes de ce dépôt et de les soumettre à l'examen.

Cellules du réseau. — Les cellules du réticulum, ainsi dégagées, ont les mêmes dimensions et les mêmes réactions colorantes que les cellules de la couche interne de la capsule, elles diffèrent seulement de ces dernières par la disposition de leurs prolongements. Tandis que dans celles-là, les prolongements se disposent suivant toutes les positions possibles comprises dans une calotte sphérique dont la section serait appliquée contre la couche épithéliale, dans les cellules du réticulum central toutes les régions cellulaires sont capables d'émettre des prolongements et, de ce fait, deviennent nettement étoilées. On peut se demander si, vraiment, les cellules pariétales, formant la couche interne de la capsule, ne sont pas de simples cellules du réticulum qui auraient perdu ou n'auraient pas pu développer leurs prolongements par suite de leur accolement à la face interne de la couche épithéliale. Cette opinion paraît d'autant plus juste, qu'au contact des endothéliums vasculaires qui traversent le réticulum dans cette région du rein, on trouve des cellules conjonctives réticulaires appliquées contre ces endothéliums et affectant des dispositions identiques à celles de la couche capsulaire.

Une autre notion qui vient encore appuyer cette idée tient à la

non-continuité de cette couche cellulaire. Dans certaines parties, les cellules lymphatiques sont tassées à tel point contre la capsule que les cellules conjonctives pariétales de la couche interne de cette capsule sont séparées et distantes les unes des autres. Dans ces régions les cellules lymphatiques centrales sont en contact immédiat avec l'épithélium.

Autour des capillaires veineux efférents de semblables agencements peuvent se produire, mettant en relations étroites le tissu lymphoïde et l'endothélium très mince des veinules efférentes. Par cela même des échanges sont rendus possibles, entre les tissus qui avoisinent le rein d'une part, et l'organe lymphoïde d'autre part, à travers la paroi épithéliale; ceci paraît vraisemblable, car les tassements des cellules lymphoïdes coïncident régulièrement avec les régions très amincies, sinon perforées, des cellules de la couche externe de la capsule. Comme, d'autre part, les mêmes relations se produisent entre le tissu lymphoïde rénal et les cavités des vaisseaux, il s'ensuit aussi que des relations étroites doivent s'établir entre ces deux ordres de tissus. Je montrerai plus tard combien ces relations sont importantes au point de vue fonctionnel.

Les cellules étoilées du réseau médian anastomosent leurs prolongements entr'eux. Elles deviennent plus nombreuses vers la périphérie et autour des vaisseaux, resserrant ainsi les mailles du réseau (fig. LXVI). A ce niveau, elles unissent leurs prolongements avec ceux des cellules conjonctives de la capsule, de telle sorte qu'elles forment avec ces dernières un tout continu. On peut, dès lors, considérer les cellules conjonctives capsulaires et centrales comme entièrement équivalentes. Cependant, comme l'allure générale diffère des cellules pariétales aux cellules centrales, de même que l'arrangement en couche, à peu près continu des premières, et la disposition réticulée des secondes, entraîne des différences qui les distinguent, il m'a paru utile de décrire les cellules sous-épithéliales en même temps que la capsule, et les cellules réticulaires comme appartenant à la substance granuleuse. Si ces deux éléments sont équivalents, ils se pré-

sentent sous deux formes et avec des relations différentes.

Une disposition un peu particulière se manifeste au niveau des gros vaisseaux. Les branches de l'artère pronéphridienne et de la veine cardinale postérieure, au niveau de leur pénétration ou de leur sortie du rein antérieur, sont constituées par un endothélium entouré de tuniques conjonctivo-musculaires. La capsule rénale se réfléchit à leur niveau et leur constitue une gaine. A une très faible distance du point d'inflexion de la gaine épithéliale, la couche externe de la gaîne disparaît. Il ne reste plus, accolée à la tunique externe du vaisseau, que la couche interne de la capsule, soit la couche à cellules conjonctives étoilées. Cette dernière est alors parcourue dans cette région par des fibres conjonctives que j'ai vu s'enfoncer au sein même de la substance granuleuse centrale, mais que je n'ai pu suivre longtemps au sein de cette masse granuleuse. Puis, les vaisseaux (artère pronéphridienne, veinules efférentes) perdent progressivement leurs tuniques, les fibres lisses disparaissent d'abord, puis les assises conjonctives diminuent d'épaisseur jusqu'à disparaître ; ils se réduisent ainsi à leur endothélium. A mesure que les tuniques s'amincissent les fibres conjonctives de pénétration sont de moins en moins nombreuses, on n'en trouve plus trace lorsque la tunique conjonctive a perdu environ la moitié de son épaisseur. Les cellules étoilées de la couche capsulaire interne persistant toujours, la paroi vasculaire est, à ce moment, représentée par l'endothélium recouvert de la couche cellulaire conjonctive étoilée. Ainsi se trouve formée la disposition que j'ai signalée plus haut.

La répartition des veinules efférentes du rein antérieur offre quelque intérêt. Ces vaisseaux se détachent, latéralement, avec une certaine régularité, des deux veines cardinales postérieures, de telle sorte que leur ensemble paraît se répartir d'une manière métamérique. En réalité, il n'en est rien ; cette métamérie qui ne coïncide nullement avec les myomères du corps, n'affecte pas une disposition absolument régulière chez le même individu et ne se retrouve pas d'une manière constante chez tous les

animaux. Il est cependant nécessaire de mentionner cette pseudo-métamérie, car elle explique nettement le faux arrangement segmentaire affecté par certaines formations placés autour des veines et que je décrirai à propos de l'étude de la région moyenne du rein antérieur.

Cellules lymphatiques. — Si les données bibliographiques relatives à l'organisation du réticulum sont peu nombreuses, il n'en est pas de même pour les cellules lymphatiques qui, enfermées dans les mailles du réseau conjonctifs, donnent à l'ensemble de ce tissu cet aspect particulier qui permet de le désigner sous le terme de substance granuleuse.

Reconnu et décrit avec ou plus ou moins de détails et de précision par Stannius (1846) Leydig (1857), 1866), Semper (1875) Ziegler (1887) Schneider (1897) Huot (1302), Borcea (1904) Guitel (1906) Haller (1908) ; il fait l'objet, pour Drzewina (1905), d'une étude détaillée et très intéressante. Ce travail, le plus complet sur la question, résume, très clairement, les données acquises par ses prédécesseurs et ajoute un certain nombre de découvertes très importantes au sujet de la constitution des éléments lymphoïdes des Téléostéens. Bien que s'appliquant à l'étude du tissu lymphoïde intercanaliculaire, il est dans l'ensemble applicable au tissu lymphoïde du rein antérieur. L'auteur critique d'abord le travail de Huot sur le rein des Lophobranches et plus particulièrement le point relatif aux cellules à gros noyau et à mince couche protoplasmique qu'on trouve dans les mailles du réseau formé par les capillaires. Ces cellules d'après Huot, sont capables de passer à travers la paroi des capillaires, sans se modifier sensiblement, et de se transformer en globules rouges. Drzewina ne voit pas comment on peut admettre cette transformation; d'après ses recherches, sur ce point, on trouve bien chez des animaux, des formes de transition entre les cellules mononucléaires et les hématies, mais on ne peut se prononcer sur un pareil sujet.

Les travaux entrepris par l'auteur sur le tissu lymphoïde des Téléostéens ont porté sur *Anguilla anguilla* L., *Cyprinus*

carpio L., *Tinca vulgaris* Cuv., *Cobitis fossilis* L., *Crenilabrus melops* Riss., *Labrus bergylta* Ascan., *Ammodytes tobianus* L., *Gadus luscus* L., *Solea vulgaris* Quent., *Platessa limanda* Flem., *Rhombus vulg.* Cuv., *Rhombus maximus* L., *Onos mustella* Risso, *Cottus bubalis* Euphr., *Trigla gurnardus* L. *Trachinus draco* L., *Zeus faber* L., *Mugil chelo* Cuv. et Val., *Liparis vulgaris* Flemm., *Callyonymus lyra* L., *Spinachia vulgaris* Flemm., *Mullus barbatus* L.

Dans toutes ces espèces le tissu lymphoïde, plus ou moins abondant dans le rein somatique, est toujours beaucoup plus développé dans la région antérieure du rein. Quel que soit son développement il forme toujours une capsule continue à l'organe, de laquelle naissent des prolongements s'engageant entre les canalicules, sous forme de cordons pleins. Ses cellules sont seulement des lymphocytes et des mononucléaires de taille et de densité variables. On peut y trouver toutes les transitions entre les lymphocytes et les mononucléaires.

Les mononucléaires offrent toute une gamme d'affinité pour les couleurs d'aniline ; primitivement basophiles, ils deviennent progressivement acidophiles et se rapprochent ainsi des hématies. A cet état ils peuvent passer dans les vaisseaux sanguins. « Ceux-ci renferment une proportion notable de leucocytes par rapport aux hématies. Parmi les cellules à granulations qui y abondent, certaines présentent le même caractère que les mononucléaires à granulations acidophiles, de telle sorte qu'on peut supposer que ces cellules achèvent leur évolution à l'intérieur même des vaisseaux sanguins. » (*Crenilabrus melops* Riss. et *Labrus bergylta* Ascan.).

Enfin, dans un chapitre consacré à l'histophysiologie et après avoir résumé les expériences de Ziegler (**1887**) Bizzozero et Torre, (**1893**) Drzewina étudie les modifications apportées au tissu lymphoïde du rein de l'Anguille, après avoir pratiqué des saignées des branchies ou bien après avoir soumis les sujets à un jeûne prolongé suivi d'une nourriture abondante (Procédé de Jolly, **1904**), ou encore après ablation de la rate. La prolifé-

ration active des cellules du tissu lymphoïde le désigne comme un organe de régénération lymphoïde. En outre, les nombreux leucocytes granulaires, prenant avec intensité l'orange G, présentent une transition probable entre ces éléments et les hématies. Il est, de plus, facile de se convaincre que les formations lymphoïdes sont le siège de fonctions phagocytaires. On peut voir des leucocytes digérant des débris cellulaires dans des reins normaux ; ces mêmes cellules se montrent chargées de granulations colorées après injection d'une solution stérilisée de carmin ou d'encre de Chine. J'aurai l'occasion de revenir bientôt sur quelques points de ce très intéressant travail.

Guitel (**1906**) décrit du tissu lymphoïde autour de l'uretère primaire, au niveau du pronéphros. J'ai signalé plus haut (v. p. 434) la coexistence du tissu lymphoïde et des éléments constitutifs du pronéphros chez les animaux non adultes. Ce fait très important dément l'opinion de Haller (**1908**) qui fait développer le tissu lymphoïde aux dépens des portions dégénérées des glomérules et des canalicules du pronéphros et du IIe segment que cet auteur considère à tort comme le mésonéphros.

Policard et Mawas (**1907**), décrivent un certain nombre de faits isolés sur cette question. Le tissu lymphoïde est examiné sur des frottis et à l'aide de colorants vitaux : le rouge neutre, le bleu de toluidine et le vert janus ; ce dernier employé sans résultat. Comme Drzewina, ils admettent qu'en plus du stroma conjonctif le tissu lymphoïde comprend deux sortes d'éléments : des lymphocytes à protoplasme très réduit sans granulations, formant « un anneau » autour d'un gros noyau. Celui-ci et le protoplasme sont basophiles, un unique nucléole présente une réaction acidophile. Les mononucléaires, à noyaux volumineux, excentriques, parfois réniformes, ne possèdent pas des nucléoles sidérophiles. Ils offrent deux variétés quant au cytoplasma. Chez les uns, le protoplasma est homogène, finement granuleux; chez les autres, la structure est alvéolaire. Le liquide vacuolaire se colore fortement par le rouge neutre

ou le bleu de toluidine. Aucune forme n'unit les mononucléaires homogènes aux mononucléaires vésiculeux.

La signification de ces éléments peut se résumer dans les propositions suivantes :

— La réaction des colorants employés vis-à-vis des mononucléaires montre le rôle sécrétoire indubitable de ces éléments.

— Certains mononucléaires ont une propriété phagocytaire évidente.

— On ne trouve pas de transition entre mononucléaires et hématies, à l'inverse de l'opinion de Ciaccio (**1905**) et de Drzewina (**1906**), moins affirmative, cependant, sur ce point.

— Les globules rouges sont détruits dans le rein et y constituent des accumulations de pigment. Les globules rouges, à demi digérés, englobés par des mononucléaires, plaident en faveur de cette opinion.

Mes recherches à ce sujet portent sur trois points :

a) Détermination des variétés de cellules blanches qui constituent le tissu lymphoïde, et relations qu'elles peuvent offrir entre elles.

b) Distribution générale de ces divers éléments dans l'ensemble du rein.

c) Relations offertes par les cellules lymphoïdes du rein et les organes voisins.

a. — Diverses variétés de cellules lymphatiques. — Mes observations concordent, dans l'ensemble, avec celles de mes devanciers. Quelques points diffèrent cependant. Certaines formes cellulaires, à peine entrevues, souvent passées inaperçues, la répartition générale de ces diverses cellules dans des régions particulières du rein, permettent d'émettre quelques considérations originales sur la signification des éléments lymphoïdes constitutifs du rein. Ces considérations particulières sont notablement différentes des données émises jusqu'à ce jour.

Les éléments dominants du tissu lymphoïde rénal de *Barbus fluviatilis* Agass., sont des lymphocytes et des mononucléaires.

Les lymphocytes (fig. LXVIII *a*) sont de forme constante. Ils constituent de petits éléments cellulaires, à gros noyau unique, prenant avec intensité les couleurs basiques d'aniline. Après fixation par les liquides de Zenker, Bouin, Tellyeniczki, Lavdowski et surtout de Flemming ou Lindsay, et coloration par la safranine de Pfitzner, le vert de méthyle ou bien la fuchsine de Magenta, on y peut distinguer un réseau chromatique net, portant quelques blocs chromatiques, colorés fortement par le colorant basique. Le nucléole, relativement gros, inclus dans le noyau, a une affinité franchement oxyphile, prenant très bien l'éosine. Le protoplasme très réduit, selon le type classique du lymphocyte, prend très faiblement les couleurs basiques, n'offre aucune acidophilie et devient, de ce fait, parfois très difficile à discerner.

FIG. LXVIII. Diverses formes cellulaires du tissu pseudolymphoïde. Rein antérieur de *Barbus fluviatilis* Agassiz. × 950.

a, lymphocyte. *b*, mononucléaire ; *b'*, mononucléaire à grains acidophiles ; *c*, mononucléaire à noyau contourné ; *d*, mononucléaire à noyau semi-lunaire et à vacuoles cytoplasmiques ; *e*, mononucléaire à noyau rayonné ; *f*, mononucléaire à vacuole phagocytaire ; *g*, groupe de cellules pigmentées.

Les mononucléaires sont plus abondants et plus variés.

1° Certains possèdent un noyau plus ou moins arrondi, basophile, (fig. LXVIII *b*) médian ou excentrique. Leur cytoplasme, à granulations très fines, est colorable par les couleurs basiques précitées. Comme DRZEWINA, j'ai trouvé, entre les lymphocytes et les mononucléaires, des cellules transitionnelles formant un passage graduel ; ce passage est marqué par la disparition progressive de la réaction acidophile du nucléole et l'augmentation de sa neutrophilie, appréciable par son affinité plus grande pour le mélange orange G et vert de méthyle.

En même temps que cette modification histochimique, on voit le protoplasma augmenter de volume et ses granulations prendre, avec de plus en plus d'élection, les colorants basiques. Mes recherches confirment entièrement ce point acquis depuis le travail de cet auteur. Dans ces formes mononucléaires on peut distinguer plusieurs sous-variétés tenant à des différences de forme ou de constitution du noyau ou du protoplasma.

2° Le noyau n'offre pas toujours la forme arrondie des mononucléaires types. Certaines cellules présentent, en effet, des noyaux incurvés, semi-lunaires (fig. LXVIII *d*), parfois disposés en étoiles irrégulières (fig. LXVIII *e*), parfois allongés et repliés sur eux-mêmes (fig. LXVIII *c*). Ces derniers rappellent un peu les noyaux contournés des gros polynucléaires. La dimension des cellules qui les contiennent, l'absence de constrictions et de dilatations alternatives du noyau et la similitude des réactions colorantes permettent, cependant, de considérer ces cellules comme de véritables mononucléaires dont le noyau présente un degré plus grand d'élongation que les noyaux semi-lunaires par exemple. Cette augmentation dans la longueur du noyau, l'oblige à se replier sur lui-même et lui donne cet aspect particulier. Je dois dire, cependant, que ces formes sont assez rares et se rencontrent, en moyenne, dans le rein de *Barbus fluviatilis* Agass. dans la proportion de 2 à 6 %.

3° Des différences plus importantes se manifestent dans la structure du cytoplasme. J'ai rencontré, chez le *Barbeau*, la première variété des mononucléaires, à protoplasme très finement granuleux et basophile, sans nucléole acidophile, décrite par POLICARD et MAWAS (1907). Ces éléments sont de beaucoup les plus nombreux dans l'ensemble du tissu lymphoïde ; la description qu'en ont donné ces auteurs ainsi que DRZEWINA (1906) suffit bien pour les déterminer.

Une deuxième variété de ces cellules est caractérisée par la présence dans le cytoplasme de très grosses vésicules. Celles-ci renferment un liquide dans lequel on trouve parfois en suspension des débris cellulaires (fig. LVXIII *f*). Ces mononucléaires

paraissent plus volumineux que leurs voisins ; je ne crois pas que cette augmentation dans la taille en fasse une variété isolée. Il est probable que cette exagération dans les dimensions est due simplement à la distension produite par le liquide vésiculaire sur le cytoplasme et sur la membrane de la cellule. Le noyau lui-même, subit, le plus souvent, un aplatissement causé, sans doute, par cette distension mécanique de la cellule par le suc vésiculaire. Parfois, le noyau, conserve sa sphéricité, et le protoplasme participe seul à la distension cellulaire. Ces éléments correspondent aux mononucléaires phagocytaires décrits par Drzewina et Policard et Mawas. J'incline à penser que les formes tourmentées des noyaux semi-lunaires, étoilés, en ruban, sont le résultat de ces actions mécaniques.

D'autres cellules présentent dans le protoplasme deux, trois, jusqu'à cinq vacuoles isolées les unes des autres, n'atteignant pas la taille des vésicules précédentes, mais cependant, relativement grosses. Ces vacuoles, plus opaques, renferment parfois des débris que l'inconstance de forme et des réactions colorantes ne permettent pas de considérer comme des grains de ségrégation, comparables aux grains des cellules rhagiocrines décrites par Renaut (**1906**). Le liquide vacuolaire se colore d'une manière élective par le bleu de toluidine et le rouge neutre; mais ces colorations ne donnent aucun indice sur la qualité et la destinée du liquide sécrété par les cellules; liquide digestif restant intracellulaire ou bien sécrétion cellulaire liquide devenant plus tard extra-cellulaire ? La question peut se poser, mais ne peut se résoudre par le seul concours d'une réaction colorante, au moins dans l'état actuel de nos connaissances histochimiques.

Une quatrième variété de cellules, correspond à une forme décrite par Policard et Mawas. Dans cette variété, les cellules paraissent comme « percées de trous, semblables à une écumoire, à protoplasme spongieux, à vacuoles renfermant un liquide vraisemblablement affine pour les colorants vitaux. » Cette quatrième variété ressemble beaucoup à la précédente, à cette diffé-

rence près, que les vacuoles ont beaucoup augmenté en nombre et que le contenu de ces vacuoles ne renferme plus ces débris divers, provenant, probablement, d'une digestion cellulaire. Les réactions colorantes sont les mêmes et permettent de les identifier aux précédentes.

Enfin, une dernière variété, signalée par Drzewina, possède, dans son protoplasme, des granulations acidophiles (fig. LXVIII *b*). J'ai rencontré aussi, certains de ces éléments dans le tissu lymphoïde du rein de *Barbus fluviatilis* Agass. ; mais je dois dire de suite, que je ne suis point de l'avis de cet auteur quand il prétend que ces cellules sont extrêmement nombreuses autour des vaisseaux sanguins et qu'on en rencontre quelques-unes dans l'intérieur de ces mêmes vaisseaux. Se basant sur la disposition de ces mononucléaires, de part et d'autre des parois vasculaires et aussi sur les réactions colorantes (affinité marquée pour les couleurs acides), Drzewina pense, sans toutefois être très affirmative sur ce point « trop délicat », que ces éléments sont peut-être les cellules-mères des hématies ; cette transformation des unes en les autres apparaissant avec netteté « sur les coupes d'organes lymphoïdes d'animaux splenectomisés. »

Huot (**1902**) et Ciaccio (**1905**) avaient, aussi, comme cet auteur, soupçonné ou trouvé, dans le tissu lymphoïde du rein des Téléostéens, les formes de passage qui unissent ces éléments.

Sur mes coupes les cellules de cette variété sont plutôt rares. Certaines existent bien dans les lumières vasculaires, on en rencontre également dans le tissu lymphoïde rénal péri-vasculaire. Quelques-unes plus rares sont placées au sein même du tissu lymphoïde, mais leur abondance est loin d'être aussi considérable que semble l'indiquer Drzewina. Les granulations cytoplasmiques sont mixtes ; on y trouve des grains acidophiles et des grains basophiles, les rapprochant, par cela même, des mononucléaires décrits comme premier type. De plus, certaines cellules, franchement oxyphiles, possèdent de petites vacuoles, extrêmement fines, colorables encore avec une certaine netteté par les colorants vitaux.

b et c. — *Distribution générale des éléments blancs dans l'ensemble du rein et leurs relations avec les organes voisins.* — A mon avis, aucune des formes ci-dessus ne peut être considérée comme une espèce à part et indépendante. Chaque variété représente une phase particulière de l'activité vitale de ces cellules. Les lymphocytes passent aux mononucléaires et les diverses variétés de ceux-ci s'enchaînent entre elles. La preuve de ce que j'avance est prise dans les résultats qui m'ont été donnés par l'expérimentation. J'exposerai, d'abord, les expériences que j'ai entreprises sur ce point, j'indiquerai, ensuite, comment j'interprète ces observations.

Expérience I. — Un Barbeau (*Barbus fluviatilis* Agass.), mesurant 0,26 de longueur totale, reçoit, dans la cavité abdominale, à un centimètre environ en avant des nageoires ventrales, une injection de six centimètres cubes de noir animal en dilution dans l'eau dans la proportion de 1 gramme 0/00. Ce liquide, préalablement stérilisé par ébullition prolongée, est introduit dans la cavité abdominale au moyen d'une seringue de Roux ; l'injection est pratiquée à 6 heures du soir ; le lendemain à 10 heures du matin, soit 16 heures après l'introduction de la dilution de charbon dans la cavité abdominale, le poisson est sacrifié. La cavité abdominale contient quelques traînées noirâtres dans le péritoine. Des fragments prélevés permettent de reconnaître dans ces traînées des corpuscules de noir animal. La proportion de noir animal dans le péritoine semble notablement inférieure à la quantité injectée. Dans les lacunes lymphatiques périrénales se trouvent rassemblés des amas noirâtres. Ces amas sont constitués par de nombreux mononucléaires, à vésicules uniques, renfermant, dans leur contenu liquide, des particules de noir animal.

Le rein est ensuite disséqué avec soin. Une partie est dissociée dans du sérum physiologique et examinée. Cet examen révèle la présence de lymphocytes, de mononucléaires granuleux et d'un grand nombre de mononucléaires à vésicules uniques. Dans les vésicules de cette variété leucocytaire, offrant les

caractères réactionnels des éléments du rein normal, se trouvent incluses des granulations de charbon animal. L'autre partie du rein est ensuite fixée au sublimé acétique, puis incluse à la paraffine et enfin débitée en coupes colorées sur lames. Ces coupes donnent les résultats suivants : Les leucocytes mononucléaires, univésiculés, précités se trouvent répandus à la périphérie de l'organe rénal. Ils sont surtout abondants dans cette zone qui avoisine la couche interne de la capsule rénale et le plus grand nombre — fait très important — est rassemblé au niveau des points où la capsule présente des amincissements. A ce niveau, en effet, les cellules mononucléaires, à vésicules phagocytaires chargées de charbon, peuvent atteindre un proportion allant de 35 à 38 %, tandis que, dans les régions voisines elle atteint seulement 10 à 14 %. La partie centrale du tissu lymphoïde rénal renferme de très rares éléments contenant du charbon.

L'existence des éléments mononucléaires, porteurs de charbon, dans l'intérieur du tissu rénal, ainsi que la présence de ces mêmes éléments dans les lacunes conjonctives périrénales, permettent de penser qu'il s'effectue, au niveau de la capsule rénale et de préférence au voisinage des amincissements capsulaires, des échanges leucocytaires, à travers la paroi du rein. Je dois, cependant, indiquer que les nombreuses coupes pratiquées dans ces organes ne m'ont pas permis de trouver des cellules mononucléaires franchissant la membrane rénale. Je ne peux, d'après cette expérience, affirmer que ces éléments sont capables de franchir la capsule du rein dans un sens ou dans l'autre. L'expérience ne permet pas de constater des phénomènes de diapédèse des éléments blancs à travers la paroi. Ceci peut, d'ailleurs, trouver une explication dans les faits suivants : d'une part les cellules mononucléaires sont toujours tassées les unes contre les autres dans l'intérieur du rein ; au dehors les éléments qui avoisinent la capsule, sont aussi intimement appliqués contre la paroi : d'autre part, le cytoplasme de ces cellules est relativement réduit, faiblement

colorable et se confond en partie avec le protoplasme des cellules capsulaires. On éprouve de très sérieuses difficultés à établir, la séparation entre ces divers ordres d'éléments. Cependant, j'incline à croire que les cellules mononucléaires peuvent présenter ce phénomène de diapédèse extra ou intrarénale, car, après dissociation prolongée par le pinceautage ou par la méthode du diapason, on constate, toujours, la présence d'un plus ou moins grand nombre de cellules mononucléaires accolées à la paroi rénale, tant à l'extérieur qu'à l'intérieur de cette paroi. Ces cellules ne seraient-elles pas des mononucléaires émigrants, qui seraient retenus, en ce point, par leur protoplasme engagé au travers de la capsule ? Quoiqu'il en soit, cette première expérience donne un résultat précis et démonstratif. Le tissu lymphoïde, sous cette forme, constitue un émonctoire pour les corps étrangers qui peuvent s'introduire dans la cavité abdominale. La voie de communication entre la cavité abdominale et le rein semble passer au niveau des amincissements capsulaires.

Expérience II. — La même expérience est répétée sur un animal de 18 centimètres de longueur totale. Une solution stérilisée de carmin et d'encre de Chine est injectée en place de noir animal ; le poisson est sacrifié 13 heures après l'injection. Les résultats, ainsi obtenus, sont identiques aux précédents.

L'urine, extraite de la vessie de cet animal, au moyen d'une pipette effilée, se présente comme formée d'un liquide légèrement jaunâtre, de faible viscosité ; l'examen microscopique y révèle de nombreuses cellules épithéliales plus ou moins dégénérées et un certain nombre de cellules isolées ressemblant comme forme à des lymphocytes à gros noyau et à protoplasma très réduit, mais se rapprochant aussi des mononucléaires par l'absence totale de nucléole oxyphile à l'intérieur du noyau.

Expérience III. — Cette expérience est pratiquée dans les mêmes conditions que l'expérience II(injection d'un mélange de carmin et d'encre de Chine dans la cavité abdominale). Le poisson mesure 24 centimètres de longueur totale. La différence

entre cette expérience et la précédente tient à la durée qui sépare le moment de l'injection dans la cavité abdominale et celui du sacrifice. Cette durée est de 36 heures. La cavité abdominale, ouverte, présente moins de traînées colorées que dans les expériences ci-dessus décrites. Les espaces lymphatiques péri-rénaux en sont, cependant, encore assez encombrés. La dissociation du tissu rénal, effectuée par les mêmes procédés que dans l'expérience I, présente toujours un grand nombre de mononucléaires, à vésicules uniques contenant en suspension dans leur liquide des grains de carmin et d'encre de Chine.

A côté de ces éléments, on rencontre des mononucléaires à vacuoles multiples et dans celles-ci se trouvent encore des grains colorés témoignant de la fonction phagocytaire de ces éléments. Les cellules monovésiculaires sont, dans cette expérience, dans la proportion de 25 à 35 % ; celle des plurivacuolaires atteint de 14 à 18 %. Le liquide des vacuoles est peu abondant, par rapport à la taille des fragments englobés ; il est en quantité beaucoup moindre que dans les mononucléaires à vésicules uniques ; cette diminution dans les rapports donne à certaines cellules un aspect particulier : le protoplasme de ces éléments n'apparaît presque plus vacuolisé ; on trouve des granulations rouges et noires, formées, à n'en pas douter, par le carmin et l'encre de Chine injectés, éparses dans la substance protoplasmique. Le liquide vacuolaire est très peu abondant autour de ces granulations ; quelques-unes même en sont entièrement dépourvues. De la sorte, les granulations colorées semblent former partie intégrante de sa propre substance.

L'urine, prélevée dans les mêmes conditions que dans les expériences I et II, révèle, à côté des cellules assez nombreuses de l'épithélium rénal, des éléments dont le protoplasma est réduit à une mince enveloppe autour du noyau et présentant les caractères de coloration précédemment décrits. Certaines de ces cellules déformées renferment dans leur protoplasme des grains colorés ; je suppose que ce sont des mononucléaires qui ont franchi les parois des tubes urinifères et sont passés dans l'urine pour

être extériorisés par les voies naturelles. Leur état morbide, au moment de leur passage dans les tubes urinifères, peut-être aussi leur séjour dans l'urine, entraînent sans doute les modifications qu'on peut observer dans leur constitution intime.

Expérience IV. — La même technique des expériences précédentes est pratiquée sur un *Barbeau* de 27 centimètres de longueur totale. L'animal meurt cinq jours après l'injection. L'autopsie montre un œdème très développé de la paroi abdominale et une inflammation intense du péritoine. La cavité générale renferme encore quelques traces de matière colorante, localisées autour de l'intestin et dans les espaces lymphatiques péri et sous-rénaux, entre la vessie natatoire et le rein. Des mononucléaires univésiculaires et des cellules plurivacuolaires peuvent se reconnaître à l'examen histologique, après dissociation de l'organe dans le sérum physiologique et coloration au bleu de toluidine et au rouge neutre. Les seconds sont beaucoup plus nombreux que les premiers ; ils offrent, en tout, les mêmes caractères histologiques et histochimiques des cellules blanches des expériences I, II, II bis et III.

Dans les coupes du rein on remarque encore des monovésilaires, juxtacapsulaires; cependant leur nombre a sensiblement diminué ; leur proportion atteint à peine 18 à 22 %. Les éléments plurivacuolaires, par contre, atteignent 30 à 36 %. Parmi ceux-ci 16 % d'éléments cellulaires, environ, ont des granulations qui ne sont pas entourées de vacuoles digestives. La plupart de ces éléments ont émigré, au loin, dans le tissu lymphoïde rénal et occupent la région centrale de l'organe. Il ne semble pas douteux que la diminution du liquide vacuolaire, autour des fragments ingérés, constitue une forme avancée dans cet essai infructueux de digestion cellulaire.

Ces points, déterminés par l'expérience, sont importants et permettent de comprendre les modifications qui se produisent dans les cellules mononucléaires du tissu lymphoïde du rein de *Barbus fluviatilis* Agass. Les corps étrangers, introduits dans la cavité abdominale, sont saisis et entraînés vers le rein par

des mononucléaires. L'absorption, par ces cellules, provoque en elles une réaction digestive qui se manifeste par la présence d'une grosse vésicule dans leur cytoplasme. Elles franchissent ainsi la paroi capsulaire du rein, au niveau des amincissements de la paroi et se répandent dans la masse du tissu lymphoïde rénal. Des modifications se produisent alors dans la disposition de la vésicule digestive. De simple qu'elle était, elle se divise en vésicules secondaires, qui se divisent à leur tour, pour se transformer, enfin, en vacuoles de moindre volume contenant chacune des grains de couleur. Le liquide vacuolaire diminue de plus en plus, disparaît parfois entièrement autour de ces fragments indigestibles pour la cellule. Les choses en sont à ce point, en plein tissu lymphoïde, 36 heures après l'injection.

On peut, cependant, se demander s'il existe vraiment des relations entre les deux ordres d'éléments à grosses vésicules et à vacuoles multiples, ou bien si ces deux variétés de mononucléaires ne sont pas absolument distinctes, sans dépendances mutuelles, possédant, toutes les deux, isolément, la fonction phagocytaire. Je ne pense pas qu'il en soit ainsi et je crois bien que les unes et les autres constituent deux stades fonctionnels différents d'une même espèce cellulaire. J'appuie mes idées, sur les proportions relatives des deux éléments blancs dans les diverses expériences qui précèdent, sur leur constitution particulière et sur leur distribution dans l'ensemble du rein.

Expérience I. — Les éléments chargés de granulations colorées sont, uniquement, à grosses vésicules, ils sont localisés de part et d'autre de la capsule rénale.

Expérience II. — Résultats identiques.

Expérience III. — Les éléments à grosses vésicules sont moins abondants et on trouve dans le tissu lymphoïde des éléments plurivacuolaires assez nombreux.

Expérience IV. — Les cellules plurivacuolaires dominent en proportion les monovésiculaires. Les grains colorés, par suite de la réduction du liquide vacuolaire, apparaissent comme appartenant en propre au cytoplasme. La majorité

de ces éléments est placée au sein du tissu lymphoïde.

On se rend aisément compte, par la comparaison de ces faits, de l'augmentation progressive des plurivacuolaires à mesure que les monovésiculaires diminuent ; cela sans que la quantité de substance injectée varie. Ce fait est très important et suffit, à lui seul, à établir la transition des éléments les uns aux autres. D'autres arguments viennent corroborer ce fait principal. A mesure que la quantité des monovésiculaires diminue et que celui des plurivacuolaires augmente, le nombre des vacuoles, dans ces derniers, croît aussi, montrant la division progressive de la vésicule unique et primaire en vacuoles multiples et secondaires. Enfin, la situation de ces éléments, par rapport aux diverses parties du rein, indique aussi leur enchafnement. Les éléments à vésicule unique sont, le plus souvent, juxta-capsulaires (situés en dehors ou en dedans de cette capsule). Les plurivacuolaires, au contraire, sont en majorité intra-lymphoïdes et se présentent en grand nombre dans l'intérieur même du rein, loin de la capsule. Il ne paraît pas douteux que la transformation des uns aux autres s'opère au cours de ce trajet centripète des éléments blancs dans le rein.

Il me reste encore à examiner les cellules à grains acidophiles que Huot (**1902**), Ciaccio (**1905**) et Drzewina (**1905**) pensent être les éléments d'origine des globules rouges. Ces auteurs basent leurs opinions sur la présence dans le cytoplasme de granulations qui se retrouvent dans les hématies. La présence d'un certain nombre de ces éléments, à la fois, dans le tissu lymphoïde du rein et dans la lumière des vaisseaux sanguins, leur font supposer que certaines cellules blanches du rein, capables de se charger, à un moment donné de leur existence, de granulations acidophiles, peuvent traverser, en cet état, les parois endothéliales des vaisseaux et parvenir dans le sang où elles terminent leur développement en se transformant en hématies.

Cette manière d'envisager les cellules blanches peut être critiquée ; aucun des auteurs n'a vu, en effet, des cellules blan-

ches à granulations acidophiles se transformer en hématies. C'est là une hypothèse bien plus qu'un fait. Et Drzewina, qui a, cependant, apporté le plus de précision dans les recherches, observe quelques réserves sur ce point. De plus, la présence de ces mêmes éléments, de part et d'autre des parois vasculaires, se réduit à la constatation d'un fait intéressant, il est vrai, mais non probant, sur la direction centrifuge des cellules à granulations. Tant qu'on n'aura pas vu (et je doute que ce résultat se puisse obtenir de longtemps) ces mononucléaires particuliers passer du tissu lymphoïde dans la lumière vasculaire, à travers la paroi endothéliale, on n'est pas en droit de les considérer comme suivant ce trajet.

Policard et Mawas (**1907**) sont d'ailleurs entièrement opposés à cette manière de voir : « On ne rencontre, aucun intermédiaire, disent ces auteurs, entre un élément leucocytaire quelconque et un globule rouge. Au contraire de Huot et de Ciaccio, nous penserions que si les globules rouges, ont quelques rapports avec le tissu lymphoïde du rein, ils sont tout autres. Les globules rouges semblent se détruire dans le tissu lymphoïde rénal. Leydig a depuis longtemps signalé l'existence de pigment dans le rein des Poissons ; il nous semble logique de le rattacher à une destruction de globules rouges, c'est là une hypothèse vraisemblable. Du reste, on rencontre, fréquemment, des globules rouges, parfaitement reconnaissables, englobés par des mononucléaires en voie de digestion. »

La destruction des globules rouges du sang par les mononucléaires est des plus simples à constater à cause de sa fréquence ; non seulement cette phagocytose s'opère en plein tissu lymphoïde mais aussi dans les vaisseaux veineux du rein où le sang circule avec grande lenteur et offre une composition plus lymphatique que sanguine, par suite de l'abondance extraordinaire des éléments blancs. Ces vaisseaux, décrits par Vialleton (**1902**), chez quelques *Squales*, ont des caractères semblables chez les Téléostéens dont le rein possède un tissu lymphoïde bien développé. On en trouve un exemple très net

chez *Barbus fluviatilis* Agass. C'est dans ces vaisseaux qu'on peut suivre toutes les phases de la transformation. Une hématie usée, ou devenue inutile, pour une cause quelconque, est englobée par un mononucléaire ; autour de l'hématie, se développe une vésicule digestive, entièrement semblable à la vésicule produite après absorption par la cellule blanche des substances colorées introduites expérimentalement dans l'organisme. Ceci constitue un premier temps dans la fonction de digestion du globule rouge par le globule blanc. De nombreux mononucléaires sont ainsi organisés ; à cet état, deux cas se produisent, ou bien, le globule blanc reste dans le vaisseau sanguin, ou bien, il émigre à travers la paroi vasculaire et pénètre dans le tissu lymphoïde rénal. Pendant ce temps la digestion s'opère ; l'hématie se divise en fragments et chaque fragment est placé à l'intérieur de vacuoles secondaires. Des globules blancs, à protoplasme vacuolisé, renferment des débris cellulaires encore bien reconnaissables, tant dans le tissu lymphoïde que dans les vaisseaux « à caractères lymphatiques. » (Vialleton, **1902**). Puis, la digestion se poursuit, les particules non assimilables pour la cellule restent dans son cytoplasme et le liquide vacuolaire qui les entoure se raréfie de plus en plus. Finalement, les particules semblent faire partie intégrante du protoplasma dont elles ne sont cependant que des inclusions ; or, ces inclusions proviennent du cytoplasme des hématies ; il n'y a rien d'extraordinaire que ces granulations prennent les mêmes colorations acides que les granulations des globules rouges dont elles proviennent directement. En somme, la façon d'agir du globule blanc par rapport à l'hématie est la même que celle affectée, par ces mêmes mononucléaires, vis-à-vis des corps étrangers injectés dans la cavité péritonéale. Tandis que l'immigration de ces derniers, vers le rein, s'effectue à travers la capsule rénale, la pénétration des mononucléaires hématophages se fait, forcément, à travers la paroi vasculaire, et, comme ces derniers pénètrent dans le tissu lymphoïde dans des régions diverses du rein, ils peuvent se présenter à l'inté-

rieur des vaisseaux dans un état de digestion plus ou moins avancé. Cette raison suffit pour indiquer la présence synchrone de mononucléaires à granulations acidophiles dans la lumière vasculaire et dans le tissu lymphoïde du rein, émonctoire final de tous ces éléments.

On pourra, certainement, retourner contre cette manière de corroborer les faits, un des arguments qui m'ont servi de critique pour mes prédécesseurs. On peut dire que je n'ai pas vu les mononucléaires traverser les parois vasculaires. Ceci est vrai; cependant, on doit bien admettre que la transformation ou mieux les diverses formes de passage des mononucléaires, allant du phagocyte indubitable au mononucléaire à granulations acidophiles, de même que la comparaison de ces diverses formes cellulaires à celles obtenues par l'expérimentation, donnent à l'interprétation une base qui me paraît plus solide que les hypothèses parfois sans fondements émises par certains de mes prédécesseurs.

Les expériences que j'ai tentées sur ce point et les résultats des examens histologiques me paraissent établir nettement qu'il n'y a point de séparations entre les divers éléments blancs du tissu lymphoïde. Ils constituent un tout, une espèce unique, se présentant à divers états de son évolution. Les transitions du lymphocyte au mononucléaire, établies depuis Drzewina, sont incontestables. Les passages de ces derniers entre eux, ressortent au cours de ces expériences, car ils sont marqués par les traces des substances indigérables absorbées par les cellules. Dans le rein normal les diverses formes de cellules blanches en voie de digestion hématique, viennent confirmer ce fait. Il est possible d'induire que les cellules plurivacuolaires, incolores, du rein normal sont très vraisemblablement des mononucléaires habituels, en voie de digestion, et chez lesquels les excreta absorbés sont incolorables par les couleurs employées ou bien susceptibles de digestion totale et dissous dans le liquide vacuolaire. D'ailleurs, la forme de globules blancs, à cytoplasme vacuolaire, est connue et a été si-

gnalée, à maintes reprises, chez d'autres animaux que les Téléostéens, comme étant un produit de phagocytose dû à la digestion des éléments absorbés.

Je laisserai, en ce point de leur évolution, les éléments leucocytaires; je devrai revenir sur eux, par la suite, à propos du rein moyen des Téléostéens; à ce moment, je serai amené à examiner quelle est leur destinée dernière dans l'organisme de ces animaux.

Quant aux cellules pigmentaires, dont j'ai représenté plusieurs formes dans les figures LXVIII et LXXII, il semble que les auteurs les rapportent exclusivement à des dépôts provenant de la destruction de globules rouges. Certains de ces dépôts peuvent, en effet, être produits de cette manière. Il est de connaissance courante que les sels de fer, contenus dans les hématies, sont capables de former, par suite de la destruction de ces éléments, des dépôts colorés en brun ocre. Le tissu lymphoïde du rein est le lieu de destruction des globules rouges, rien ne s'oppose à considérer certaines taches pigmentaires comme provenant de l'histolyse des érythrocytes.

Cependant, il n'est pas possible de reconnaître à tous les amas pigmentaires du rein une même origine. Certains amas sont très volumineux et dépassent de plusieurs centaines de fois la taille d'un globule rouge. Il faut donc supposer que plusieurs centaines d'hématies sont détruites à la fois et que les mononucléaires qui les ont phagocytés se réunissent pour former ces amas considérables qu'on trouve dans le rein. Ce fait est douteux; de plus, un examen approfondi montre que les dépôts pigmentaires s'effectuent au sein de certains éléments cellulaires de taille et de réactions autres que celles des mononucléaires habituels. Ces cellules procèdent de tissus essentiellement différents du tissu granuleux proprement dit. Il me suffit de signaler, en ce moment, la présence, dans le tissu lymphoïde du rein, d'amas cellulaires pigmentaires, non assimilables aux granulations colorées de provenance érythrolytique. J'examinerai ce point particulier à propos de l'étude de la région moyenne du rein antérieur de *Barbus fluviatilis* Agass.

Je me suis longuement étendu sur la description du tissu lymphoïde. Ceci m'a paru nécessaire. Ce tissu acquiert un développement considérable dans le rein des Téléostéens et constitue, de ce fait, un élément structural important. Ce tissu est, en effet, répandu, en plus ou moins grande abondance, dans l'organe entier de ces animaux. Cependant, ses variations de constitution sont peu marquées et tiennent surtout, à sa plus ou moins grande quantité, suivant les régions. La description que je viens d'en donner me permettra, par la suite, de limiter mes explications et évitera par cela même plusieurs redites. En outre, il m'a paru utile de mettre en lumière une des fonctions importantes de ce tissu.

Les Téléostéens, d'ailleurs, ne sont pas les seuls à posséder des organes ainsi constitués. La fonction phagocytaire de leur tissu lymphoïde n'est pas un fait qui leur appartienne en propre ; des organes analogues, remplissant des fonctions identiques, sont représentés chez d'autres animaux. Ainsi, parmi les Invertébrés, les Annélides offrent, à ce sujet, une disposition remarquable.

Fage (**1906**) a donné de cette question complexe une mise au point très claire et a contribué, par ses recherches personnelles, à établir des faits importants. Chez les Nephthydiens et les Glycères se trouve annexé, en contact avec la néphridie et sans communication avec elle, un amas de cellules leucocytaires, précédé d'un organe à pavillon cilié. Les mouvements des cils vibratiles de cet organe sont très rapides et déterminent un courant qui entraîne tous les déchets contenus dans la cavité générale, vers un point déterminé. A cet endroit précis est placé un amas de cellules lymphatiques, ou organe phagocytaire, aisément reconnaissable à la couleur jaune que lui donnent les inclusions qu'il contient. Les cellules qui le constituent digèrent les produits résiduels et jouent vis-à-vis de l'organisme un rôle défensif : « le débarrassant des déchets nuisibles qui encombraient la cavité générale. » L'organe cilio-phagocytaire est toujours annexé à la néphridie, mais en est tout à fait indépendant. Il

n'existe entre eux que des relations de contiguïté. Fage pense que les cellules de l'organe phagocytaire sont capables de digérer les particules étrangères contenues dans la cavité générale. Le liquide de digestion passe, ensuite, par osmose à travers la mince membrane séparant l'organe phagocytaire de la néphridie, pour être ensuite excrété par celle-ci.

Stewart (1900), au contraire de Fage, a vu des amibocytes abandonner l'organe phagocytaire, pénétrer dans le tube néphridial et se débarrasser, en ce point, des produits englobés.

On se rend compte, d'après ce très bref exposé, de l'analogie de l'organe phagocytaire des Annélides et du tissu lymphoïde du rein des Téléostéens. Cette analogie porte sur des points nombreux. Les rapports anatomiques des organes phagocytaires et des tubes néphridiaux se retrouvent chez les Téléostéens. Le tissu lymphoïde est en relation intime avec le rein canaliculaire (bien entendu dans la région où existe cette formation). De plus, les rapprochements fonctionnels sont indiscutables. L'organe cilio-phagocytaire épure la cavité générale de tous les déchets qu'elle peut contenir. Le tissu lymphoïde agit de même vis-à-vis de la cavité générale et aussi du système sanguin qui passe à sa portée. L'analogie s'étend jusqu'aux détails les plus infimes. Les cellules digestives de l'organe cilio-phagocytaire des Annélides sont capables de présenter des formations vacuolaires. Goodrich (1898) les considère comme des cellules à ferment et il pense « that the cells secrete a ferment wich helps to dissolve the waste material in the sac. » Cette observation importante permet à Fage d'expliquer la manière dont l'animal parvient à se débarrasser des produits désassimilés.

Le tissu lymphoïde des Téléostéens présente des éléments cellulaires, vésiculaires et vacuolaires, analogues, véritables cellules phagocytaires et fermentogènes chargées de la digestion des éléments résiduels des cavités circulatoires.

La présence d'un organe identique a été aussi indiquée chez les Vertébrés. Schneider (1897) s'est surtout occupé de ce point chez un Sélacien (*Squatina angelus*). Ses observations portent

sur la fonction excrétrice des îlots du tissu lymphoïde du rein de ces animaux, auxquels il donne, précisément, à cause de la phagocytose intense que ses éléments constituants sont capables d'exercer, le nom d'organes phagocytaires. A son avis, les éléments blancs du tissu lymphoïde proviennent de la cavité générale et pénètrent dans le rein par l'intermédiaire des canaux segmentaires partant des néphrostomes et aboutissant aux amas leucocytaires.

Chez les Téléostéens, les communications canaliculaires, directes, du rein avec la cavité générale n'existent plus nulle part, du moins à l'état post-embryonnaire ou adulte. Dans les régions entièrement lymphoïdes, cette disposition devient même une impossibilité, puisque tous les conduits rénaux ont dégénéré et disparu. Il est cependant très intéressant de remarquer qu'il se produit à ce niveau une fonction analogue à celle qu'on remarque chez les Sélaciens. Les relations directes n'existent pas, mais on constate cependant des zones diffuses de pénétration leucocytaires à travers la paroi capsulaire amincie. Est-ce à dire que ces amincissements correspondent aux canaux néphrostomiques embryonnaires ou ancestraux ? Ceci est peu probable. Les canaux segmentaires offrent des dispositions métamériques et régulières. Aucun ordre ne s'observe, par contre, dans la répartition des zones de pénétration intracapsulaires. D'ailleurs, seule l'embryologie pourrait donner sur ce point des enseignements précis et mon sujet se limite là. Je signale le fait sans plus y insister ; mon seul but, en ce moment, est d'établir, tant chez les Invertébrés que chez les Vertébrés, sinon l'homologie complète, du moins l'analogie structurale et fonctionnelle de ces organes.

2° **RÉGION MOYENNE.** — Un tissu lymphoïde abondant, renfermé dans une capsule très mince, en tous points semblable au tissu et à la capsule de la partie antérieure, forme la part la plus importante dans la constitution de la région moyenne du rein antérieur. Comme dans la première région on ne trouve pas trace

canalicules rénaux ni de glomérules de Malpighi fonctionnels ou rudimentaires. Les vaisseaux sanguins sont nombreux; la section des cardinales postérieures et des veinules efférentes, qui passent à ce niveau, donne aux coupes un aspect moins homogène que celui offert par la région initiale de ce même organe. Les veines cardinales sont revêtues de leurs tuniques endothéliales et conjonctives; les veinules et les artérioles ont leurs parois réduites à leurs endothéliums (figs. LXIX, LXX, LXXI *Vc p. Vcpd. Ve*).

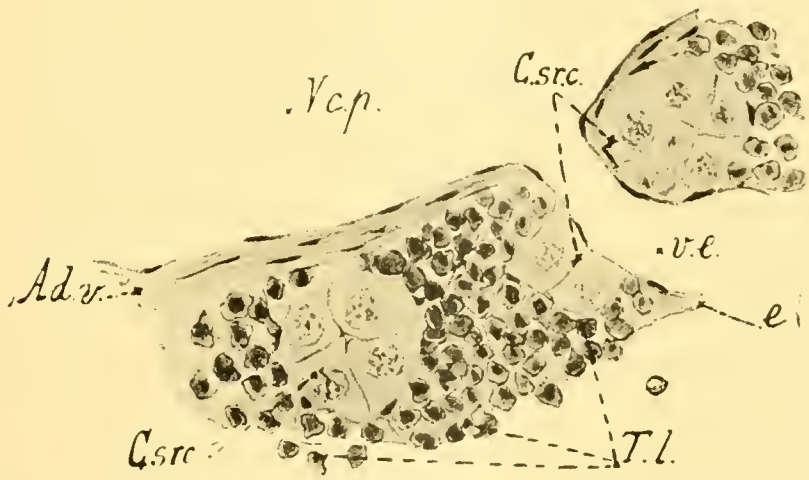

FIG. LXIX. Coupe transversale du rein antérieur de *Barbus fluviatilis* Agassiz (8 cm. de longueur totale). × 750.
Vcp, veine cardinale postérieure ; *Adv*, sa paroi ; *ve*, veinule efférente ; *e*, son endothélium ; *Csrc*, cellules périveineuses ; *Tl*, tissu lymphoïde.

Les veinules efférentes présentent une disposition particulière; elles viennent se jeter, régulièrement, dans les veines cardinales postérieures et semblent, sur des coupes tangentielles, présenter une disposition métamérique. Ceci constitue un simple aspect ; le nombre et la répartition des veinules efférentes autour des veines cardinales postérieures ne correspond en rien aux myomères du corps, elles n'en ont ni la régularité, ni l'ordonnance. Un examen attentif montre que certains groupes de veinules sont, en effet, capables d'atteindre un plus grand nombre dans un segment que dans un autre; quelquefois leur nombre sur un côté d'un même segment, domine de beaucoup celui de l'autre ; de plus, ces vascules ne se retrouvent pas en quan-

tité et en disposition constantes chez tous les animaux de la même espèce et sensiblement de même taille; enfin, des coupes transversales montrent que ces petits vaisseaux rayonnent autour des veines cardinales sans aucun ordre apparent. C'est, en somme, une pseudo-métamérisation qui s'établit ainsi parmi ces vaisseaux. Quoi qu'il en soit sur des coupes longitudinales, passant par les cardinales, ce réseau vasculaire paraît, dans son ensemble, régulièrement disposé et prend un faux aspect segmenté. Cette constatation est utile. Autour de ces vaisseaux se développent, en effet, des amas cellulaires particuliers, sur lesquels porteront les descriptions qui vont suivre. Or, ces groupes cellulaires paraissent prendre comme les veinules qu'ils entourent une disposition métamérique capable d'induire en erreur.

Haller (1908) a trouvé, dans le rein antérieur de quelques Téléostéens (*Esox lucius*, *Lucioperca sandra*), des groupes cellulaires isolés, disposés en cordons, à gros éléments clairs et à noyaux chromophiles, présentant, dans leur ensemble, une disposition métamérique. Ces éléments seraient pour lui les canalicules du mésonéphros devenus non fonctionnels et par suite atrophiés. Les glomérules auraient entièrement dégénéré et les canalicules auraient perdu leur lumière ; ils seraient réduits à ces amas cellulaires plongés dans le tissu pseudolymphoïde, auquel, d'ailleurs, ils ont donné naissance. J'ai examiné, avec soin, des coupes d'*Esox lucius* afin de trouver ces amas cellulaires et je n'y suis point parvenu. Il n'existe pas, dans le rein antérieur des animaux adultes que j'ai examinés, des traces de canalicules urinifères, même dans un état de dégénérescence avancé ; les glomérules, les tubes contournés et les uretères ont entièrement disparu, détruits et absorbés par les cellules du tissu lymphoïde.

Par cela même, il est permis de penser que Haller a commis sur l'interprétation de ces formations une erreur et a pris le tissu périveineux pour les tubes contournés rudimentaires de ce qu'il prétend être le mésonéphros. L'absence d'éléments du rein est complète; en revanche, les formations périveineuses

sont des plus nettes. Or, HALLER ne signale pas ce tissu particulier des reins antérieurs ; de plus, la description sommaire, qu'il donne de ses tubuli atrophiés, correspond assez bien aux formations périveineuses ; enfin, son dessin du rein antérieur de *Esox lucius*, bien qu'assez peu exact, prend dans l'ensemble l'aspect du tissu périveineux du rein des Téléostéens. A mon avis, les observations de cet auteur sont basées sur une confusion et, dès lors, sa conception spéciale du rein des Téléostéens manque en partie de fondement.

Si, à propos de *Barbus fluviatilis*, j'ai été amené à discuter les caractères d'*Esox lucius*, c'est parce que, dans le rein antérieur de ces deux animaux, on rencontre les formations périveineuses que j'ai signalées ci-dessus et que je vais décrire en détail ; leur disposition, chez les Cyprinidés, concorde complètement avec celle des Esoxidés et, par suite, peut servir pour donner une idée d'ensemble de ces formations dans les groupes de Téléostéens.

FORMATIONS PÉRIVEINEUSES. — C'est toujours autour des vaisseaux efférents des reins antérieurs (veinules efférentes) veines cardinales postérieures) que se disposent ces formations particulières. L'expression de formations périveineuses m'a paru s'appliquer le mieux à ces groupements cellulaires particuliers, non seulement parce que cette désignation ne présage rien de leurs qualités spéciales, mais encore, parce qu'elle indique leurs relations essentielles avec le système veineux, dont elles semblent dépendre étroitement. Ces rapports ont été nettement indiqués par GIACOMINI (**1902**) pour quelques Téléostéens et par SRDINKO (**1903**) surtout pour les Lophobranches. Les observations, très judicieuses, de ces auteurs, mettent en évidence, dans la portion crâniale des reins, inclus dans la paroi des veines cardinales, le long de la masse lymphoïde, un tissu, d'aspect et de réactions particulières, différant du tissu lymphoïde environnant. Ils le considèrent comme constituant la substance médullaire des capsules surrénales de ces animaux.

Cette interprétation, également donnée par MITSUKURI (**1889**), pour les Elasmobranches, paraît juste et concorde

pleinement avec les recherches que j'ai faites sur ce point. Les formations périveineuses du rein antérieur constituent la substance médullaire des capsules surrénales ; plus rien de ces organes n'est représenté dans le rein antérieur des Téléostéens, à l'inverse de ce que prétendent Leydig (1852) Grosglick (1885), Weldon (1885) qui voient dans le tissu lymphoïde l'homologue de la substance corticale de ces mêmes capsules. D'autre part, les relations étroites de cette substance médullaire avec les parois des veines du rein et aussi la coexistence de ces formations périveineuses avec les canalicules et le glomérule du pronéphros des jeunes Téléostéens, réfutent l'idée d'une transformation des éléments pronéphridiens en cette substance médullaire Semon (1890) Wiedersheim (1890). Cette médullaire surrénale existe cependant dans le rein antérieur et cette opinion, que je partage, a été affirmée par Giacomini (1902) et Srdinko (1903) ; en revanche, elle est formellement contredite par Mckenzie (1884), Emery (1885), Vincent (1898), Guitel (1906) qui n'admettent pas l'homologie des deux organes.

Les recherches de Giacomini et Srdinko offrent un très grand intérêt dans cette question et on peut dire que ces auteurs ont vraiment mis en évidence ce point très important.

Les capsules surrénales, chez les Téléostéens, ont leurs deux substances constitutives dissociées. La substance médullaire est intrarénale dans la région antérieure de l'organe, la substance corticale est représentée par les corpuscules de Stannius, placés à la surface ou dans l'épaisseur du rein moyen. On peut se demander, si les capsules surrénales décrites, par les opposants de cette théorie et surtout par Guitel (1906), dans la région dorsale et postérieure du rein des Gobiesocidés ne représentent pas, seulement, les corpuscules de Stannius suprarénaux de ces animaux. Cet auteur signale seulement leur présence en ce point et n'en donne aucune description histologique. Dans ces conditions, il est difficile d'émettre une opinion précise dans un sens ou dans l'autre, et l'affirmation de Guitel semble quelque peu arbitraire. Malgré tout l'intérêt que peu-

vent présenter les recherches de GIACOMINI et de SRDINKO et étant données les divergences d'idées entre les auteurs, il m'a paru utile de faire quelques investigations sur ce point. Dans ces dernières années, la technique histologique a fait, à ce sujet, des progrès rapides ; l'application de ces procédés nouveaux m'a permis de confirmer les découvertes de ces auteurs sur les formations capsulaires et d'établir quelques points originaux relatifs à leur constitution intime.

Les figures LXIX, LXX, LXXI, représentent deux coupes pratiquées, dans la région moyenne du rein antérieur, au niveau des veines cardinales postérieures *V. c. p.* ; elles montrent les dispositions diverses prises par ce tissu périveineux autour de la veine cardinale postérieure (*V. c. p. d.*) et autour d'une veinule efférente (*V. e.*). La figure LXXI relative à *Scardinius erythrophtalmus* L., se rapporte aux mêmes formations. Par l'examen de ces préparations, on se rend aisément compte des rapports qu'elles affectent avec le système veineux. Suivant leur degré de développement elles constituent, ou bien des îlots distincts, toujours placés au contact des parois cardinales et des veinules efférentes (fig. LXIX, *C.sr.c.*), ou bien des gaînes cellulaires continues autour de ces vaisseaux (fig. LXX et LXXI). Dans certaines régions du rein (fig. LXX), on trouve des îlots de même nature, qui semblent éloignés des parois vasculaires ; cette disposition n'est qu'apparente ; ces cas particuliers se manifestent, surtout, chez les animaux de grande taille dont le tissu périveineux, ayant acquis de fortes dimensions, est constitué par des couches cellulaires nombreuses et stratifiées. Or, ces couches cellulaires forment, autour des vaisseaux qu'elles engainent, une paroi d'une certaine épaisseur ; il se peut que la coupe passe précisément par cette gaine cellulaire, sans intéresser le vaisseau qu'elle entoure. Si ce vaisseau est une veinule efférente d'une certaine longueur, la formation cellulaire, par laquelle passe la section, se présente, sur la coupe, sous la forme d'un amas isolé. Cependant, si les coupes sont débitées en séries et si on

fait une reconstitution graphique de la région, on finit par retrouver toujours le vaisseau central que ces amas entourent et dont ils sont tributaires.

Les grandes cellules polygonales, qui constituent la majeure partie des formations périveineuses présentent, vis-à-vis des réactifs histochimiques contenant de l'acide chromique ou des sels de chrome, une affinité marquée. Sous leur influence, le

Fig. LXX. Coupe longitudinale du rein antérieur de *Barbus fluviatilis* Agassiz (0,32 m. de long tot.). × 700.
Vcp, veine cardinale postérieure ; *Adv*, sa paroi ; *Csrc*, îlots de cellules périneuses ; *Tl*, tissu lymphoïde.

cytoplasme se colore en brun rouge, réaction particulière des cellules sécrétantes de l'adrénaline, des cellules de la substance médullaire des capsules surrénales. Certaines cellules des formations périveineuses sont franchement chromaffines et offrent, par conséquent, de par leurs réactions intimes, un critérium important pour leur identification. Les résultats les plus nets, à cet égard, m'ont été donnés par des coupes de tissus très frais, fixés au Tellyeniczki ou au Lavdowski et portés ensuite pendant 4 à 5 heures dans une solution d'acide chromique pur à 5 %. J'ai aussi utilisé la méthode proposée, dans ce but, par Retterer sans cependant obtenir une différenciation aussi nette

des grains cellulaires. On sait que RETTERER prélève ses pièces sur le vivant et les débite en fragments assez petits pour obtenir une pénétration rapide du liquide fixateur ; celui-ci est du Zenker acidifié de 3 % d'acide acétique. Cette fixation dure de 3 à 4 heures ; les fragments sont ensuite portés dans une solution aqueuse, saturée de bichlorure de mercure. Un lavage à l'alcool à 70°, iodé, les débarrasse de l'excès de sublimé. Le durcissement, l'inclusion et les coupes se font suivant les procédés habituels. Enfin, j'ai employé, avec succès, la liqueur chromo-acéto-osmique, à condition de fixer de tous petits fragments d'organes, prélevés sur le vivant. Les colorations ont été faites par l'hémalun-éosine, ou hématoxyline ferrique-éosine pour les objets fixés au Tellyeniczki, Lavdowski et Zenker ; à la safranine-lichtgrün-éosine et rouge Magenta, carmin d'indigo picrique (méthode de Guieysse) pour les fixations au liquide chromo-acéto-osmique.

J'ai également tenté et obtenu des résultats probants par la réaction de Vulpian. Sous l'influence du perchlorure de fer, certains grains cellulaires prennent une teinte verte, légèrement violacée, très caractéristique. Ce procédé, depuis longtemps employée pour déceler la substance médullaire chez les Vertébrés supérieurs, s'applique, aussi, aux formations périveineuses du rein antérieur des Téléostéens. Cette réaction histochimique constitue une nouvelle preuve de l'assimilation qu'on peut faire de ce tissu avec la substance médullaire des capsules surrénales.

Les colorations que prennent ces éléments, par suite de l'action de l'acide chromique ou de ses sels ou du perchlorure de fer, ne porte pas en général, uniformément, sur tout l'ensemble du cytoplasme cellulaire, mais bien sur des granulations incluses dans ce protoplasme. A ce sujet, on distingue, parmi les cellules, des différences d'affinité, vis-à-vis des réactifs, qui permettent de les séparer et de constituer diverses variétés. Les unes prennent très peu les colorants chromiques et ferriques, d'autres présentent à leur égard une affinité remarqua-

ble ; parmi celles-ci, certaines sont surtout chromaffines, d'autres, au contraire, sont sideraffines, sans qu'il existe cependant entre les cellules et les granulations intracellulaires d'importantes différences morphologiques. Les variations qu'on peut constater, entre les cellules des formations périveineuses du rein antérieur des Téléostéens, tiennent, à mon avis, plus à leur état d'évolution fonctionnelle qu'à leur spécificité. J'ai été cependant amené, à établir entr'elles une division, d'après leur manière de se comporter vis-à-vis de ces réactifs, en observant toutefois que ces formes ne sont point indépendantes, qu'elles passent des unes aux autres et constituent ainsi une suite ininterrompue. En tenant compte de ces considérations, il est possible de reconnaître dans ces formations périveineuses, trois états cellulaires différents :

1° Cellules jeunes, non sécrétantes ;

2° Cellules adultes, à sécrétion intense ;

3° Cellules sénéscentes, en état de dégénérescence.

1° *Cellules jeunes.* — Les formes cellulaires jeunes se distinguent des autres par leur agencement particulier et par leur structure propre. Elles forment, le plus souvent, des îlots de cellules juxtaposées sans interposition de substance conjonctive, comme cela se produit entre les éléments du tissu sécrétant. Ces îlots sont constitués par la réunion de deux cellules, ou plus. Il n'est guère possible de fixer, à ce sujet, un nombre précis. Les formations îlotiques jeunes passent, insensiblement, aux amas cellulaires vraiment secrétoires et ceux-ci, beaucoup plus volumineux, se présentent avec un plus grand nombre d'éléments. Cependant, je n'ai pas trouvé de groupes de plus de huit cellules, offrant nettement, dans leur ensemble, les caractères de juvénilité. Leur protoplasme, finement granuleux est très faiblement chromaffine. La teinte brune, assez diffuse, imprègne indifféremment toutes les granulations du cytoplasme. La réaction de Vulpian ne donne aucune coloration aux granulations cellulaires. L'éosine colore très peu le cytoplasme ; l'action de l'hématoxyline ferrique décèle des

granulations très fines uniformément colorées. Le gros noyau de la cellule est clair et parsemé de blocs chromatiques. Ceux-ci prennent avec intensité l'hémalun; dans leur intérieur, un nucléole volumineux se colore par l'hématoxyline alunée. De nombreuses figures karyokinétiques dénotent une division active des éléments des îlots cellulaires.

En somme, les caractères essentiels de cette première catégorie cellulaire peuvent se résumer dans les faits suivants :

a) La juxtaposition cellulaire et les figures karyokinétiques nombreuses dénotent une génération rapide des cellules.

b) Le petit nombre d'éléments, qui constituent les îlots, permet de penser, étant donné l'activité reprodutrice cellulaire, que ces îlots sont de formation récente.

c) La constitution intime du protoplasma ne permet pas de reconnaître dans les cellules une fonction sécrétrice quelconque. On peut cependant remarquer que les granulations du cytoplasme ont déjà une certaine chromaffinité; cette réaction, quoique faible, n'en existe pas moins. L'action du perchlorure de fer ne produit sur elles aucun effet.

Si à ces caractères particuliers, on ajoute qu'on trouve toutes les transitions entre ces formations et les éléments, à fonction sécrétrice indubitable, des gros amas périveineux — transitions tenant, tant au nombre des cellules, qu'à leur réciproque écartement, provoqué par l'immixtion de tissus de nature conjonctive, qu'à l'apparition, dans le cytoplasme homogène, de granulations, de plus en plus nombreuses, donnant, suivant le cas, des réactions de chromaffinité ou de sidéraffinité — on est amené à les considérer comme les formes jeunes des cellules des amas périveineux, n'ayant pas encore atteint la capacité de sécrétion.

2° *Cellules adultes. — Cellules à sécrétion.* — Je viens de montrer les relations de descendance de cette deuxième espèce cellulaire. C'est elle qui représente la plus grande partie des formations périveineuses dont j'ai déjà donné la topographie générale.

Ces amas périveineux sont constitués par de gros éléments cellulaires, mesurant 18 à 30 μ. Leur protoplasma abondant est granuleux. Chaque cellule renferme un ou plusieurs noyaux. La pluralité de ces derniers, dans une même cellule, et les figures karyokinétiques qu'on y rencontre, dénotent, dans ce tissu, tout comme dans les cellules jeunes, la capacité de multiplication de ses éléments. Un caractère très spécial, qui leur est propre, est fourni par leur disposition réciproque. Dans les gaines formées autour des gros vaisseaux (fig. LXX *Adv.*) l'adventice vasculaire émet des fibres conjonctives et élastiques qui pénètrent entre les cellules et les isolent les unes des autres.

Les fibres conjonctives, qui fragmentent ainsi la masse cellulaire, sont très nettes et bien reconnaissables, au niveau des gros îlots qu'on rencontre autour des veines cardinales postérieures ; elles deviennent de plus en plus rares, à mesure qu'on s'éloigne de celles-ci et finissent même par disparaître, entièrement, à la périphérie de la formation. Ces relations sont moins accusées autour des veinules efférentes. Ces dernières ne sont pas munies d'une adventice ; on ne peut, par conséquent distinguer, les régions de pénétration comme autour des gros vaisseaux, munis d'adventices conjonctives développées. Autour des petits vaisseaux les cellules semblent entièrement accolées à l'endothélium vasculaire. Cependant, les cellules sont isolées les unes des autres et présentent entr'elles, en ce point, les mêmes rapports qu'autour des gros vaisseaux. Je n'ai jamais pu, sur mes coupes, établir, d'une manière précise, la présence de fibres conjonctives dans ces dernières formations.

On ne peut supposer que ces espaces intercellulaires soient dus à une apparence du protoplasma des éléments cellulaires. Le cytoplasme est nettement limité sur ses bords et diffère entièrement d'aspect avec la substance des canalicules intercellulaires. Il est permis de penser qu'une transition plus ménagée se montrerait entre les deux couches d'un même cytoplasme cellulaire ; de plus, la présence indiscutable de fibres conjonctives bien différenciées, dans certains espaces intercellulaires,

dénote leur isolement. Enfin, il n'est pas rare de trouver, en ce point, des mononucléaires engagés entre les éléments de ces formations (fig. LXX).

La pénétration des cellules blanches dans le tissu périveineux n'est pas la cause déterminante de ces canalicules ; leur disposition est, en effet, permanente et régulière autour de toutes les cellules ; des globules blancs engagés, exceptionnellement, au travers des formations périveineuses, creuseraient des galeries irrégulièrement disposées et inconstantes.

D'après ce qui précède, il me paraît juste de considérer ces espaces comme de véritables canalicules intercellulaires.

Les îlots de cellules ainsi isolés sont, le plus souvent, constitués par une unique grosse cellule munie d'un noyau de grandes dimensions. Parfois, le nombre des éléments s'accroît, dans un même îlot et on peut alors distinguer deux ou trois cellules juxtaposées, sans interposition, entr'elles, de canaux séparateurs. Ces cas sont l'exception dans les formations périveineuses d'animaux de grande taille, elles deviennent presque la règle chez les animaux de dimensions plus faibles et partant plus jeunes.

J'ai déjà signalé la présence assez fréquente de figures karyokinétiques dans ces éléments, preuve de leur activité reproductrice. Les îlots jeunes, formés par plusieurs éléments juxtaposés, sont constitués par les cellules-mères et filles, non séparées les unes des autres; les canalicules intercellulaires n'ayant pas encore pris naissance. On trouve, en effet, toutes les transitions entre les cellules unies intimement entre elles et les cellules entièrement séparées. Après avoir pris naissance, le noyau fille se dispose au pôle de la cellule opposé au noyau mère; le cytoplasme s'allonge dans la direction passant par les deux noyaux; il s'amincit et s'étrangle suivant une ligne perpendiculaire à cette direction ; cet étranglement, très faible, n'atteint pas entièrement tout le cytoplasme. Une zone claire se forme alors, unissant les deux échancrures latérales ; le protoplasma se coupe au niveau de cette zone et les deux cellules sont isolées.

Leur distance, d'abord faible, s'accroît progressivement, pour acquérir ses dimensions définitives.

Au voisinage des gros vaisseaux, on voit après la séparation des deux cellules, les fibres conjonctives apparaître dans le canal intercellulaire ; ces fibres ne se forment pas sur place ; elles semblent s'immiscer dans les intervalles cellulaires après la scission cytoplasmique ; leur apparition se faisant dans les extrémités canaliculaires. Je ne peux, cependant, être très affirmatif sur ce point qui ne présente pas, d'ailleurs, un bien grand intérêt.

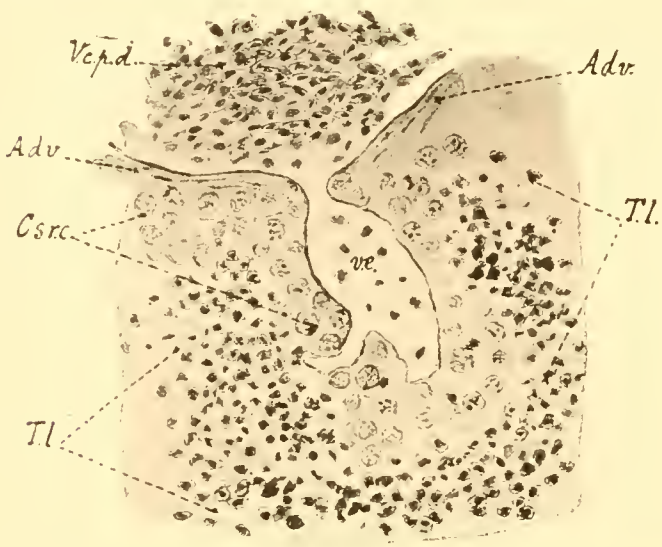

Fig. LXXI. Coupe transversale du rein antérieur de *Scardinius erythropthalmus* Linné. (0,07 m. long. totale). × 720.
Vcpd, veine cardinale postérieure droite ; *Adv*, paroi de la veine ; *ve*, veine efférente du rein antérieur. *Tl*, tissu lymphoïde ; *Csrc*, cellules périveineuses.

Je n'ai jamais pu discerner de fibrilles nerveuses dans les espaces intercellulaires.

Les cellules des gros amas périveineux ont un protoplasme de réaction basophile, dans son ensemble. Le gros noyau, clair, se teint assez faiblement par l'hémalun, en revanche il prend fortement la safranine. Les grains de chromatine se colorent par ce réactif en un rouge vif. Comme dans les cellules jeunes, on trouve, aussi, un nucléole volumineux prenant, avec intensité, l'hématoxyline alunée.

Dans le protoplasme sont incluses des granulations de taille diverse ; les plus petites sont centrales, périnucléaires, les plus volumineuses sont périphériques. Tandis que les petites granulations semblent formées de grains compacts, placés surtout dans la région nucléaire, les plus grosses, au contraire, paraissent vacuolisées. Sous l'action des liquides chromiques, le brun

acajou, se porte surtout sur les petites granulations ; la coloration violette donnée par le perchlorure de fer atteint surtout les grosses vacuoles. L'élection des matières colorantes n'est d'ailleurs pas absolue ; on peut trouver des granulations de grande taille prenant très bien l'acide chromique, alors que certaines petites donnent la réaction de Vulpian. Ceci semble indiquer qu'il n'y a pas entre les deux formes d'inclusions cytoplasmiques de bien grandes différences. Toujours est-il que, dans l'ensemble, les petites granulations se colorent par les sels de chrome et l'acide chromique, tandis que le perchlorure de fer colore surtout les vacuoles. Or, on sait que cette dernière réaction est caractéristique de l'adrénaline. On peut donc affirmer, de par ces caractères, que les cellules périveineuses sécrétent de l'adrénaline et sont, par conséquent, les homologues stricts de la substance médullaire des capsules surrénales des autres Vertébrés, à laquelle elles se rattachent tant par leurs formes et leurs groupements, que par leurs caractères particuliers d'éléments adrénalogènes.

3° *Cellules sénescentes.* — Dans les gaines périveineuses, formées par les cellules sécrétantes, on trouve un certain nombre d'éléments qui se distinguent, dans l'ensemble, par leur aspect plus sombre (fig. LXXII) et par leur réaction colorante différente. Le protoplasma en est acidophile, il contient de grosses granulations noires, tantôt allongées, tantôt arrondies, occupant, parfois, toute la cellule. Le noyau est de forme rabougrie et irrégulière ; les blocs chromatiques n'existent pas ; le nucléole n'est pas apparent. Souvent, même, le noyau fait complètement défaut. L'acide chromique et les sels de chrome ne donnent aucune réaction. Le perchlorure de fer n'en donne pas davantage. Ces cellules sont quelquefois isolées ; dans d'autres cas, elles apparaissent par groupes de quatre ou cinq, parfois en plus grand nombre. Ces cellules isolées et ces groupes sont capables de se détacher des formations périveineuses et sont quelquefois entraînés très loin dans le tissu lymphoïde. Dans ce cas, on voit, autour de ces groupes et entre les cellules

qui les constituent, des mononucléaires nombreux en voie de digestion. Les déformations de ces cellules détachées et les galeries qu'on peut voir, parfois, dans leur épaisseur, ne laissent pas de doutes sur leur destruction par les éléments blancs.

Ces éléments isolés sont des cellules périveineuses séniles, atteintes de dégénérescence granulo-graisseuse du cytoplasme et de destruction pyknotique du noyau. La destruction des cellules dégénérées ne s'accomplit pas seulement dans le tissu lymphoïde du rein, elle se produit même dans les formations périveineuses ; j'ai déjà signalé la présence de mononucléaires dans les canalicules intercellulaires. Le nombre plus considérable de ces cellules phagocytes dans la région des celules séniles et aussi la destruction partielle de ces dernières montre qu'il s'agit bien ici d'un phénomène d'épuration, par digestion cellulaire, comparable à celui qui se produit en plein tissu lymphoïde. Quant au processus par lequel se détachent les cellules usées pour être entraînées dans le tissu lymphoïde, je ne puis être affirmatif. Les vieilles cellules se détachent-elles seules du massif périveineux, ou bien, les cellules lymphatiques, rompant les mailles conjonctives qui les unissent les unes aux autres, libèrent-elles les cellules actives des cellules séniles non fonctionnelles, par cela même encombrantes et peut-être nuisibles ? Ou, même, ces cellules ne sont-elles pas entraînées par les mononucléaires vers une région où la phagocytose pourra s'exercer plus aisément ? Ce sont là des questions très intéressantes, que je ne suis pas en mesure de résoudre d'après mes observations.

La description précédente s'applique à des cellules ayant atteint un degré de dégénérescence complet; entre celles-ci et les éléments actifs des formations périveineuses, on distingue toutes les transitions, comme on en pouvait distinguer entre les éléments jeunes et les cellules à sécrétion active.

C'est ainsi qu'on trouve parfois certaines cellules dont le nucléole est peu apparent, dont les vacuoles sidéraffines existent cependant en nombre, et qui possèdent, par contre, très

peu de granulations chromaffines. Ceci constitue à n'en pas douter un premier indice de dégénérescence.

Une deuxième apparence est donnée par des cellules à granulations exclusivement sidéraffines et peu nombreuses ; le noyau est rabougri et le nucléole absent.

Une troisième forme se rapproche beaucoup de la cellule sénile ; le noyau est rabougri, sans nucléole ; la chromatine est diffuse dans le noyau ; le cytoplasme ne contient plus aucun grain chromaffine, ni aucune vacuole sidéraffine ; des dépôts noirâtres les remplacent et remplissent de plus en plus le protoplasma cellulaire.

Vient, enfin, le dernier terme de la série, offert par la cellule complètement dégénérée et ci-dessus décrit.

Après avoir signalé les diverses formes cellulaires que le tissu périveineux est capable de présenter, je dois encore indiquer comment se déroule, en quelque sorte, la vie de ces cellules et comment s'enchaînent les diverses phases de leur évolution. Nées au contact de la paroi des veines cardinales postérieures ou de leurs afférents immédiats, indépendamment des canaux du pronéphros (coexistence des deux, formations) les cellules des formations périveineuses se multiplient activement et restent, étroitement tassées, au contact les unes des autres. Le protoplasma est pourvu de granulations très fines et abondantes, légèrement chromaffines ; le noyau est très net, le nucléole volumineux. C'est la phase jeune encore non adrénalogène. Il semble que l'activité de ces cellules s'emploie, exclusivement à leur multiplication et à la production des granulations dans le cytoplasme. A ce sujet, il est intéressant de noter l'évolution parallèle du noyau, plus particulièrement du nucléole et des granulations chromaffines.

Puis, les cellules grandissent et se multiplient sans cesse ; elles finissent par former ainsi des amas plus volumineux, accolés aux parois veineuses. Plus tard, les cellules se séparent les unes des autres et de cette manière prennent naissance les canalicules péri-cellulaires. Le noyau est encore très apparent ; il en est de

même du nucléole. Quelques grains cytoplasmiques acquièrent alors la propriété de prendre avec élection les sels de chrome ; la cellule, dès ce moment, est apte à remplir sa fonction sécrétoire. Les grains chromaffines apparaissent, de plus en plus nombreux, dans la cellule qui continue à se diviser et constitue déjà les massifs périveineux caractéristiques. Dans l'ensemble de la cellule, on trouve tous les intermédiaires entre les granulations jeunes pré-chromaffines et les grains chromaffines véritables. Il semble bien que ceux-ci sont issus de ceux-là. La cellule jeune accumule les « grains de ségrégation»: la « germination » de ces grains s'effectue dans la cellule adulte.

Rien encore ne manifeste la présence de l'adrénaline ; celle-ci ne tarde pas, cependant, à faire son apparition. Quelques grains chromaffines plus volumineux, et en général plus périphériques que leurs voisins, prennent, sous l'influence du perchlorure de fer, une teinte verdâtre ; la réaction de Vulpian devient de plus en plus sensible, les grains chromaffines, toujours très nombreux au voisinage du noyau, se font plus rares sur les bords de la cellule. En ce point, ils sont remplacés par des sortes de vacuoles prenant avec intensité le vert violacé du Vulpian ; la cellule en est à la phase adrénalogène. Le noyau et le nucléole sont du plus bel éclat.

A cette phase d'activité maximum, les granulations violettes des vacuoles ne sont pas seulement représentées dans l'intérieur des cellules, on en rencontre aussi, en nombre, autour des cellules dans le tissu lymphoïde du rein et aussi dans les vascules axiaux des formations périveineuses. Ces observations établissent, indubitablement, l'excrétion de l'adrénaline, produite par les cellules des formations périveineuses, et son épanchement dans la circulation générale.

Ainsi, la cellule vit un temps, transformant, progressivement, ses granulations cytoplasmiques en grains chromaffines et les grains chromaffines en vacuoles sidéraffines ; l'on assiste,

à la production et à la transformation des unes ; à l'évacuation des autres dans leur ambiance.

Cependant, les granulations plasmatiques adrénalogènes s'épuisent ; la cellule s'use et vieillit rapidement par suite de cette production active et continue ; elle ne se reproduit bientôt plus. Le nucléole s'atténue, le noyau se rabougrit ; encore quelques grains transformés dans le cytoplasme, puis la chromaffinité diminue ; la sidéraffinité ne tarde pas à suivre cette diminution ; la première cessant, la deuxième ne tarde pas à disparaître ; la cellule est sénescente ; à ce moment, le nucléole a disparu, le noyau se désagrège, la chromatine se dissout, le cytoplasme subit la dégénérescence granulo - graisseuse et dans son contenu s'accumulent des dépôts résiduels. Toute faculté de coloration est perdue ; la cellule est morte.

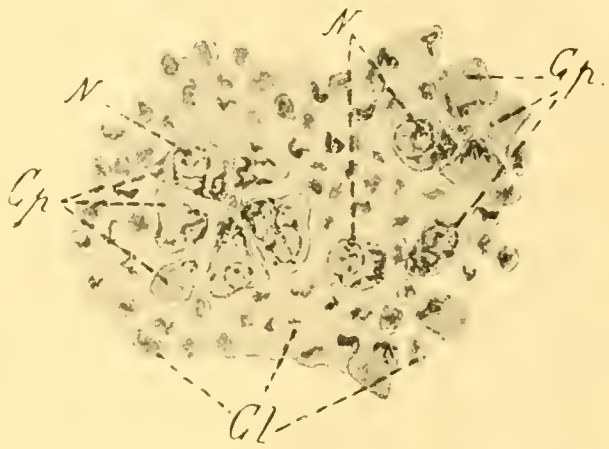

Fig. LXXII. Cellules périveineuses dans le tissu pseudo-lymphoïde du rein antérieur de *Squalius cephalus* Siebold. × 950.

Cl, cellules du tissu pseudo-lymphoïde ; *cp*, cellules périveineuses dégénérées ; *N*, leur noyau.

Alors interviennnent les mononucléaires. Les cellules dégénérées encombrent la formation périveineuse ; il faut les en débarrasser. Des éléments blancs phagocytaires, de la variété mononucléaire, pénètrent à travers les canalicules péri-cellulaires et arrivent auprès des cellules mortes. Ils creusent en elles des galeries qui les dilacèrent et les isolent des autres cellules. Les îlots cellulaires usés se détachent ; poussés par le mouvement des éléments lymphoïdes ils émigrent dans les régions les plus éloignés du rein.

Ces cellules mortes ne sont pas, le plus souvent, absorbées, tout de suite, par les leucocytes. Il en résulte qu'elles produisent

dans le rein des amas colorés naturellement par les dépôts résiduels qu'elles contiennent dans leur intérieur ; elles contribuent, par cela même, à augmenter la pigmentation du tissu lymphoïde rénal.

Cependant, ce pigment, formé par les cellules dégénérées de la substance médullaire (fig. LXXII), pas plus que le pigment ocre provenant de la digestion des globules rouges usés, ne sont les sources principales de la pigmentation intense que cet organe peut acquérir. La quantité la plus considérable de pigment est fournie par les cellules de la substance corticale des capsules surrénales et ce pigment déversé dans le tissu lymphoïde rénal constitue des amas parfois considérables, incomparablement plus développés que les précédents ; le tissu lymphoïde se comporte, dans ce cas, comme un véritable rein d'accumulation. La substance corticale des capsules surrénales des Téléostéens n'existe pas dans le rein antérieur, elle est placée dans l'épaisseur ou au contact du rein abdominal, où elle constitue les formations désignées par l'expression de corpuscules de Stannius. Je reviendrai sur ce sujet, à propos de l'étude de cette région de l'organe rénal.

En résumé, la région moyenne des reins antérieurs à forme lymphoïde offre, dans l'ensemble, la même constitution que la région antérieure. La seule différence de structure, qu'on y peut relever, tient à la présence, dans le tissu pseudo-lymphoïde qui la compose, d'une formation cellulaire, que les caractères anatomiques, histologiques et histophysiologiques permettent d'homologuer à la substance médullaire des capsules surrénales.

3° **RÉGION POSTÉRIEURE.** — (*Zone d'union du rein antérieur et du rein moyen*). — La région postérieure du rein antérieur s'unit au rein moyen, chez *Barbus fluviatilis* Agass., adulte, par un pédicule très grêle, représenté par quelques traînées cellulaires accolées à la veine cardinale postérieure. Ce pédicule, plus net chez les

jeunes que chez les adultes, est fort peu apparent chez ces derniers ; la dissection seule ne permet pas de le discerner, il faut avoir recours aux coupes et à l'examen microscopique pour se rendre compte de son existence. Haller (**1908**) ne l'a point vu et a par suite décrit le rein antérieur comme entièrement séparé du rein moyen. A propos de l'étude anatomique, j'ai montré comment se produisait l'étranglement et la diminution de volume de cette portion unissante, au fur et à mesure de l'accroissement de la cardinale postérieure ; dans cette étude histologique, je décrirai également les formations canalaires qu'on rencontre dans cette région; cette étude permettra comprendre la modification de structure qu'on observe, en ce point, chez les Téléostéens.

Chez ceux-ci, en effet, dans la zone qui avoisine le pédicule d'union du rein antérieur et du rein moyen, on trouve des tubes contournés, sénescents, dont les caractères histologiques rappellent ceux des canalicules du rein moyen placés en arrière de ce pédicule et laissent présumer ainsi une communauté d'origine. Or, ces derniers appartiennent entièrement au rein moyen. Les canalicules placés dans le rein antérieur auraient donc, d'après cet indice, une origine mésonéphridienne ; ceci est, à mon avis, la réalité.

Chez les jeunes, les parties du rein qui deviendront plus tard les pédicules d'union sont constituées par du tissu lymphoïde, renfermant des canalicules contournés du rein moyen. Par suite de l'étranglement de ces régions, sous la poussée des veines cardinales postérieures, qui prennent à un moment donné un très grand développement, le tissu pseudo-lymphoïde et les tubes contournés qui y sont contenus, enserrés entre l'arc osseux dans lequel ils passent et la paroi distendue de la veine qui les accompagne, sont dissociés. Tandis que les uns sont refoulés vers la partie postérieure et font désormais partie du rein moyen, les autres sont rejetés vers le rein antérieur et occupent, par suite, sa région postérieure. A considérer *Barbus fluviatilis*, Agass., à l'état adulte seul, on pourrait douter de l'origine

de ces canalicules urinifères, mais en tenant compte des dispositions offertes par les jeunes, on se rend aisément compte que la présence des tubes contournés dans la région antérieure du rein tient, uniquement, à cet effet mécanique exercé sur une partie du rein somatique ou moyen et ne correspond pas à une génération canaliculaire différente de celle du mésonéphros.

D'ailleurs *Barbus fluviatilis* Agass., est un des rares Téléostéens qui présente une zone d'union aussi peu marquée entre le rein antérieur et le rein moyen. Nombreux sont les animaux du même groupe zoologique qui possèdent une zone unissante beaucoup plus développée et chez lesquels on peut se rendre compte de la continuité parfaite des tubes urinifères constituant l'appareil excréteur de cette région.

Les canalicules urinifères de la région postérieure des reins antérieurs lymphoïdes sont toujours dans un état de dégénérescence avancé. Cet état est plus ou moins accentué suivant la taille du poisson et vraisemblablement suivant son âge. Le plus souvent, ils se présentent, au sein du tissu lymphoïde qui les environne, comme de simples espaces clairs, remplis d'une substance homogène, anyste, dans laquelle, cependant, on peut, parfois, distinguer une disposition concentrique, toutefois peu nette. Tantôt les couches centrales, tantôt les couches périphériques, se colorent avec plus ou moins d'intensité, par les réactifs habituels, délimitant ainsi des zones, se distinguant par leur coloration. Cette substance est constituée par un exsudat fibrineux. On peut obtenir à ce sujet, une donnée positive, par la coloration suivant la méthode de Weigert, encore plus accusée par la réaction de Kockel (1899).

On sait que dans la méthode de Weigert les coupes sont d'abord colorées dans une solution de violet de gentiane dans l'eau anilinée, puis soumises à l'action de la solution de Lugol.

Eau	100
Iodure de Potassium	6
Iode	4

Les coupes sont ensuite différenciées à l'huile d'aniline, éclaircies directement par le xylol et montées au baume.

Dans la méthode de Kockel, les coupes, collées sur le porte-objet, sont placées pendant 5 à 10 minutes dans une solution d'acide chromique à 1,5 %. Après un lavage assez court, on les colore dans la solution d'hématoxyline de Weigert durant quinze à vingt minutes. Cette solution d'hématoxyline est composée de :

Hématoxyline	1 partie.
Alcool absolu	10 parties.
Eau distillée	90 parties.
Solution saturée de carbonate de lithine	1 partie.

Les coupes lavées sont mises dans une solution d'alun à 1% jusqu'à ce qu'elles prennent une couleur bleu foncé, lavées de nouveau, elles sont différenciées dans le mélange suivant dû aussi à Weigert :

Borax	2 parties.
Ferricyanure de Potassium	2,5 parties.
Eau distillée	10 parties.

Lavées encore, elles sont soumises à l'action d'une solution saturée d'alun ou mieux colorées avec du carmin aluné qui fait apparaître les noyaux, en même temps qu'il achève la différenciation ; on monte ensuite au baume.

La substance intra-canaliculaire se colore en bleu foncé par cette méthode. Cette réaction qui est caractéristique de la fibrine, s'applique à l'exsudat qui remplit les tubes urinifères ; jointe à sa structure fibrillaire très fine, dénotée par sa disposition en couches concentriques, elle définit d'une manière suffisante la qualité fibrineuse de cette substance épanchée dans les canalicules.

Les cellules qui entourent ces formations fibrineuses sont dans un état de décrépitude manifeste; affaissées sur elles-mêmes, elles ne ressemblent plus aux cellules hautes et bien

nettes qu'on rencontre dans les tubes des mêmes régions chez les jeunes. Le protoplasma, à contours irréguliers, se colore mal par les couleurs d'aniline ; quelques cellules sont au contact les unes des autres par leurs bords, d'autres, les plus nombreuses sont isolées (fig. LXXIII *G. p.*). Entr'elles se trouvent des cellules du tissu lymphoïde, représentées surtout par des mononucléaires à vacuoles digestives et aussi par quelques lymphocytes. L'exsudat fibrineux ne se limite pas, dans ce cas, à la cavité tubulaire seule, il s'étend dans les espaces inter-cellulaires ; des réseaux filamenteux de fibrine, se disposent entre les éléments pariétaux dissociés.

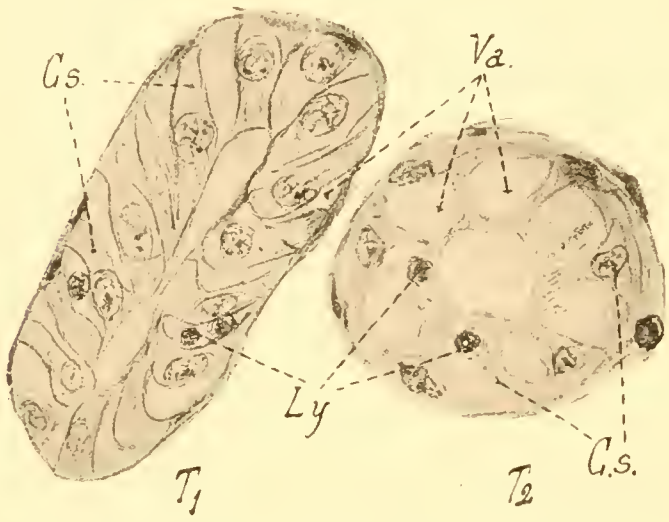

FIG. LXXIII. Deux tubes urinifères dans la région d'union du rein moyen et antérieur de *Squalius cephalus* Siebold. × 520.

Cs, cellules canaliculaires senescentes ; *Ly*, cellules lymphoïdes intrapariétales ; *Va*, vacuoles intrapariétales.

Les noyaux des cellules, quand ils existent, sont clairs ; ils se teignent très peu et d'une manière uniforme, indifféremment par les couleurs acides ou basiques. Parfois, ils ne sont représentés que par quelques granulations éparses dans le cytoplasme, souvent même ils sont absents.

En somme, les éléments cellulaires de ces formations sont dans un état de dégénérescence avancée ; beaucoup ont disparu. La dislocation et la destruction des cellules pariétales dissociées est très avancée.

Les reconstitutions graphiques de ces régions permettent de se rendre compte de la non-continuité de ces formations. Les tubes urinifères ainsi modifiés sont fragmentés en un certain nombre de segments, isolés les uns des autres, résultat certain

de l'action dissociatrice du tissu lymphoïde environnant. Ces dispositions sont assez fréquentes dans les régions qui terminent en arrière le rein antérieur, elles constituent une étape moyenne dans la régression des tubes sénescents ; en avant d'elles se trouvent d'autres formations de même origine dont l'état de décrépitude est encore plus accentué. L'exsudat fibrineux est de dimensions moindres, sans, pour cela, que le tube urinifère, qui lui a donné naissance, présente un calibre plus réduit. La position de quelques cellules pariétales persistantes en fait foi. Cette diminution, dans l'étendue de l'exsudat, tient à l'envahissement progressif de sa substance par les cellules du tissu pseudo-lymphoïde. Après avoir dissocié et digéré le plus grand nombre des cellules pariétales, les mononucléaires pénètrent dans la lumière du tube et creusent de véritables galeries dans l'exsudat fibrineux dont elles prennent progressivement la place. Les quelques cellules persistantes de la paroi sont ainsi placées au sein même des éléments blancs qui achèvent leur destruction. Quelques-unes des formations se présentent à ce stade de désorganisation chez le *Barbeau* dont je donne la description. Quelques autres formations s'affirment, chez les mêmes animaux, à un degré encore plus avancé de destruction; les vestiges des tubes urinifères sont alors représentés par quelques cellules épithéliales, dégénérées, parfois seules, parfois groupées en amas peu nombreux, éparses dans le tissu lymphoïde environnant. L'état des vacuoles des mononucléaires qui les entourent témoigne d'une digestion active de ces éléments, aux dépens, sans doute, des débris des cellules parié-

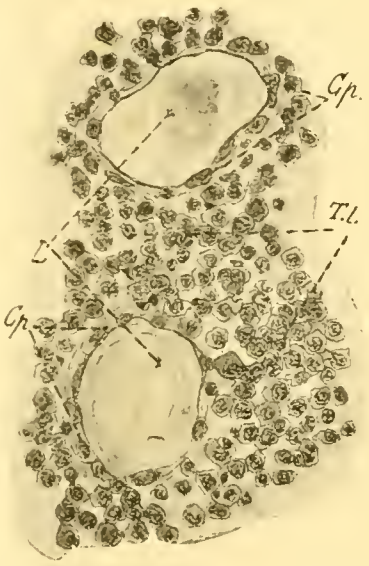

Fig. LXXIV. Deux tubes urinifères dégradés dans le rein antérieur de *Barbus fluviatilis* Agassiz × 630.

Tl, tissu pseudo-lymphoïde; *L*, lumière des tubes, remplie de l'exsudat fibrineux ; *Cp*, cellules pariétales dégénérées.

tales. L'aspect des cellules dégénérées est tel qu'il est parfois difficile de les distinguer des éléments détachés des formations périveineuses et qu'on ne peut se prononcer toujours avec précision sur leur origine. L'exsudat fibrineux a complètement disparu, soit, redissous dans le plasma qui baigne les éléments constitutifs du tissu lymphoïde, soit, plus probablement, absorbé par les éléments de ce même tissu (fig. LXXIV).

Les reliquats des tubes urinifères sont très épars dans la substance granuleuse ; cette dissociation intense, jointe à leur position relativement antérieure dans le rein, montre indiscutablement le rôle phagocytaire joué par le tissu lymphoïde vis-à-vis de ces éléments et aussi la marche, d'avant en arrière, suivie par la régression.

Le glomérule géant, les ébauches très peu différenciées des canalicules segmentaires du pronéphros et l'extrémité antérieure de l'uretère primaire disparaissent d'abord. Puis, les canalicules antérieures du mésonéphros disparaissent à leur tour, progressivement, d'avant en arrière, sous l'action dissociatrice du tissu lymphoïde dont le développement, nécessité par le fonctionnement particulier du rein moyen, tend à augmenter à mesure que celui-ci se perfectionne. Toute la région antérieure du rein moyen subit, aussi, avec plus ou moins d'intensité, cette rétrogradation fonctionnelle, à mesure que le rein s'accroît avec l'âge.

Les deux formations ci-dessus décrites sont très nettes dans le rein du *Barbus* mesurant 0.32 de longueur totale.

On peut se demander comment s'effectue la liaison des tubes rénaux du rein antérieur avec ceux du rein moyen. La transition entre les tubes bien établis et les formations sénescentes fait défaut chez le *Barbeau* adulte ou du moins je ne l'ai point trouvée.

Ceci s'explique par les faibles dimensions du pédicule d'union du rein antérieur et du rein moyen entraînant entr'eux une démarcation marquée. En revanche, il m'a été permis de constater de la transition chez un Téléostéen voisin, un Cyprinidé : *Squalius cephalus* Sieb.

Quoi qu'il en soit, les formations que je viens de décrire et celles qui vont suivre ne peuvent se comparer à celles qu'HALLER (**1908**) donne des tubes rudimentaires qu'on rencontre parfois dans le rein antérieur des Poissons déjà signalés. Ils ne lui correspondent ni en situation, ni en structure. De plus, l'auteur n'a pas trouvé de traces de tubes urinifères dans le rein antérieur du *Barbeau*. Cette assertion, on le voit, ne concorde pas avec mes recherches.

REIN ANTÉRIEUR de *Squalius cephalus* Siebold adulte.

LONGUEUR TOTALE : 0 m. 16.

Les reins antérieurs de *Squalius cephalus* Sieb. ressemblent, dans leur totalité, aux reins de *Barbus fluviatilis*. Agass. La constitution du tissu lymphoïde, la présence et la répartition des formations périveineuses, sont identiques, dans l'ensemble. Aussi, je ne m'étendrai pas, de nouveau, sur la description de leur partie antérieure et moyenne déjà connues. J'insisterai, seulement, sur la troisième région ou zone d'union du rein antérieur et du rein moyen ; en ce point, se rencontrent les formations canalaires, dont la constitution établit le passage entre les dispositions affectées par les tubes urinifères des reins moyens d'une part, et ceux des reins antérieurs ci-dessus décrits d'autre part.

Le rein antérieur de *Squalius cephalus* Sieb., adulte, est relié au rein moyen par un pédicule, de même que chez *Barbus fluviatilis* Agass. Ce pédicule est très développé dans la région d'union du rein moyen gauche avec le rein antérieur de ce même côté ; à droite, par contre, il est représenté par une mince gaine de tissu lymphoïde, sans canalicules, placée autour de la veine cardinale postérieure ; cette disposition dissymétrique tient à la taille considérable prise par la veine cardinale postérieure droite, seule bien développée ; par suite de la présence du rein postérieur et suivant la règle précédemment établie, la veine cardinale gauche, fait défaut d'une manière à peu près complète. Le rein de *Squalius cephalus* Sieb., offre, de ce

fait, un exemple digne d'intérêt ; il justifie, d'une part, la disposition anatomique de cette région, telle qu'on la trouve chez le *Barbeau*, soit, l'étranglement du pédicule d'union du rein antérieur et du rein moyen par l'action constrictive des veines cardinales postérieures ; d'autre part, le développement suffisant de ses tissus sur son côté gauche, permet de déterminer la continuité de canalicules urinifères du rein antérieur avec ceux du rein moyen et par cela même d'identifier leur origine. Il permet, aussi, de suivre, dans son ensemble, le mode de dégénération des canalicules dont le rein antérieur du *Barbeau* offrait seulement les dernières phases.

C'est seulement au côté gauche du rein que s'applique la description qui va suivre, le côté droit étant strictement constitué à la manière de *Barbus fluviatilis* Agass.

Sur ce côté gauche, la région d'union des deux reins est constituée par un tissu lymphoïde, semblable au tissu granuleux des autres portions du rein antérieur et d'un stroma conjonctif de même nature que son similaire des régions qui le précèdent. Au sein de ce tissu lymphoïde sont plongés les canalicules urinifères ; les uns, placés en avant, sont dégénérés, les autres, plus postérieurs, avoisinant le point où le rein s'élargit pour former la partie somatique de l'appareil excréteur, sont, au contraire, assez bien conservés. Les premiers ont perdu toute connexion avec l'uretère, disparu en partie, et se rapprochent comme structure des tubes dégénérés décrits chez *Barbus ;* les postérieurs sont encore en relation avec l'extrémité antérieure de l'uretère primaire fonctionnel ; entre les deux se trouvent des groupes de transition. Bien que les canalicules postérieurs offrent encore une structure bien caractérisée, bien que les relations qu'ils affectent avec l'uretère primaire soient évidentes, ils ont cependant déjà subi une dégénération évidente.

Comme les canaux constituant le rein somatique subissent aussi ce mode de dégénérescence, même très loin en arrière, dans le rein somatique, alors qu'ils sont indiscutablement des canaux mésonéphridiens, par leur situation abdominale, par leur com-

plexion particulière et par leurs rapports anatomiques précis ; comme, d'autre part, il n'est pas possible de trouver une séparation nette entre les canalicules de la partie antérieure et les canalicules franchement mésonéphridiens ; enfin, comme la dégradation cellulaire de ces canalicules diminue, progressivement, en allant des antérieurs aux postérieurs, il est permis de penser qu'il n'existe aucune différence essentielle entre la structure de ceux-ci et de ceux-là et que la dégénération, s'étendant de la région la plus antérieure à la région postérieure, affecte, avec de moins en moins d'intensité, les canalicules urinifères, à mesure que ces éléments sont plus postérieurs. Ces notions, dont on peut aisément se convaincre, confirment la parenté, précédemment indiquée, des canalicules urinifères, de cette région du rein.

Les canalicules sont contournés sur eux-mêmes et les anses qu'ils forment ainsi sont très irrégulières et variables comme forme, toujours très lâches, cependant, par suite de l'abondance du tissu lymphoïde qui les entoure. Ils constituent des groupes isolés, indépendants les uns des autres et disposés avec régularité. Le nombre des pelotons est toujours en rapport avec le nombre des myomères. Cette disposition métamérique, que j'ai déjà signalée dans la partie postérieure du rein antérieur des jeunes, persiste à cet état de simplicité dans cette même région du rein de l'adulte, de telle sorte qu'il est impossible de penser à une différence entre les éléments des deux formations rénales. Les canalicules du rein antérieur de l'adulte sont la persistance directe des canalicules métamériques du rein des jeunes. Tandis que les canalicules les plus antérieurs s'arrêtent dans leur développement et régressent, de plus en plus, chez l'adulte, laissant dans les régions antérieures seulement des vestiges, ceux qui les suivent se compliquent et se multiplient. Ils persistent ainsi fonctionnels, tout en subissant aussi une dégénérescence progressive de leurs éléments, d'avant en arrière, avec une intensité d'autant moins grande qu'ils sont plus postérieurs ; de plus, les diverses formes de passage, qu'on

trouve entre les canalicules dégénérés et les fonctionnels, ne permettent pas d'établir une coupure nette entre les deux et apportent une preuve irréfutable démontrant l'unicité de leur constitution et de leur origine.

DÉGÉNÉRESCENCE DES CANALICULES DES REINS ANTÉRIEURS. — J'examinerai, d'abord, un groupe de canalicules encore en relation avec l'uretère primaire ; j'étudierai, ensuite, un autre groupe ayant perdu toute connexion avec ce même canal. En passant de l'un à l'autre il sera aisé de suivre le processus de dégénérescence dans toutes ses manifestations.

Groupes canaliculaires en relation avec l'uretère primaire. — Chaque peloton comprend :

1° *un canalicule principal*, qui se jette par une de ses extrémités dans l'uretère primaire et qui se dilate, à l'autre extrémité, en une ampoule (capsule de Bowman) dans laquelle s'invagine et proémine un bouquet glomérulaire de dimensions parfois très réduites. Les feuillets de la capsule de Bowman qui entourent le bouquet vasculaire sont tantôt appliqués l'un contre l'autre formant la cavité glomérulaire très réduite, le plus souvent, au contraire, ils sont séparés par un large intervalle et donnent ainsi un volume considérable à cette cavité. Entre le glomérule de Malpighi et la région d'abouchement dans l'uretère primaire, le canalicule urinifère principal se replie plusieurs fois sur lui-même ; il forme ainsi la partie la plus importante du peloton canaliculaire. Un peu avant de se jeter dans l'uretère primaire le canalicule devient sensiblement rectiligne sur une partie de son trajet et c'est sous cette forme qu'il se jette dans l'uretère. Cette partie rectiligne joue le rôle d'un canal collecteur.

2° Au point où le segment contourné s'unit à la partie rectiligne, parfois même dans le trajet de cette dernière, le canalicule principal reçoit latéralement un certain nombre de *branches secondaires ;* ces branches divergent du canalicule principal (fig. LXXV T-S) en formant avec ce dernier un angle aigu. Elles sont ramifiées et de longueur différente ; parfois limitées

à de simples bourgeons arrondis ; elles peuvent, dans certains cas, atteindre une très grande longueur et se replier sur elles-mêmes à la manière du tube principal avec lequel elles mêlent leurs sinuosités. Leurs extrémités libres, aveugles, sont toujours dépourvues de glomérules Malpighiens ; ce caractère les différencie nettement du canalicule principal, qui, chez l'adulte, est toujours pourvu de glomérules terminaux.

L'existence des tubes urinifères, porteurs de cœcums latéraux, n'est pas un fait spécial aux Téléostéens ; il a été, déjà, signalé chez d'autres Vertébrés. Regaud et Policard (**1902** *b*) ont écrit que le tube contourné du rein de la Lamproie « se comporte comme un tube glandulaire ramifié et émet latéralement des cœcums d'importance inégale, très nombreux, ayant même structure que le tube principal. »

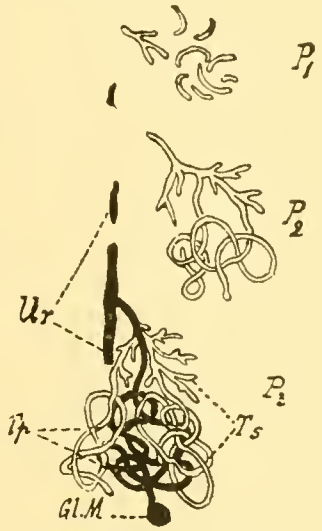

Fig. LXXV. Trois pelotons canaliculaires (à demi diagrammatisés) dans la zone d'union du rein antérieur et du rein moyen de *Squalius cephalus* Siebold. × 95.

P_1-P_2-P_3, trois pelotons successifs ; *GlM*, glomérule de Malpighi ; *Tp*, canalicule principal ; *Ts*, canalicule secondaire ; *Ur*, uretère primaire.

Tribondeau (**1903**) dans ses « Recherches anatomiques et histologiques sur le rein des Ophidiens » a trouvé des dispositions semblables : « Sur les coupes, le canalicule offre les figures les plus diverses, tantôt coupé en long, tantôt en travers, d'autres fois en V au niveau d'un coude ; parfois enfin en Y. Dans ce dernier cas, la longue branche de la lettre vers laquelle confluent les deux autres est tournée du côté des canaux collecteurs. J'ai suivi à plusieurs reprises les branches convergentes de l'Y, sans jamais pouvoir remonter jusqu'aux glomérules », et plus loin : « Il est possible qu'il existe, chez les *Serpents*, des cœcums semblables à ceux décrits par Regaud et Policard chez la *Lamproie* mais ils sont peu nombreux et il est difficile de les suivre jusqu'à leur terminaison en cul-de-sac. » Enfin, Guitel (**1906**) signale aussi, dans le rein des *Lepadogaster*, des dispositions comparables et il nomme canalicules arbo-

rescents des diverticules branchus, placés à la base des canalicules urinifères. Je renvoie à l'étude de ces animaux que j'ai résumée à propos du premier type anatomique.

Haller (1908) a dessiné plusieurs canalicules urinifères de Téléostéens, et n'a représenté aucun canalicule arborescent dans les reconstitutions qu'il a données des reins de ces animaux ; ceci est encore en contradiction avec mes recherches.

Au moins en ce qui concerne les Cyclostomes et certains Téléostéens la présence des cœcums à la base des tubes urinifères est nettement établie ; mes recherches sur ce point me permettent d'affirmer qu'il en est ainsi dans le rein somatique de la plupart des Téléostéens ; je serai d'ailleurs amené à donner de plus amples détails sur ces dispositions à propos de l'étude histologique de cette région rénale.

Les reins des Ophidiens offrent une structure identique ainsi que le font ressortir les descriptions de Tribondeau.

Pour terminer cette brève description d'ensemble du groupe urinifère, je dois ajouter qu'il n'est possible de reconnaître dans aucune de ses parties des régions comparables à l'anse de Henlé et aux pièces intermédiaires de Schweiger-Seidel qu'on rencontre chez des Vertébrés plus élevés en organisation. Le tube urinifère comprend seulement quatre régions : un glomérule, un tube contourné, une région à diverticules cœcaux, ou canalicules arborescents, ou tubes aglomérulaires, enfin, une région collectrice qui assure les relations du groupe avec l'uretère primaire.

Toutes ces parties fonctionnelles, nettement différenciées, à caractères bien définis dans le rein somatique, ont subi, dans la région antérieure, une dégénérescence qui leur enlève toute originalité ; aussi, malgré les relations de continuité qu'ils peuvent affecter avec l'extrémité antérieure de l'uretère primaire, malgré leur état de conservation relatif on peut se rendre compte que les pelotons urinifères de cette région semblent avoir perdu toute fonction.

Les glomérules, rabougris, de petite taille, massifs, compacts,

ne présentent pas les sections des vascules, caractéristiques des glomérules en activité ; le plus souvent, il n'est pas possible de leur trouver de relations vasculaires, signe indiscutable de leur incapacité fonctionnelle.

Les capsules de Bowman, qui les enveloppent, sont parfois intimement appliquées contre les glomérules, au point d'être confondues avec eux et semblent même ne point exister; parfois elles sont, au contraire, très distendues par l'accumulation entre leurs deux feuillets d'une production fibrineuse analogue à l'exsudat fibrineux des tubes dégénérés du *Barbeau*. Les cellules épithéliales qui constituent leurs feuillets externes sont alors gonflées ; les unes, plus dilatées que les autres, proéminent dans la lumière des capsules. L'épaisseur de ces membranes épithéliales, qui est normalement de 1 à 3 μ, est capable d'atteindre pour certaines cellules jusqu'à 5 μ. Ce gonflement cellulaire est lié à l'apparition de la substance fibrineuse intra-capsulaire, car il se manifeste surtout dans les capsules distendues et remplies d'exsudat.

Les cellules canaliculaires, qu'elles appartiennent aux tubes principaux (fig. LXXIII T) ou aux tubes secondaires (fig. LXXIII T), sont dissociées et séparées les unes des autres par des espaces clairs, remplis d'exsudat fibrineux. Leur forme, cependant, bien qu'inconstante, peut se rapporter à deux types différents ; dans le canalicule principal, elles sont, en général, inclinées sur l'axe du tube et dans le sens du courant urinaire ainsi que le montre la figure LXXIII T_1 *Cs*. Par suite des espaces clairs qui les séparent, elles prennent tantôt l'apparence de fuseaux très élargis ou bien de massues dont la portion basale s'appuie sur un substratum conjonctif péricanalaire, dans lequel on peut distinguer quelques rares cellules aplaties contre la base des cellules pariétales ; le pôle opposé de la cellule est tantôt arrondi et saillant dans la lumière du canalicule, tantôt élargi ou même excavé autour du canalicule lui formant un revêtement continu, irrégulièrement disposé. Le protoplasme cellulaire, très clair, plus ou moins strié à son pôle interne, renferme

parfois quelques granulations qui se colorent par l'hématoxyline ferrique ou l'hémalun. Le noyau, également très clair et très grand, occupe la région la plus dilatée du fuseau ou de la massue cellulaire ; il prend mal les réactifs colorants qui permettent cependant de reconnaître encore en lui un nucléole safranophile assez net ; quelques noyaux sont pyknotiques ; plusieurs cellules en sont dépourvues. Dans les espaces intercellulaires et dans la lumière canalaire, l'exsudat fibrineux fait son apparition ; il n'est pas rare de trouver, au sein même des espaces intercellulaires, des mononucléaires du tissu lymphoïde environnant. Ces cellules à gros noyau basophile possèdent une très faible quantité de cytoplasme ; à tel point qu'elles paraissent se rapprocher davantage du type lymphocyte que du mononucléaire. D'autre part, les caractères de coloration et les galeries qu'elles creusent dans l'exsudat fibrineux paraissent les rapprocher beaucoup du type mononucléaire ; il semble qu'on ait affaire à un type intermédiaire entre les deux, plutôt mononucléaire que lymphocytaire. D'ailleurs, il est très probable que ces éléments blancs sont bien des phagocytes, destinés, spécialement, à la digestion des cellules non fonctionnelles du rein antérieur ; on les retrouve aussi, en abondance dans les canalicules du rein moyen fonctionnel occupant les mêmes situations intercellulaires.

Dans la partie de ce travail consacrée à l'étude de cette région, je montrerai que la destruction des cellules rénales par ces éléments est un phénomène normal, lié à l'excrétion urinaire des Téléostéens.

On peut se demander si ces éléments, contenus dans la paroi des tubes antérieurs ne sont pas des reliquats cellulaires de cette partie d'organe ou bien si ce sont des phagocytes ordinaires chargées du déblayage des cellules sénescentes. J'accepte de préférence la deuxième opinion, bien que ces éléments ne soient pas franchement des mononucléaires, tels qu'on en trouve en abondance, dans les mêmes formations, au moment de la désorganisation finale et ainsi que

je les ai décrits dans le *Barbeau*, et aussi malgré leur quantité infime par rapport aux espaces énormes et aux grandes excavations intercellulaires remplies de l'exsudat fibrineux déjà mentionné.

Les cellules des tubes arborescents ou secondaires (fig. LXXIII T_2 *Cs*) n'ont pas le même aspect que les éléments du tube principal ; vues sur une coupe, on peut tout de suite les en distinguer. Leur protoplasma est réparti surtout vers la région basale et acquiert, en ce point, son plus grand développement ; le noyau, lorsqu'il existe, occupe cette région ; le cytoplasme, à l'égal des cellules du tube principal, repose sur un substratum conjonctif, formé de cellules étoilées peu nombreuses et de quelques fibres connectives peu développées. De cette base élargie, le protoplasma s'élève vers le pôle opposé sous forme de travées, isolées les unes des autres, sur la presque totalité de leur parcours, délimitant ainsi de très grands espaces intercellulaires dans lesquels s'accumule la production fibrineuse. Il semble, d'ailleurs, très probable que cet exsudat fibrineux est le point de départ des formations en piliers, acquises par le protoplasme cellulaire ; les diverses figures de transition qu'on peut observer entre les tubes dont la dégénération commence et ceux chez lesquels elle s'achève sont, à ce sujet, très démonstratives.

Au moment où se manifestent les premiers indices de la cessation fonctionnelle par vieillissement cellulaire, les éléments épithéliaux se séparent les uns des autres et dans ces espaces s'accumule l'infiltrat fibrineux ; celui-ci augmente progressivement et distend les cavités intercellulaires ; il comprime le protoplasme des cellules et aboutit ainsi à ces formations trabéculaires de la paroi du canalicule.

Peu développée, dans les tubes peu dégénérés, la taille des espaces intercellulaires augmente à mesure que la décrépitude cellulaire s'accentue et, phénomène concomitant, à mesure que les amas fibrineux prennent de grandes dimensions. Les noyaux, qui occupaient des positions semblables à ceux du

tube principal (fig. LXXIII, T_1), sont refoulés vers la région basale de la cellule et ils demeurent dans cette situation jusqu'au moment de leur disparition.

Les travées protoplasmiques s'unissent encore les unes aux autres dans le pôle cellulaire apical formant autour de la lumière du tube une limite continue.

Le cytoplasme et les noyaux dans cet état de dégénérescence cellulaire, ont la même structure et les mêmes réactions colorantes que les cellules du tube principal. La répartition et la qualité des éléments lymphoïdes, dans les espaces intercellulaires, est aussi identique. Je n'insiste pas sur ces caractères déjà décrits.

Groupes canaliculaires sans connecxions avec l'uretère primaire. — Les pelotons placés plus en avant ont une simplicité structurale plus grande, en même temps qu'ils présentent, chez l'adulte, un degré de dégénérescence plus marqué. La figure LXXV représente, en P_2, un de ces pelotons, vus par transparence à travers la paroi du rein préalablement soumis à l'action de la glycérine ; la figure, à demi diagrammatisée, rend, cependant, suffisamment, l'impression produite par l'examen de ces parties ; une différence frappante avec la variété précédente tient à la diminution du nombre des circonvolutions et à la moindre longueur des tubes pelotonnés ; l'absence de glomérules terminaux est aussi un fait important. A ce sujet, deux variétés se rencontrent :

1° — Dans quelques pelotons urinifères l'absence du glomérule à l'extrémité du tube principal tient à sa dégénérescence hâtive ; on trouve, en effet, au sein même du tissu lymphoïde, au voisinage de l'extrémité de certains tubes, vraisemblablement principaux, des nodules arrondis et compacts de tissu conjonctif ressemblant, par leur aspect, aux glomérules dégénérés placés à l'extrémité des canalicules principaux des pelotons mieux conservés et ci-dessus décrits; leur similitude de constitution et leur position à l'extrémité des tubes contournés des pelotons permettent de les comparer à ces glomérules dégénérés ;

d'ailleurs, on trouve toutes les transitions entre les formations, indubitablement glomérulaires, liées aux tubes principaux et ces nodules conjonctifs intralymphoïdes. La présence de ces amas conjonctifs, restes de glomérules, au voisinage des pelotons canaliculaires, démontre la déchéance organique du glomérule, en même temps que celle du canalicule qui lui fait suite. Il se produit une séparation entr'eux; ils s'isolent l'un de l'autre au sein du tissu lymphoïde.

Le mode de séparation du glomérule avec le canalicule contourné est facile à saisir. L'état de sénescence avancé des cellules terminales du tube, ainsi que le nombre croissant des cellules mononucléaires qui se trouvent, dans cette région, entre le tube contourné et le glomérule, démontrent que la scission entre les deux éléments s'opère par la destruction phagocytaire des cellules très dégradées de la région du collet glomérulaire.

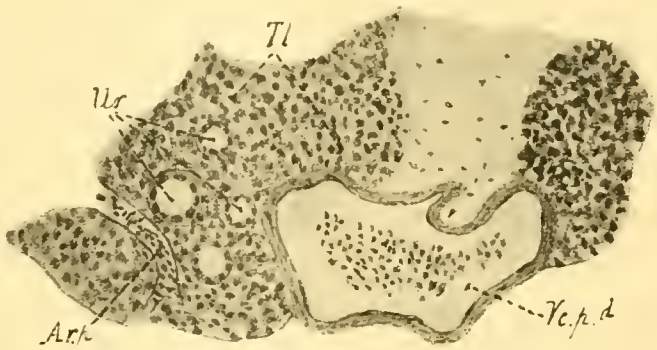

Fig. LXXVI. Coupe transversale du rein antérieur de *Squalius cephalus* Siebold. × 40.
Vcpd, veine cardinale postérieure droite; *Apr*, artère pronéphridienne; *Ur*, uretère et premiers pelotons canaliculaires; *Tl*, tissu pseudo-lymphoïde.

Les pelotons glomérulaires, dans l'ensemble de leur composition, sont donc semblables aux pelotons plus postérieurs, mais ils sont histologiquement moins bien conservés. Il est vrai qu'on peut considérer la diminution de leur longueur comme un indice de simplicité plus grande, et non comme une dégénération plus avancée. J'ai montré, dans la première partie de ce travail, que les canalicules antérieurs subissent un véritable retard évolutif par rapport à leurs congénères plus postérieurs. Ces variations, tenant à la dimension des canalicules, ne modifient en rien leur plan d'organisation générale. Celui-ci se confond avec la disposition présentée par

les canalicules situés plus en arrière et indique qu'on ne peut, sans arbitraire, les séparer.

2° — La deuxième variété est fournie par d'autres pelotons dont les faibles dimensions et le petit nombre des canalicules qui les composent accusent un rapprochement évident avec les précédents. Ces pelotons sont toujours dépourvus de glomérules et il n'est pas possible de retrouver dans le tissu lymphoïde environnant ces amas de tissu conjonctif qui caractérisent les glomérules de Malpighi détachés et isolés. Ces éléments n'ont-ils point fait leur apparition, ou bien, existants ont-ils disparu, absorbés par les éléments du tissu lymphoïde ? Cette dernière hypothèse est peu probable, il semble plutôt qu'ils n'aient jamais existé ; plusieurs raisons permettent de penser ainsi.

Certains pelotons dépourvus de glomérules de Malpighi ont leurs éléments canaliculaires en assez bon état de conservation et sont parfois moins dégradés que les éléments cellulaires des pelotons qui les précèdent ou les suivent et chez lesquels les glomérules de Malpighi sont encore reconnaissables. A une dégradation avancée du glomérule, il paraît assez naturel de rapporter une égale dégradation du canalicule ; or, ceci n'est pas le cas pour ces pelotons chez lesquels il faut admettre ou bien une dégénérescence glomérulaire très rapide tandis que le tube se conserve plus longtemps intact, à l'inverse des tubes voisins ; ou bien, encore, penser au non-développement des glomérules de Malpighi dans ces pelotons.

Un autre fait vient à l'appui de cette opinion : les pelotons aglomérulaires sont parfois intercalés entre des pelotons porteurs de glomérules. Or, la dégénérescence, d'avant en arrière, des canalicules de la partie antérieure du rein, sous l'influence histolytique du tissu lymphoïde rénal est régulière et continue ; on ne peut penser, étant donnée la régularité qu'on observe dans cette histolyse rénale, que la dégradation porte sur certains glomérules, répartis au milieu des autres et que cette

destruction s'adresse, exclusivement, à ces glomérules, puisque, souvent ces canaux agloméralaires sont parmi les mieux conservés. Il semble plus naturel de croire à l'absence des glomérules dans ces pelotons néphridiens.

Enfin, un troisième fait, se rapportant à l'établissement de ces canaux urinifères, vient confirmer cette manière de voir ; chez les formes jeunes, on trouve, dans les premiers pelotons rénaux, des tubes contournés dépourvus de glomérules (voir Ire partie) ; on observe aussi que les canalicules urinifères présentent un arrêt de développement et de dégénération hâtive. Pourquoi ne pas admettre que ces canaux, retardés dans leur évolution chez les jeunes, restent en cet état chez les adultes et ne parviennent pas à se pourvoir de glomérules ; ceci ressort avec netteté, de la constatation même des faits, chez les jeunes et chez les adultes et précise encore mieux l'idée qu'on peut se faire de la présence dans la région antérieure du rein de pelotons originairement agloméralaires.

La constatation de cette deuxième variété de pelotons est intéressante ; elle montre qu'à l'origine le rein moyen est un rein agloméralaire, elle montre aussi que la formation du glomérule dans le rein moyen constitue une différenciation qui change peu l'allure générale du peloton néphridien ; sa présence entraîne parfois une multiplication des parties des canalicules urinifères du rein moyen, mais non une différenciation plus grande.

Les diverses formes, qui unissent les uns aux autres les divers groupes canaliculaires, établissent aussi leur continuité dans le temps et dans l'espace et témoignent en faveur de l'idée qu'on peut déjà se faire de l'organe rénal des Téléostéens ; le rein de ces animaux est l'unité et la continuité même, en ses diverses parties ; ses régions se différencient suivant les besoins fonctionnels liés aux perfectionnements constants de l'organisme.

Les éléments des deux variétés de pelotons agloméralaires se présentent, en général, dans le même état de dégénérescence ; les

canalicules principaux se distinguent difficilement des canalicules secondaires, les cellules ayant pris dans les deux un aspect semblable. Dans les premiers, en effet, les cellules, dissociées, présentent des signes certains de dégénérescence du protoplasme et du noyau. Elles sont isolées les unes des autres par suite de la rupture de la bordure cytoplasmique qui limitait encore, dans la phase précédente, la lumière du canalicule ; de plus, elles sont refoulées vers leur portion basale contre laquelle elles semblent s'aplatir. Le développement considérable de l'infiltrat fibrineux, entre les parties restantes des cellules, indique que le refoulement cellulaire vers la périphérie se produit sous son influence. Les mononucléaires habituels, voisins de ces formations sénescentes, sont nombreux et se disposent en couronne autour de ces rudiments cellulaires, afin de les absorber et aussi d'envahir le tissu fibrineux intercellulaire et intratubulaire.

A cet état, les cellules des tubes principaux ressemblent aux cellules des tubes secondaires, à tel point qu'il est parfois difficile, sinon impossible, de se prononcer sur leur origine.

Il suffit, en effet, de se représenter les cellules des canalicules glomérulaires comme isolées les unes des autres sur leur bord interne par suite de la rupture de la bordure limitante de la lumière du tube sous la poussée de l'infiltrat intercellulaire, et de considérer la diminution d'épaisseur qui en résulte pour les travées cytoplasmiques dans cette région limitante, pour se rendre compte comment ces cellules sont réduites à leur couche basale renfermant le noyau ; tout comme leurs semblables des tubes principaux, elles sont aplaties à la périphérie même du tube urinifère. A cette similitude de forme des éléments vient s'ajouter une ressemblance due à leur état avancé de régression qui fait que les cellules des deux variétés de canalicules urinifères se ressemblent au point de se confondre.

En somme, cet état constitue un intermédiaire entre les tubes déjà décrits du *Squalius cephalus* Sieb., et ceux du *Barbus fluviatilis* Agass, ; il permet de suivre ainsi les phases

de la régression des canalicules urinifères dans la région antérieure du rein des adultes.

En avant des pelotons appartenant aux deux variétés précédentes, se trouve une troisième variété qui accuse un degré de dégénérescence encore plus avancé : elle est représenté en P_1 dans la figure LXXV. Les glomérules, même rudimentaires, n'existent pas dans le tissu pseudo-lymphoïde ; ils sont peut-être entièrement résorbés, ou, plus probablement, n'ont pas pris naissance. Les canalicules sont fragmentés et il n'est pas possible de reconnaître leur continuité ; à cet état, ces pelotons se rapprochent comme arrangement et comme structure des pelotons très dégénérés du *Barbus fluviatilis* Agass., précédemment signalés ; la description de ces derniers s'applique aux uns comme aux autres.

En résumé, les deux espèces qui précèdent permettent de reconnaître que l'union du rein antérieur et du rein moyen s'effectue par une bande de tissu plus ou moins développée. Dans cette zone d'union sont plongés des canalicules urinifères dont le perfectionnement organique s'accroît progressivement, à mesure qu'ils occupent des situations plus postérieures. Une dégénération, due à l'action du tissu lymphoïde, entraîne une disparition, à peu près complète, des premiers éléments vieillis et usés tandis que les postérieurs sont moins atteints. La transition des uns aux autres est insensible ; aucune séparation ne peut s'établir entre eux, ni d'après leur état de complexion structurale, ni d'après leur état de dégénération ; les pelotons à disposition métamérique passent graduellement à ceux dont la complexité cache cette disposition segmentaire ; les formes tubulaires sans glomérules se mélangent aux formes tubulaires glomérulées et subissent, en même temps, les mêmes processus régressifs. Leur séparation est arbitraire.

Haller (1908) trouve dans le rein des Cyprinidés deux segments : l'un antérieur, exclusivement lymphoïde, représente, à son avis, le pronéphros persistant ; l'autre (portion rénale

somatique), distinct du premier (j'ai montré l'inexactitude de cette donnée), est l'équivalent du métanéphros ; et l'auteur se base sur la disposition non métamérique des éléments de cette dernière portion rénale pour le considérer comme tel. Le rein moyen, a d'après lui, disparu. On éprouve, certes, quelques difficultés à comprendre comment une partie intermédiaire, dans l'ensemble d'un organe dont la structure présente une continuité parfaite, disparaît, alors que les régions qui le précèdent et qui le suivent sont conservées. Et ce doute s'affirme davantage quand on se rend compte du passage progressif des formations canaliculaires antérieures et de celles qui les suivent. Les formations canaliculaires antérieures sont les mêmes que les formations suivantes ; elles appartiennent à la région mésonéphridienne, ou pour ne rien préjuger dans le temps, à la région somatique des reins.

Rein antérieur de Trutta fario Siebold — Esox lucius L., — Perca fluviatilis Bell., — Gasterosteus aculeatus L., — Solea vulgaris, Risso.

Les reins antérieurs de ces quatre premières espèces ont été décrits par Haller (**1908**) ; la forme générale et les proportions du tissu pseudo-lymphoïde, par rapport à l'ensemble du rein, concordent avec mes recherches. Je signalerai seulement quelques différences dans les détails et aussi dans l'interprétation des faits histologiques.

Le rein antérieur de *Trutta fario*, Sieb., ♂ 0,22, d'*Esox lucius*, L., ♂ de 0,27 de longueur totale et de *Perca fluviatilis* Bell., adulte, est formé par du tissu lymphoïde. Je n'ai pu y découvrir les restes des gros corpuscules de Malpighi qu'Haller signale sur « la partie concave postérieure de l'anastomose transverse des deux reins » chez *Perca fluviatilis* et sur le bord interne des reins antérieurs d'*Esox lucius*. La surface du rein s'applique et se moule dans les dépressions environnantes. On doit rapporter les tubérosités superficielles du rein anté-

rieur à ces phénomènes de moulage dûs à la plasticité, toute spéciale, du lissu lymphoïde, plutôt qu'à la persistance du glomérule géant dont la présence, en ce point, n'est justifiée chez l'adulte (et HALLER a étudié seulement des adultes de ces espèces) par aucun indice anatomique ou histologique certain. Les mamelons sont, en effet, constitués par du tissu lymphoïde de même nature que le tissu central; aucun caractère ne permet de considérer certains d'entr'eux comme les représentants sur place des glomus dégénérés. De plus, je n'ai jamais trouvé, dans cette région antérieure, les groupes cellulaires représentant les restes des éléments constituants du rein antérieur décrits et dessinés par HALLER chez *Esox ;* par contre, des formations périveineuses très nettes existent chez tous. J'ai indiqué, à propos de l'étude de ces formations, les raisons qui m'empêchent de croire à l'opinion émise par cet auteur. Je peux ajouter maintenant un argument de plus à cette réfutation ; le mode de régression suivi par les canalicules antérieurs et décrits dans le rein de *Barbus fluviatilis* Agass., et de *Squalius cephalus* Sieb., donnent aux éléments dégénérés une

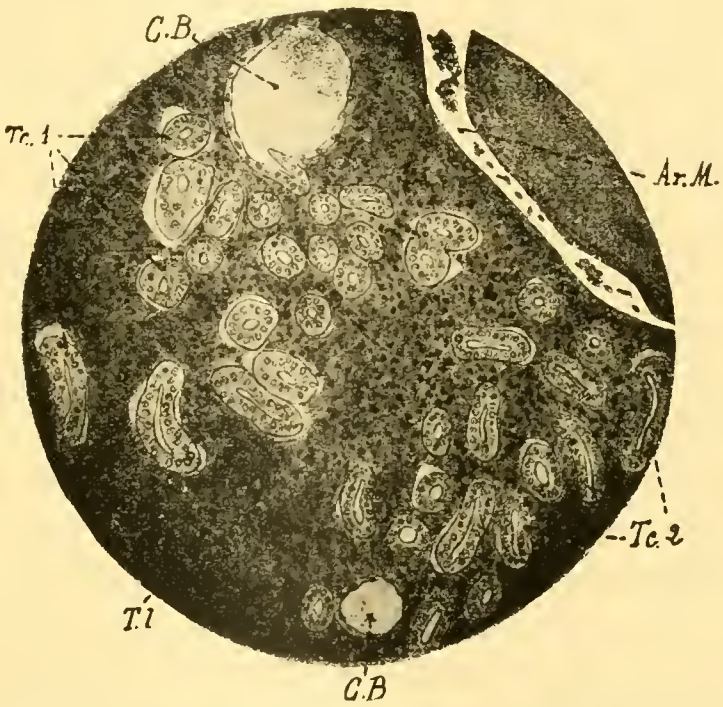

FIG. LXXVII. Les premiers pelotons canaliculaires métamérisés chez *Solea vulgaris* Risso. × 120.

Tc$_1$, *Tc*$_2$, pelotons mésonéphridiens ; *Tc*, tubes contournés ; *CB*, capsules de Bowman (la coupe passe en dehors des glomérules de Malpighi) ; *Tl*, tissu lymphoïde ; *Ar M*, artère rénale antérieure.

allure qui diffère totalement des descriptions et des représentations fournies par l'auteur allemand.

La régression des éléments propres du rein antérieur est totale dans ces quatre espèces ; de beaucoup plus complète que chez les deux Cyprinidés dont la description précède. Les éléments canaliculaires constitutifs du rein ne laissent plus aucune trace de leur existence, dans les régions antérieures du rein ; la régression s'étend même beaucoup plus loin; la partie antérieure du rein somatique subit la même dégradation que le rein céphalique et les canalicules urinifères y font défaut. Dans la région de contact du tissu lymphoïde et du tissu fonctionnel en pleine cavité abdominale se trouvent des canalicules dont les états de régression ressemblent, entièrement, aux mêmes formations comprises dans la zone de transition du rein antérieur et du rein moyen du *Barbeau* et du *Chevaisne*; ceci constitue une nouvelle preuve de l'envahissement graduel incessant et rapide, du rein, d'avant en arrière, par le tissu lymphoïde. Haller (**1908**) cherche à voir dans ces portions lymphoïdes du rein abdominal qu'il désigne par l'expression de deuxième segment, la persistance du mésonéphros. Or, son étude porte seulement sur des animaux adultes ; son opinion, pour établir la correspondance de cette région du rein de la *Perche* et du *Brochet*, avec le prétendu mésonéphros de la *Truite*, est basée sur des comparaisons douteuses. La faible dimension et la structure, strictement lymphoïde, de ce segment, chez l'adulte, faisant seules ressembler cette portion du rein somatique aux formations de même nature établies dans le deuxième segment du rein des Salmonidés.

La théorie de cet auteur est basée sur ces seuls arguments ; ils me paraissent insuffisants pour établir, sans conteste, une opinion sur un point aussi important. J'ai, au cours des descriptions précédentes, montré leur peu de valeur et je ne reviendrai pas sur leur discussion ; à mon avis, le rein de *Trutta fario* Sieb., *Esox lucius* L., *Perca fluviatilis* Bell., et *Gasterosteus aculeatus* L., est entièrement semblable, quant à la répartition de ses parties,

au rein de *Barbus fluviatilis* Agass., et *Squalius cephalus* Sieb., à une différence de détail près : Tandis que, chez ceux-ci, la dégénération des régions antérieures, sous l'action du tissu lymphoïde, se limite à la zone de transition du rein céphalique et du rein abdominal, elle gagne, chez ceux-là, le rein somatique qui subit, de ce fait, dans sa partie antérieure, une régression identique à celle du rein antérieur et on ne peut en tirer d'autres arguments.

CHAPITRE II

REINS MOYENS

Les reins moyens, abdominaux, somatiques ou mésonéphridiens se présentent, chez les diverses espèces de Téléostéens, sous des états de complexité différents. Ceux-ci tiennent surtout à l'absence ou à la présence des glomérules de Malpighi ; une division entre les reins moyens des Téléostéens peut de ce fait s'établir ; on peut reconnaître :

A) des reins aglomérulaires.

B) des reins pourvus de glomérules.

J'examinerai successivement ces deux modalités structurales.

A. — REINS MOYENS AGLOMÉRULAIRES.

Les reins moyens aglomérulaires se rencontrent chez les alevins ou jeunes Téléostéens, on peut même affirmer que cette disposition est la règle chez ceux-ci. Tant que le glomus pronéphrotique fonctionne, le rein somatique est uniquement canaliculaire, les glomérules de Malpighi n'ont pas pris naissance ou sont peu nombreux. Plus tard, quand l'activité sexuelle se manifeste, le rein antérieur se modifie par atrophie du glomus et développement du tissu pseudo-lymphoïde ; on voit augmenter alors, le nombre des glomérules de Malpighi dans le

rein moyen, bien entendu, chez les animaux qui sont capables de présenter des glomérules à l'état adulte.

Parmi ceux-ci, en effet, quelques-uns en sont dépourvus durant toute leur existence. Ils sont peu nombreux, du moins parmi ceux qu'ont signalés les auteurs et ceux que j'ai pu moi-même examiner. Les Lophobranches décrits par Huot (**1902**) font partie de cette catégorie ; l'auteur exprime nettement sa pensée dans la phrase suivante : « On ne trouve jamais de glomérules de Malpighi à l'extrémité des tubes urinifères. » L'explication qu'il donne de la fonction urinaire chez ces animaux est la confirmation de cette proposition : « L'urine est extraite de la veine cardinale et des capillaires par les tubes glandulaires, à la suite d'un phénomène d'osmose. » Cette brève description suffit pour se convaincre que les reins des Lophobranches décrits par Huot appartiennent bien au présent groupe dit aglomérulaire.

Certains Gobiesocidés ont aussi, à l'état adulte, un rein moyen aglomérulaire. Guitel (**1906**) a signalé cette disposition chez *Chorisochismus dentex* et *Lepadogaster Gouanii* Lacépède ; dans la première espèce, les tubes urinifères se réduisent à des canaux courts, rameux, arborescents, suivant l'expression même de l'auteur, branchés sur l'uretère primaire ; chez *Lepadogaster Gouanii* Lac., en plus des canaux arborescents s'établissent de longs canalicules contournés dont l'extrémité libre, en cul-de-sac, est toujours dépourvue de glomérules Malpighiens. L'uretère primaire porte, à sa surface, des canalicules arborescents de même nature que chez *Chorisochismus dentex*, également dépourvus de glomérules. Comme ceux des Lophobranches, par conséquent, les reins abdominaux des Gobiesocidés précédents sont aglomérulaires.

Lophius piscatorius, L. que j'ai étudié, présente les mêmes dispositions anatomiques ; ses reins sont dépourvus de glomérules de Malpighi. Leur irrigation particulière, décrite à propos du IIIe type anatomique, permettait déjà de présumer pareille disposition ; aucune irrigation artérielle ne

se manifeste dans cet organe ; il s'ensuit que les glomérules de Malpighi, dont les relations artérielles ne sont plus discutées, font totalement défaut dans le rein de cette espèce. Dans un premier travail sur le *Lophius*, BALFOUR (**1882**), ne peut se prononcer sur la présence certaine des glomérules artériels dans le rein de cette espèce. Un peu plus tard, cependant, il crut reconnaître cette formation sans, cependant, être très convaincu sur ce point.

Mes recherches sur le rein de cet animal m'ont permis de constater l'absence d'éléments glomérulaires, du moins de glomérules artériels, tels qu'on décrit et conçoit les glomérules de Malpighi, si fréquents dans le rein du plus grand nombre des Téléostéens et des autres Vertébrés.

J'examinerai, d'abord, le rein aglomérulaire des formes jeunes, j'étudierai, ensuite, les reins des adultes d'après mes recherches sur *Lophius piscatorius* L.

a) Reins moyens aglomérulaires des jeunes.

Les reins moyens des jeunes Téléostéens sont des reins aglomérulaires. Les glomérules de Malpighi ne s'établissent en effet que tardivement dans ces organes. Durant une période plus ou moins longue, suivant les espèces, ce rein est dépourvu de ces éléments.

La figure LXXVIII représente une coupe transversale dans le rein moyen de *Squalius cephalus* Sieb., mesurant 25 mm. de longueur totale. On ne trouve pas un seul glomérule de Malpighi sur la totalité de la coupe du rein. Il en est de même dans toute l'étendue du rein moyen. Les coupes sériées de la totalité de l'organe permettent de s'en convaincre. J'ai trouvé la même disposition chez *Barbus fluviatilis* Agass., de 21 mm. de longueur totale, chez *Squalius leuciscus* Blanch., de 16 mm., chez *Perca fluviatilis* Bell., de 11 mm., enfin chez *Salvelinus fontinalis* Mitch., de 13 mm. Il est vraisemblable que cette disposition se manifeste chez tous les Téléostéens.

Un premier point ressort de cet examen du rein moyen des

Téléostéens jeunes : le rein moyen est originairement aglomérulaire. L'infiltration artérielle, entraînant la production des glomérules de Malpighi ne se fait que tardivement. On trouve des glomérules présents dans les reins moyens de *Squalius cephalus*, Sieb., de 50 mm. de longueur totale ; on en trouve également chez *Barbus fluviatilis* Agass., de 32 mm., *Squalius leuciscus* Blanch., de 28 mm., *Perca fluviatilis* Bell., de 22 mm. *Salvelinus fontinalis* Mitchill., de 25 mm. Or, à cette apparition des glomérules de Malpighi dans le rein moyen, correspond une dégénérescence plus ou moins accusée du glomus antérieur. Il est probable que la diminution fonctionnelle de celui-ci, coïncide avec l'apparition de ceux-là.

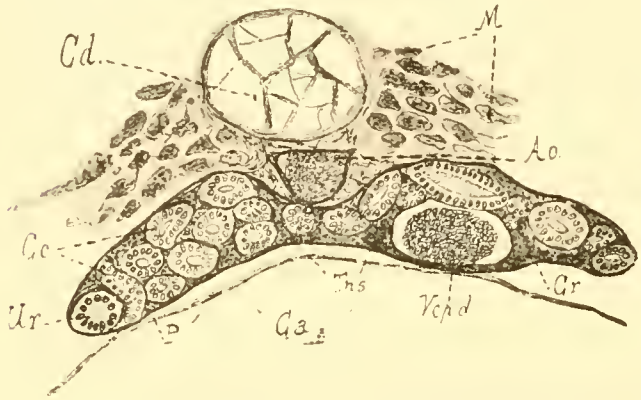

Fig. LXXVIII. Coupe tranversale des reins de *Squalius cephalus* Siebold jeune, 0,025 × 110.
Cd, corde dorsale ; *M*, Myomères ; *Ao*, aorte ; *Cr*, capsule rénale ; *Cc*, canalicules contournés ; *Ur*, uretère ; *Tps*, tissu lymphoïde ; *Vcpd*, veine cardinale postérieure droite ; *ca*, cavité abdominale.

Un deuxième point tient à la disposition des canalicules urinifères. Ceux-ci sont courts et peu nombreux ; les pelotons qu'ils constituent offrent une disposition métamérique. Cette répartion, très nette dans les régions antérieures, devient plus confuse dans les régions moyennes et postérieures. Au moment de l'apparition des glomérules de Malpighi, l'élongation et la multiplication des canalicules urinifères font perdre à l'ensemble du rein son allure métamérique. J'ai indiqué ces particularités, en détail, à propos de l'étude du premier type anatomique. Je me borne à le rappeler de nouveau en ce moment.

Enfin, un dernier point a trait à la disposition du tissu lymphoïde intra-rénal. Très développé dans les régions antérieures il est plus rare dans les régions moyennes. Ce n'est que plus tard, lorsque le rein moyen se complique et devient actif, que

se produit cet envahissement par ce tissu. Or, l'envahissement du rein moyen par le tissu lymphoïde, coïncide toujours avec le début de son activité fonctionnelle. On peut se demander, dès lors, s'il n'existe pas entre les deux tissus une nécessité de coexistence, destinée à assurer le fonctionnement du rein moyen. C'est ce que je démontrerai bientôt.

En résumé, le rein moyen des Téléostéens est originairement métamérisé. A cet état, il est aglomérulaire, ses canalicules sont courts et peu développés. Le tissu lymphoïde y est peu abondant. Ces caractères semblent indiquer une faible activité fonctionnelle ; l'excrétion urinaire étant surtout assurée par le glomus antérieur.

b) Reins moyens aglomérulaires des adultes.

Le rein de *Lophius, piscatorius* L., peut se diviser, quant à sa constitution histologique, en deux régions ; l'une antérieure, dépourvue de canalicules urinifères, constituée uniquement par du tissu lymphoïde à lymphocytes et mononucléaires de même nature que les éléments blancs des reins des Poissons déjà décrits. L'autre, occupant environ les deux tiers postérieurs de l'organe, contient des tubes urinifères plongés dans du tissu pseudo-lymphoïde abondant de même constitution que celui de la région antérieure.

Les deux régions passent insensiblement de l'une à l'autre sans aucune démarcation bien nette ; la différence de structure des deux régions a déjà été reconnue et décrite par Balfour (**1882**).

Au niveau du tiers antérieur environ, quelques rares canalicules urinifères paraissent épars et isolés au sein du tissu lymphoïde. Ils font totalement défaut à son extrémité antérieure. Leur nombre augmente progressivement à mesure qu'on se rapproche de la région postérieure du rein, sans qu'ils atteignent jamais une grande compacité. Même, dans les zones les plus postérieures de l'organe, les tubes urinifères n'arrivent jamais au contact ; le tissu lymphoïde très abondant et les vaisseaux

sanguins, très nombreux, occupent de larges espaces entre les formations tubulaires.

On peut donc considérer dans le rein de *Lophius piscatorius* L., deux parties :

α) Une antérieure, de structure essentiellement pseudo-lymphoïde.

β) Une postérieure à la fois pseudo-lymphoïde et canaliculaire.

De cette seule différenciation du rein en deux régions de structure différente doit-on conclure à la dualité d'origine de l'organe ? Le rein de *Lophius* résulte-t-il de la coalescence du rein antérieur ou pronéphros et du rein moyen ou mésonéphros ainsi que le pense Calderwood (1891) ? Cette dernière interprétation me paraît inexacte. Les preuves anatomiques, établies dans la première partie de ce travail, permettaient de réfuter cette manière de voir ; les données fournies par l'histologie complètent cette appréciation. De ce que la région antérieure du rein moyen a une structure différente de la région postérieure du même rein, on ne peut conclure à leur origine double, surtout quand cette dissemblance structurale tient au plus ou moins grand développement du tissu pseudo-lymphoïde ; ce tissu a la propriété d'envahir le rein, en allant d'avant en arrière, ainsi que je l'ai montré dans la description du rein moyen des formes jeunes. De par cela même, il est aisé de se rendre compte que, chez l'adulte, la région antérieure du rein moyen doit contenir une proportion de tissu pseudo-lymphoïde considérable par rapport aux régions postérieures du même segment. Ainsi, les reins moyens de *Trutta fario* Sieb., *Esox lucius* L., *Perca fluviatilis* Bell. et *Gasterosteus aculeatus* L., sont entièrement lymphoïdes dans leur partie antérieure. Cependant, chez ceux-ci tous les caractères anatomiques ainsi que l'étude du développement, depuis le jeune jusqu'à l'adulte, désignent cette région comme appartenant au mésonéphros ou rein somatique. D'ailleurs, la présence, à l'intérieur même du tissu pseudo-lymphoïde, de canalicules urinifères, de même nature

que les canalicules inclus dans le segment rénal appartenant indiscutablement au rein moyen, suffit pour établir l'assimilation des deux parties, ainsi que je l'ai indiqué plus haut (pages 512, 513). Les formes les plus dégénérées des canalicules placés en avant passent, insensiblement, aux formes mieux conservées qui leur sont postérieures et cette transition graduelle constitue la preuve décisive de l'unité d'origine de la région. pseudo-lymphoïde et canaliculaire du rein moyen.

α) *Région antérieure ou pseudo-lymphoïde* — La région antérieure des reins de *Lophius piscatorius*, L., subit une régression graduelle d'avant en arrière. L'aboutissant de ce processus régressif est la disparition totale des canalicules de la région antérieure ; la preuve en est donnée par les restes canaliculaires qu'on trouve dans le tissu lymphoïde et par les traces évidentes d'une sénescence canaliculaire, de moins en moins accusée, à mesure qu'on s'éloigne des régions antérieures. Ce qui se produit dans le rein moyen de la *Truite*, du *Brochet*, de la *Perche* et de l'*Epinoche* se retrouve chez la *Baudroie*. Le tissu pseudo-lymphoïde suit son développement graduel et habituel; né dans la région antérieure du rein, il s'étend d'avant en arrière, attaque les premiers tubes urinifères et les fait disparaître. Cette destruction progressive est prise sur le fait dans la région du tiers antérieur de l'organe ; en avant de cette partie, les tubes n'existent pas, en arrière, ils sont intacts, au niveau même de la région de passage de ces deux zones, les canalicules sont sénescents et à demi détruits. La ressemblance d'agencement, dans l'ensemble de la partie antérieure du rein moyen, est remarquable chez toutes les espèces ci-dessus décrites ; elle devient frappante si on s'adresse aux détails.

Le mode de dégénération des canalicules urinifères s'offre, en effet, partout avec les mêmes caractères et suit les mêmes procédés. La figure LXXIX représente un fragment de coupe prise dans la région du tiers antérieur du rein de *Lophius piscatorius* L. Les cellules du tissu pseudo-lymphoïde

trés développé (*Tl.*), se rangent sous forme de cordons irréguliers. Une veinule afférente (*Va.*) borde le côté droit de la coupe. Deux tubes urinifères, (*Tc.*), sont plongés dans le tissu pseudo-lymphoïde ; on reconnaît encore, aisément, à leur contour les canalicules urinifères et les cellules qui les constituent. La lumière des tubes urinifères est apparente ; cependant les cellules pariétales de ces canalicules urinifères ont déjà subi une dégénération assez avancée ; de très grosses vacuoles distendent le protoplasma des cellules et le découpent en traînées radiaires, comparables aux formations semblables décrites à propos des tubes sénescents, contenus dans la zone d'union du rein antérieur et du rein moyen des espèces décrites plus haut. Leur cytoplasme est clair et prend avec difficulté les réactifs colorants. Les noyaux rabougris, ne se colorent pas aisément ; ils se teignent uniformément par les couleurs d'aniline ; ils sont presque toujours situés dans la bordure cytoplasmique externe et sont toujours placés dans le prolongement des travées radiaires unissantes. Quelques cellules en sont complètement privées. Cette disposition particulière du cytoplasme et du noyau permet de penser que les vacuoles prennent naissance entre les cellules ; cette manière d'envisager leur formation est confirmée par l'examen des tubes urinifères dans lesquels la vacuolisation est moins avancée ; les premiers indices de la formation vacuolaire prennent naissance dans les régions de contact des cellules voisines. Les vacuoles, d'abord de faibles dimensions, augmentent de plus en plus,

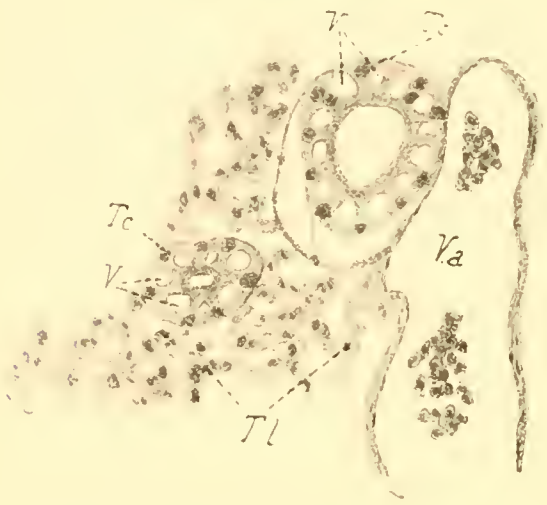

Fig. LXXIX. Coupe dans la région antérieure du rein de *Lophius piscatorius* L. × 120.
Tc, tubes contournés dégradés ; *Tl*, tissu pseudo-lymphoïde ; *V*, espaces intrapariétaux ; *Va*, veinule afférente.

enserrent les cytoplasmes cellulaires et finissent par donner aux tubes urinifères l'aspect représenté sur la figure LXXIX. Les grosses vacuoles sont remplies d'une production très légèrement colorable par l'éosine. Son aspect et ses réactions rappellent entièrement celles des exsudats fibrineux, précédemment signalés dans les vacuoles des cellules des tubes urinifères de la zone d'union du rein antérieur et moyen du *Barbus fluviatilis* Agass. Ils sont, par suite, de même nature.

Dans les régions les plus antérieures, les canalicules contournés sont très dégénérés ; la bande bordante interne du cytoplasme est rompue sur divers points et les cavités vacuolaires s'ouvrent, à ce niveau, dans la lumière centrale. Les travées protoplasmiques radiaires, amincies, sont encore reliées à la bande protoplasmique externe ; elles semblent flotter dans la cavité tubulaire par leur extrémité rendue libre par suite des ruptures vacuolaires. Dans quelques tubes, la rupture cytoplasmique s'opère à l'extérieur des canalicules, de telle sorte que les vacuoles paraissent s'ouvrir directement dans les espaces péritubulaires ; mais cette dernière disposition est des plus rares et exceptionnelle, car, non seulement, le nombre des canalicules à rupture externe est très faible, mais dans ces canalicules seuls quelques éléments isolés se présentent ainsi.

Les formes dégénérées des canalicules urinifères de *Lophius piscatorius* L., ressemblent, jusque dans leurs moindres détails, aux mêmes éléments du rein de *Trutta fario* Sieb., *Esox lucius* L., *Perca fluviatilis* Bell., *Gasterosteus aculeatus* L., *Solea vulgaris* Riss. Or, ceux-ci présentent les mêmes caractères de structure histologique et de réactions histochimiques que les canalicules antérieurs des reins moyens de *Squalius cephalus* Sieb., et *Barbus fluviatilis* Agass., déjà mentionnés. La similitude des caractères histologiques et l'identité des données fournies par l'anatomie indiquent l'homologie entre les parties antérieures du rein moyen de tous les Téléostéens, y compris celui de *Lophius piscatorius* L. A mon avis, il n'est pas possible de les considérer comme distinctes et d'origine différente.

Haller (1908) se base sur ce caractère de dégénérescence des canalicules antérieurs pour les séparer des autres tubes urinifères du rein et couper celui-ci en deux parties. L'antérieure dégénérée, étant le mésonéphros et la partie glandulaire, le métanéphros. Son opinion, à ce sujet, n'est pas fondée et ne correspond pas aux idées que mes recherches permettent d'affirmer. L'organe urinaire de *Lophius* équivaut au rein moyen des autres Téléostéens, à caractères indubitablement mésonéphridiens et sans mélange. Ce rein mésonéphridien a subi, dans sa région antérieure, des dégénérations canaliculaires que le plus grand nombre des Poissons osseux offrent dans cette partie de leur organe excréteur.

β) *Région postérieure canaliculaire.* — La région postérieure du rein est pourvue de canalicules bien constitués : Ce qui frappe, cependant, quand on examine cette région rénale, c'est, d'abord, la faible quantité de canalicules urinifères par rapport à la masse considérable du tissu pseudo-lymphoïde qui les entoure. Cette disproportion entre les deux ordres de tissu tient, non seulement au nombre relativement restreint des canalicules contournés, mais aussi à leurs faibles dimensions. Il est rare de trouver des canalicules coupés, transversalement, atteignant un diamètre extérieur de 12 μ ; par contre les sections de tubes de 6 à 8 μ sont des plus fréquentes. Ces diamètres sont très faibles si on considère que les canalicules contournés des reins moyens de certains Téléostéens (*Perca*, *Gasterosteus*, par exemple) sont capables d'acquérir 35 à 40 μ de diamètre extérieur et même de dépasser cette taille.

Un deuxième caractère tient à l'absence complète de glomérules de Malpighi : Balfour (1882) a signalé ces éléments dans le rein de *Lophius piscatorius* L. Malgré tous les soins que j'ai apporté à rechercher ces derniers, il ne m'a pas été possible d'en découvrir. Je dois cependant reconnaître que certains tubes urinifères présentent une disposition curieuse qui peut prêter à confusion par suite de sa ressemblance avec les formations glomérulaires. Ces formations peu nombreuses dans

le rein de la *Baudroie* correspondent peut-être aux « rares » glomérules signalés, sans plus de détails, par BALFOUR.

Je ne peux, d'ailleurs, moi-même, donner des affirmations précises sur la valeur morphologique et physiologique de ces formations qui ne semblent exister que chez *Lophius piscatorius* L. On n'en trouve point, en effet, de comparables chez les jeunes Téléostéens à reins dépourvus de glomérules de Malpighi. On n'en trouve pas davantage dans les reins des adultes. Les auteurs n'ont pas décrit une semblable organisation, chez les animaux dont le rein se présente à ce degré de simplicité.

Certains canalicules urinifères, que la reconstruction géométrique des coupes permet d'homologuer aux canalicules principaux des autres Téléostéens, présentent, à leur extrémité libre, une diminution brusque de calibre. De 6 à 8 μ leur diamètre extérieur s'abaisse à 3 ou 4 μ; leur lumière, à ce niveau, ne dépasse jamais 1,5 μ ou 2 μ. Les cellules qui forment la paroi de ces canalicules sont cubiques, parfois même elles prennent un aspect aplati. Le protoplasma clair, finement granuleux, prend bien l'éosine ; le noyau bien net se colore avec intensité par l'hémalun.

Cette extrémité effilée du canalicule urinaire se replie sur elle-même plusieurs fois, de manière à constituer un peloton canaliculaire ; sous cette forme, l'extrémité de ces tubes urinifères prend par sa taille et sa forme l'aspect d'un glomérule. Cette ressemblance est d'autant plus grande que le peloton glomérulaire, constitué par l'extrémité effilée et contournée du canalicule, fait toujours saillie et proémine à l'intérieur des capillaires ou des lacunes veineuses du rein (fig. LXXX). L'endothélium vasculaire s'applique contre les pelotons canaliculaires et les recouvre sur toute leur surface, se comportant vis-à-vis du peloton formé par l'extrémité du tube urinifère, comme la capsule de Bowman par rapport au peloton vasculaire d'un glomérule de Malpighi, contribuant, ainsi, à accentuer la ressemblance des deux formations.

Cependant, la distinction s'établit aisément entr'elles ; un

examen attentif permet de se convaincre de la non homologation possible des canalicules spéciaux à *Lophius piscatorius* L., et des glomérules de Malpighi habituels. Ces différences se manifestent dans toutes les parties constituantes des deux variétés glomérulaires ; ils n'ont ni la même structure, ni la même valeur anatomique ; le glomérule de Malpighi est de formation artérielle celui de *Lophius* est d'origine canaliculaire ; la structure cellulaire de la paroi même en fait foi et ne permet pas la confusion. Dans les mailles du peloton canaliculaire se trouvent des cellules du tissu pseudo-lymphoïde, serrées et tassées les unes contre les autres. Pareille infiltration pseudo-lymphoïde n'existe jamais dans le peloton du glomérule de Malpighi. La capsule (capsule de Bowman) elle-même est en relation directe, par l'intermédiaire du collet, avec le tube urinifère chez le premier ; la formation périglomérulaire du second est de nature vasculaire, il n'y a jamais continuité entre elle et le tubulus contourné qu'elle entoure ; de plus, les nombreux globules du sang interposés entre les deux feuillets de la capsule, démontrent la continuité de cette cavité capsulaire avec le système irrigateur du rein. L'endothélium enveloppant appartient au système veineux et ne peut se comparer à la capsule placée à l'extrémité des canalicules urinifères pourvus de glomérules Malpighiens. Enfin, les rapports des tubes pelotonnés, contenus dans les glomérules de *Lophius piscatorius* L., avec les portions plus dilatées des canalicules urinifères indiquent une continuité entière entre ces deux ordres de tubes.

FIG. LXXX. Coupe dans la région moyenne du rein de *Lophius piscatorius* L. × 115.
Pt, peloton tubulaire ; *Cv*, capsule vasculaire ; *Tc*, tubes contournés ; *Tl*, tissu pseudo-lymphoïde.

Si la comparaison histologique des deux sortes de glomérules ne peut s'établir, il n'en est pas de même des analogies physiologiques. Les pelotons canaliculaires proéminent à l'intérieur des lacunes veineuses où ils sont baignés par le sérum sanguin. Cette position particulière, que je ne crois pas avoir été signalée ailleurs, permet de penser qu'il peut s'opérer, à ce niveau, des échanges osmotiques. Il est possible que le sérum sanguin filtre au travers de la paroi canaliculaire comme cela se produit à travers l'endothélium des anses vasculaires du glomérule de Malpighi. Ceci est une simple hypothèse et n'a point d'autre valeur. Sa justification devrait être basée sur des faits précis et donnés par une expérimentation serrée. Au cas où cette manière de voir serait vérifiée, les pelotons canaliculaires joueraient un rôle comparable à celui des glomérules de Malpighi. Ils pourraient leur être assimilés au point de vue physiologique. L'existence de ces pelotons canaliculaires, précisément dans un rein dépourvu de glomérules de Malpighi, est digne d'intérêt ; ceux-ci, comme on sait, constituent les organes producteurs du véhicule liquide de l'urine ; peut-être la même fonction s'accomplit-elle au niveau de cet organe si particulier.

A la suite de leur portion terminale pelotonnée, les canalicules urinifères augmentent de diamètre. Les cellules deviennent plus hautes, sans cependant jamais devenir cylindriques ; le noyau est très apparent et renferme le plus souvent un nucléole acidophile. Entre les cellules principales du tube se trouvent engagés quelques mononucléaires issus du tissu lymphoïde ; ces éléments se distinguent aisément des cellules principales par leurs réactions colorantes différentes. Le noyau prend très fortement l'hémalun, le protoplasme forme autour de celui-ci une zone claire peu colorable ; au niveau des points où les mononucléaires ont pénétré dans la paroi canaliculaire, les cellules principales sont creusées de galeries et présentent un état de sénilité marquée. Leur noyau est rabougri, peu distinct, pyknotique ; le cytoplasme clair, renferme des granulations foncées. Ces cellules sont en voie de dégénérescence et

leur destruction phagocytaire s'opère par l'action des mononucléaires engagés dans la paroi canaliculaire. Ces mononucléaires ne sont pas très nombreux ; on en trouve quelques-uns dans les régions des tubes où les lumières sont étroites ; ils disparaissent presque entièrement dans les portions canaliculaires à lumière large.

Le petit nombre des cellules mononucléaires dans les parois des canalicules du rein de *Lophius piscatorius* L., est à retenir ; cette disposition coïncide avec la présence des pelotons canaliculaires terminaux ; j'aurai bientôt l'occasion de décrire des relations semblables. Je peux tout de suite indiquer qu'il existe un balancement très net entre le nombre de cellules blanches intra-pariétales et la présence des glomérules de Malpighi dans le rein. Quand ceux-ci sont peu représentés les cellules du tissu lymphoïde envahissent en nombre les épithéliums des canalicules urinifères ; quand leur quantité augmente, les leucocytes sont moins envahissants. Lorsque le régime artériel s'établit entièrement, comme cela se passe dans les reins postérieurs par exemple, non seulement les épithéliums ne contiennent plus de cellules blanches, mais encore le tissu pseudo-lymphoïde intertubulaire diminue en quantité et finit même par disparaître entièrement. Ceci constitue une véritable règle ne souffrant pas d'exceptions. Chez les Téléostéens que j'ai étudiés, ce balancement tissulaire est lié intimement au phénomène de l'excrétion urinaire que j'étudierai en détail dans le paragraphe suivant. Je signale ce fait, en ce moment, afin de poser un premier exemple et aussi pour tirer un argument probant sur la valeur des pelotons canaliculaires de la *Baudroie*. Puisque les éléments blancs sont peu nombreux dans les parois des tubes urinifères pourvus de glomérules de Malpighi, puisqu'ils sont aussi peu nombreux dans les mêmes tubes du *Lophius piscatorius* L., ne peut-on supposer que les pelotons canaliculaires des reins de cette dernière espèce jouent dans l'organe le même rôle que les glomérules de Malpighi et peuvent, par conséquent, leur être assimilés au point de vue de leurs fonctions,

Quelques canalicules urinifères possèdent seuls cette terminaison pelotonnée ; dans les reconstitutions que j'ai faites à ce sujet plusieurs tubes m'ont paru terminés en cul-de-sac et sans pelotons terminaux.

Quoi qu'il en soit, ces deux ordres de canalicules urinifères se comportent ensuite de la même manière, ils se replient plusieurs fois sur eux-mêmes et forment ainsi, au sein du tissu pseudo-lymphoïde, des pelotons aux contours très lâches garnis de cellules blanches. Ces pelotons lâches sont indépendants des pelotons serrés cités plus haut, de telle sorte que certains canalicules sont pourvus de deux polotons successifs tandis que d'autres n'en possèdent qu'un seul.

Après s'être ainsi repliés sur eux-mêmes, les canalicules urinifères se dirigent vers la région médiane et postérieure du rein ; en ce point, ils s'unissent les uns aux autres de manière à constituer des tubes de plus grand diamètre. Ces nouveaux tubes prennent la valeur de véritables canaux collecteurs; les cellules de leurs parois sont plus élevées, plus tassées les unes contre les autres, que celles des canalicules urinifères. L'action de l'hémalun et de l'éosine permet d'y déceler un noyau clair, peu chromophile, situé près de la base. Dans le noyau est un nucléole volumineux et apparent. Le protoplasme est également clair, dépourvu de granulations. L'épithélium du canal est entouré d'une enveloppe conjonctive (6 à 10 μ) qui forme une mince gaine autour des canaux collecteurs. A leur tour, ceux-ci s'unissent et se jettent par groupes dans l'uretère qu'ils abordent suivant toutes les génératrices. L'uretère ressemble comme constitution histologique aux canaux collecteurs ; les seules différences qu'on y peut relever tiennent au diamètre plus grand de la lumière (32 à 38 μ) et à l'épaisseur plus considérable de l'enveloppe conjonctive (14 à 18 μ). A part ces deux différences de taille, les éléments constituants se présentent avec les mêmes caractères histologiques.

B. — REINS MOYENS GLOMÉRULAIRES

La forme glomérulaire des reins moyens est de beaucoup la plus répandue ; le plus grand nombre des Téléostéens, que j'ai étudiés, la possèdent. Il est nécessaire d'établir parmi ceux-ci des divisions. Certains présentent, en effet, des reins moyens pourvus de glomérules rares et isolés ; d'autres, au contraire, en possèdent de nombreux, disposés en groupes compacts. L'augmentation dans le nombre des glomérules entraîne des modifications histologiques importantes. Les reins moyens pourvus de rares glomérules possèdent un tissu lymphoïde abondant, les reins riches en éléments glomérulaires ont, au contraire, un tissu interstitiel peu développé ; la proportion inverse des deux formations glomérulaires et lymphoïdes est constante ; plus les glomérules sont nombreux, moins le tissu lymphoïde est représenté ; cette règle se justifie dans tous les cas. La constitution des canalicules rénaux est liée aux variations de ces tissus et subit des transformations diverses ; quand le tissu lymphoïde est très développé, on remarque une abondante infiltration des épithéliums canaliculaires par les cellules blanches : quand, au contraire, le tissu lymphoïde est très réduit, presque absent, l'infiltration est moindre.

Je prendrai dans l'exposition de l'organisation des reins moyens deux exemples ; le premier aura trait à des reins dont les glomérules de Malpighi sont peu nombreux et dont le tissu pseudo-lymphoïde est bien représenté ; le deuxième porte sur des reins abondamment pourvus de glomérules et à tissu pseudo-lymphoïde réduit.

Cette division n'est pas établie dans l'intention de déterminer deux types rénaux absolus et indépendants l'un de l'autre ; entr'eux s'échelonnent de nombreuses formes qui présentent des proportions variées de tissu lymphoïde et de glomérules de Malpighi, permettant de suivre, par degrés, le passage du premier exemple au second. Elle doit être considérée comme

une simple coupure facilitant l'exposition et n'a pas d'autre raison d'être.

A. Reins moyens à glomérules de Malpighi peu nombreux.

La partie moyenne du rein somatique de *Barbus fluviatilis*, Agass., *Chondrostoma nasus* Agass.; *Scardinius erythrophthalmus* CBp., *Squalius cephalus* Sieb., *Alosa sardina* Bell. *Chrysophrys aurata* Cuv. et Val., *Mullus barbatus* Willugh, *Trutta fario* Sieb., *Mugil cephalus* Cuv. et Val., *Scorpœna scrofa* L., *Anguilla vulgaris* L., présente la même organisation ; il me suffira de décrire le rein moyen de *Barbus fluviatilis* Agass., les mêmes dispositions histologiques se retrouvant chez les autres animaux précités.

Dans la région moyenne du rein somatique de *Barbus fluviatilis* Agass., il n'est plus possible de reconnaître la disposition en pelotons isolés qui se manifestait si nettement dans la région antérieure. Les tubes rénaux se sont considérablement accrus comme longueur et comme complexité ; malgré les difficultés que présente la reconstitution graphique d'un organe aussi compliqué, il n'est cependant pas douteux que certains tubes rénaux diffèrent des autres ; les uns sont terminés à leur extrémité libre par des glomérules de Malpighi, d'autres, au contraire, finissent en cul-de-sac. A mon avis, les tubes principaux, signalés plus haut, correspondent aux tubes pourvus de glomérules et les tubes en cul-de-sac aux canalicules secondaires. Seulement, par suite de l'accroissement en longueur des premiers et en nombre des seconds, la disposition métamérique observée dans la région antérieure s'efface et disparaît. La région moyenne du rein somatique acquiert, par cette complexité, un aspect qui lui est particulier. Les reconstructions de coupes sériées permettent de constater cependant le passage insensible aux pelotons de la région antérieure par simplification du nombre des canalicules et diminution de leur longueur. Ainsi, la région moyenne du rein abdominal, de même consti-

tution segmentaire que les pelotons de la région antérieure. devient de plus en plus confuse, quant à cette disposition, par suite des complications apportées à ses éléments constitutifs.

Les canalicules rénaux pelotonnées sont plongés dans un tissu lymphoïde abondant, tassé entre leurs diverses anses. Je n'insisterai pas sur la qualité de ces éléments lymphoïdes qui ne diffèrent pas de ceux que j'ai décrits plus haut.

On peut reconnaître dans les canalicules rénaux principaux plusieurs régions représentées dans la figure LXXXI.

a. — Le glomérule de Malpighi et la capsule de Bowman (*Gl. M.*).

b. — Le collet (*c o.*).

c. — Le tube contourné (*T. c*).

d. — Le canal collecteur. (Cl^1. Cl^2).

e. — L'uretère (*Ur.*).

Les tubes aglomérulaires (*t. agl.*) sont toujours branchés sur des tubes porteurs de glomérules au niveau de la région d'union du peloton canaliculaire et du canal collecteur. Cette disposition est entièrement comparable à celle affectée par les canaux secondaires autour du canalicule primaire des régions antérieures du rein. Les seules différences entre ceux-ci et ceux-là tiennent au plus grand nombre et à la longueur plus considérable des premiers. Quelques différences histologiques peu importantantes se manifestent aussi entre les canalicules glomérulaires et aglomérulaires. Après avoir examiné les canalicules contournés pourvus de glomérules, je dirai quelques mots des canalicules qui en sont dépourvus, je terminerai enfin par l'étude histologique des canaux collecteurs, des uretères, et de la vessie urinaire.

a. — GLOMÉRULES DE MALPIGHI ET CAPSULES DE BOWMAN

Les glomérules de Malpighi sont peu nombreux dans la partie somatique du rein de *Barbus fluviatilis* Agass. ; leur petit nombre

tient, non seulement, à la faible quantité des canalicules glomérulaires, mais aussi à la grande longueur de tous les tubes contournés. Ces deux conditions expliquent leur rareté ; d'ailleurs, si les éléments glomérulaires sont peu nombreux, c'est parce que le rein moyen de *Barbus fluviatilis* Agass., et des espèces qui s'en rapprochent tiennent plus des reins moyens à l'état pur, aglomérulaires, que des reins franchement glomérulaires abondamment pourvus d'émissaires artériels. Il existe ici un début d'irrigation artérielle, entraînant la production de quelques glomérules peu nombreux et disséminés. Cette dissémination des éléments glomérulaires du rein somatique est particulière aux organes n'ayant subi qu'une faible infiltration artérielle. Dès que celle-ci prend une plus grande intensité les glomérules deviennent, à la fois, plus nombreux et plus groupés ; la disposition des glomérules en bouquet commence à se montrer déjà dans les reins moyens où les glomérules sont abondants. Elle est une des caractéristiques des reins postérieurs dans lesquels l'irrigation artérielle atteint son comble. En somme, le rein moyen ou somatique du *Barbus fluviatilis* Agass., équivaut au rein de *Lophius piscatorius* L., ci-dessus décrit, avec cette différence, toutefois, que quelques tubes contournés entrent en relation avec des formations glomérulaires encore imprécises et éparses. Le rein moyen fait un premier pas vers la transformation en rein définitif.

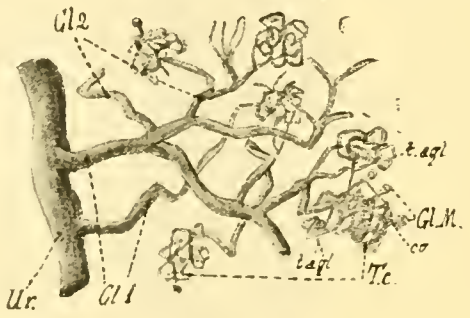

FIG. LXXXI. Uretère et canaux urinifères de la région moyenne du rein de *Barbus fluviatilis* Agassiz. × 18 (Reconstruction).
Ur, uretère ; Cl_1, canal collecteur de 1er ordre ; Cl_2, canal collecteur de 2e ordre ; *Tc*, tube contourné ; *GlM*, glomérules de Malpighi ; *co*, collets des glomérules ; *tagl*, tubes aglomérulaires.

L'imprécision de l'irrigation artérielle du rein moyen, que les caractères anatomiques, décrits dans la première partie de ce travail, permettaient de pressentir, ressort encore mieux, de l'étude microscopique des relations

artérielles avec les glomérules et les diverses parties du rein.

Les artères qui donnent naissance aux glomérules ne leur sont pas spéciales; elles sont toutes, sans exception, dérivées des artères intercostales ; parmi celles-ci quelques-unes s'épuisent dans les muscles intercostaux, d'autres perforent la capsule rénale et pénètrent dans l'intérieur même des tissus rénaux ; elles

FIG. LXXXII. Coupe longitudinale dans le rein moyen de *Barbus fluviatilis* Agassiz. × 110. *Vcp*, veine cardinale postérieure ; *Ve*, veine efférente rénale ; *GlM*, glomérule de Malpighi ; *Lpv*, capillaires de la paroi veineuse ; *ArM*, artère Malpighienne *tc*, tube contourné; *tps*, tissu pseudo-lymphoïde.

donnent, en ce point, les branches glomérulaires ; elles poursuivent ensuite leurs parcours se divisent en capillaires destinés à l'irrigation des organes intra-rénaux, aux parois des gros vaisseaux du rein par exemple, et se déversent, enfin, dans les lacunes rénales.

Cette disposition est intéressante ; il semble, en effet, que quelques-uns des glomérules, étant donnés les rapports des vaisseaux qui les portent avec les parois des grosses veines du rein, sont d'origine veineuse. HALLER (1908) se demande même si certains glomérules de Malpighi du rein de *Salmo irideus*, ne participeraient pas à une irrigation veineuse. Dans mes diverses préparations j'ai retrouvé souvent ces apparences ; les dessins LXXXII et LXXXIII en font foi. Les

glomérules de Malpighi, dans ces deux exemples, dessinés d'après *Barbus fluviatilis* Agass., et *Solea vulgaris* Risso, sont nettement rattachés à la paroi de la veine cardinale postérieure dont ils semblent dépendre. En réalité, il n'en est rien ; les reconstructions que j'ai faites, de ces régions, d'après des coupes sériées, m'ont permis de me rendre compte que les vaisseaux porteurs de glomérules ne sont pas des branches issues de la veine cardinale postérieure, mais bien des branches artérielles nées d'interscotales. Après avoir fourni des glomérules, peu nombreux et épars (fig. LXXXIII), suivant la règle générale, ces artères se rendent au voisinage de la paroi épaisse de la veine cardinale et se divisent en capillaires dans l'adventice conjonctive. Ces capillaires font office de vasa vasorum et s'épuisent dans l'épaisseur même de la tunique vasculaire. Mes recherches, sur ce point, ont porté sur *Barbus fluviatilis* Agass., *Squalius cephalus* Sieb. *Solea vulgaris*, Risso, *Salvelinus umbla* L. *Alosa sardina* Bell., *Scorpoena scrofa* L. Elles m'ont toujours donné les mêmes résultats. Je n'ai jamais trouvé une communication quelconque entre les vaisseaux porteurs de glomérules et la cavité même de la veine. Ceci montre, de toute évidence, que les glomérules à relations veineuses qu'HALLER indique, sans insistance il est vrai, n'existent pas. Les glomérules sont artériels ou ne sont pas ; ceci, aussi bien dans les reins moyens pourvus de glomérules que dans les organes les plus pauvres en cet élément.

Un point important ressort, toutefois, de cette disposition particulière et tient à la non spécificité glomérulaire des artères du rein moyen. Cette non spécificité prouve qu'une modification progressive, dans l'irrigation rénale, s'accomplit au sein même du rein mésonéphridien typique. Cette modification aboutit à la production des glomérules de Malpighi dans les reins abdominaux et cela, aux dépens d'artérioles non encore bien individualisées.

Les glomérules de Malpighi, ainsi disséminés dans la substance du rein, sont de dimensions relativement faibles. Les plus

gros atteignent 120 à 130 μ. Dans les reins postérieurs des Téléostéens ces mêmes éléments sont capables d'atteindre jusqu'à 230 et 240 μ de diamètre; taille comparable aux glomérules métanéphridiens des Mammifères.

Ces glomérules sont donc alimentés par des branches des

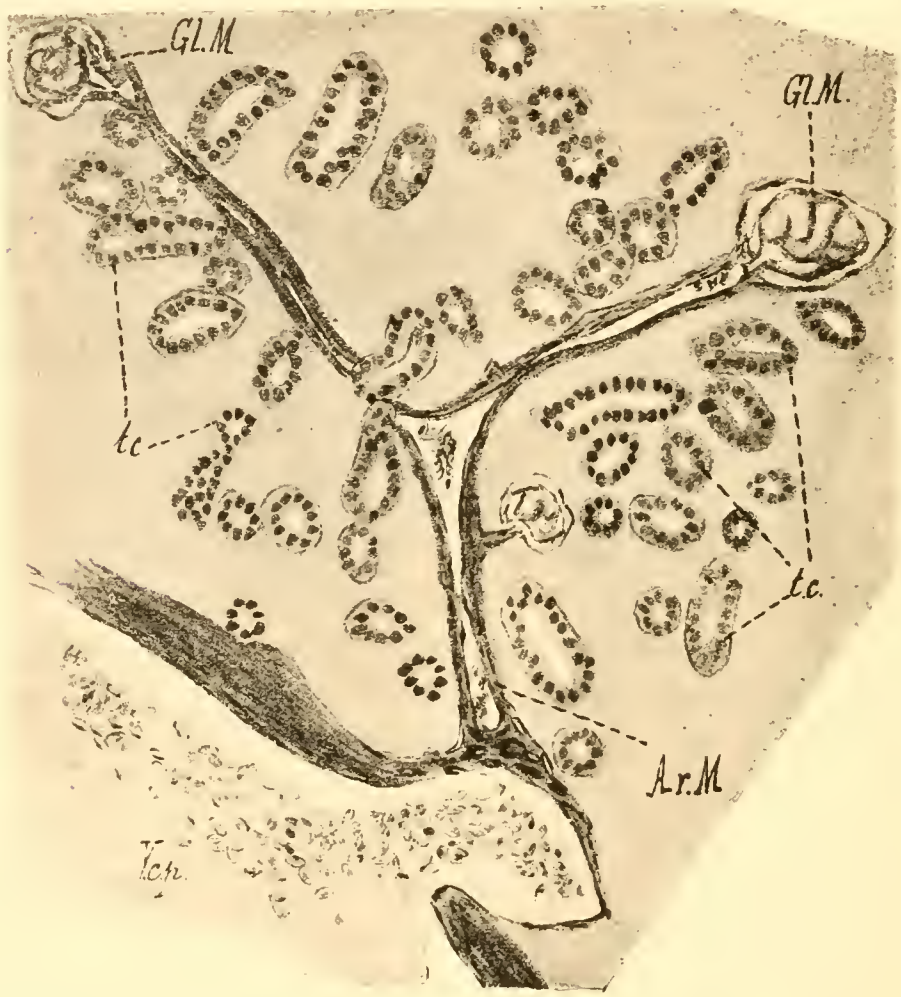

Fig. LXXXIII. Coupe transversale du rein moyen de *Solea vulgaris* Risso. × 105.
Vcp, veine cardinale postérieure ; *Ve*, veine efférente rénale ; *GlM*, glomérule de Malpighi ; *tc*, tube contourné ; *tps*, tissu pseudo-lymphoïde ; *ArM*, artère Malpighienne.

artères intercostales. Après leur pénétration dans le rein, les branches artérielles émettent latéralement des rameaux qui portent appendus à leur paroi, parfois un seul, parfois plusieurs glomérules de Malpighi, séparés les uns des autres par un espace variable, toujours assez grand. A leur extrémité libre ces branches artérielles se terminent parfois par un glomérule,

ou bien, plus fréquemment, s'épuisent dans les parois des veines du rein. La branche artérielle principale, qui donne naissance aux rameaux glomérulaires, ne porte jamais sur son trajet de corpuscules Malpighiens. Elle s'épuise progressivement en branches glomérulaires. Très fréquemment, ainsi que je l'ai déjà indiqué, elle contribue pour une large part, à l'irrigation des parois des grosses veines efférentes, au niveau desquelles elle se résout en fins capillaires anastomosés.

L'artère glomérulaire destinée à fournir un corpuscule de Malpighi, se replie sur elle-même et se pelotonne. Parfois, elle se divise, après son entrée dans le peloton, en deux ou trois branches, qui s'enlacent et se contournent de diverses manières. Ces branches s'unissent de nouveau les unes aux autres et forment un unique vaisseau efférent. Cette disposition, qui est très fréquente dans les reins postérieurs, est l'exception dans les reins moyens. Le plus grand nombre des glomérules des reins moyens des Téléostéens et tous les glomérules de *Barbus fluviatilis* Agass., sont formés d'une artériole glomérulaire qui reste indivise (fig. LXXXIV). Les replis fournis par l'artériole glomérulaire pour constituer les pelotons sont moins nombreux que dans les glomérules des reins postérieurs. Ces caractères permettent de penser que les reins moyens ont atteint, sur ce point, un développement moindre que les reins postérieurs ; cette simplicité s'accuse, à la fois, dans le nombre des éléments glomérulaires et dans la qualité même de ces éléments. Les ramifications peu nombreuses et exceptionnelles de l'artériole formatrice glomérulaire, ainsi que la faible longueur du peloton glomérulaire en donnent la preuve.

J'ai montré quelle était l'origine de l'artère afférente et la constitution du glomérule; il reste à examiner comment se comporte le vaisseau efférent glomérulaire. HALLER (**1908**), qui est le seul auteur ayant donné des renseignements sur la disposition de ces vaisseaux, décrit et représente chez *Salmo irideus*, les vaisseaux efférents, non comme des artérioles, mais comme des veinules n'ayant plus aucune relation avec

le rein. C'est-à-dire que le sang pris dans l'aorte par des artères spéciales est amené aux glomérules dans lesquels il circule, puis, revient, par des veines spéciales, à un tronc veineux principal, indépendant des veines cardinales postérieures, tronc veineux qu'il désigne comme équivalent aux veines azygos des autres Vertébrés. Ainsi, le sang passe de l'aorte à la veine azygos par le système : artère rénale, — glomérule, — veine rénale.

Fig. LXXXIV. Un glomérule de Malpighi dans la région moyenne du rein de *Barbus fluviatilis* Agassiz, × 350 (Reconstruction).

GlM, glomérule de Malpighi ; *CB*, capsule de Bowman ; *Ctc*, collet glomérulaire ; *Tl*, tissu pseudo-lymphoïde ; *Aaf*, artériole afférente ; *Aef* artériole efférente ; *Lv*, lacunes veineuses.

A aucun moment ce sang n'entre en relation avec le système tubulaire rénal. J'ai recherché le système vasculaire décrit par Haller et ne l'ai point trouvé, même chez *Salmo irideus* Gibbons, de même taille que l'exemplaire décrit par cet auteur. Non seulement, je n'ai pas trouvé de vaisseau comparable à la veine azygos, mais encore, j'ai vu constamment le vaisseau glomérulaire efférent s'ouvrir dans les lacunes veineuses du rein.

La figure LXXXIV représente une reconstitution d'un glomérule de Malpighi de *Barbus fluviatilis* Agass. ; *A. af.* est l'artériole afférente ; *Gl. M.* le glomérule de Malpighi, *A. ef.* l'artériole efférente. On se rend très aisément compte, d'après cette figure, de la distribution du sang à sa sortie du glomérule. Il n'existe, en ce point, aucun vaisseau destiné à canaliser le liquide circulant et à l'amener hors du rein ; au contraire, l'endothélium vasculaire s'unit à l'endothélium des lacunes veineuses et le sang se répand dans ces lacunes. Sur ce point, encore, je ne peux accepter les données fournies par Haller. Après avoir circulé dans les diverses lacunes péritubulaires

du rein, le sang glomérulaire, intimement mêlé au sang de provenance veineuse porte, retourne à la circulation générale par l'intermédiaire de veines efférentes qui débouchent à plein canal dans les veines cardinales postérieures (fig. LXXXII). Le cycle suivi par le sang glomérulaire des reins moyens est donc le suivant :

Aorte — Intercostale — Artère glomérulaire afférente — Glomérule — Artère glomérulaire efférente — Lacunes veineuses — Veines efférentes — Veine cardinale postérieure.

Le cycle décrit par HALLER s'écrirait :

Aorte — Artère rénale ou glomérulaire afférente — Glomérule — Veine efférente — Veine azygos — Veine cardinale postérieure.

Ces deux cycles circulatoires diffèrent entièrement.

Les artérioles afférentes et efférentes sont de calibre différent; le vaisseau efférent est toujours plus volumineux que l'afférent. Cette manière d'être est contraire à ce qu'on trouve dans les reins postérieurs des Téléostéens ou chez les Vertébrés plus élevés en organisation. Chez ceux-ci, l'artériole efférente est d'ordinaire de calibre plus faible que l'afférente ; cette disposition, de l'avis des physiologistes, est indispensable pour déterminer une augmentation de pression dans les anses glomérulaires et favoriser l'exsudation du sérum sanguin. Dans le rein somatique des Téléostéens, le grand diamètre des artérioles efférentes n'est qu'apparent ; il est dû à la brusque dilatation du vaisseau efférent pour se continuer avec les lacunes rénales, ainsi que le montre la figure LXXIV. Les coupes, passant par l'axe du vaisseau efférent (fig. LXXXV), présentent, au niveau de la sortie de ce vaisseau du glomérule, un bourrelet qui rétrécit la lumière vasculaire. Un anneau de fibres lisses est disposé circulairement autour de l'endothélium vasculaire au niveau de ce bourrelet. Ce sphincter est plongé dans un tissu conjonctif dont les fibres sont en continuité avec le réticulum conjonctif intrarénal. L'étranglement ainsi disposé rend la lumière du vaisseau efférent plus étroite, en ce

point, que ne l'est la lumière du vaisseau afférent; ainsi se trouve réalisée une disposition comparable à celle offerte par le sphincter musculaire périvasculaire que les Mammifères présentent dans la même région.

Les artérioles afférentes et efférentes des glomérules, réduites à leur endothélium, à leur entrée et à leur sortie du corpuscule, sont entourées, extérieurement, d'un revêtement de cellules plus ou moins polygonales qui leur constituent une sorte de gaine; ces cellules de revêtement appartiennent au tissu pseudo-lymphoïde. Leurs formes de passage et leurs réactions colorantes les désignent comme telles. Elles sont représentées sur les figures LXXXIV-LXXXV. Je ne peux donner aucune explication sur la signification de ce revêtement cellulaire. Je dois dire, cependant, que leur disposition autour des artérioles Malpighiennes rappelle entièrement les dispositions affectées par les mêmes éléments pseudolymphoïdes autour des veines intrarénales et contre la capsule du rein. Peut-être jouent-elles en ce point le même rôle ?

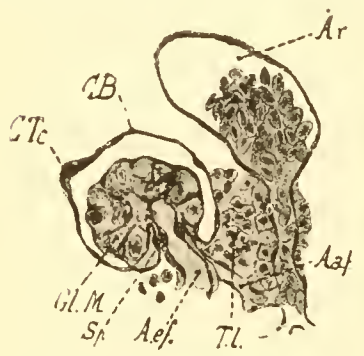

FIG. LXXXV. Coupe d'un glomérule de Malpighi dans le rein moyen de *Barbus fluviatilis* Agassiz. × 185.

GlM, glomérule de Malpighi; *CB*, capsule de Bowman; *Ctc*, collet du glomérule; *Ar*, artériole intra rénale; *Aaf*, artériole afférente; *Aef*, artériole efférente *Sp*, sphincter; *Tl*, tissu pseudo-lymphoïde.

Capsules de Bowman. — Les capsules de Bowman, comme chez les autres Vertébrés, sont formées de deux feuillets : l'un d'eux, l'interne, est appliqué contre les anses du peloton glomérulaire; son adhérence avec ces anses est telle qu'il est souvent difficile de le distinguer des cellules de l'endothélium vasculaire avec lesquelles il se confond entièrement dans certaines régions. Le feuillet externe est bien délimité; ses cellules, quoique très minces (0,5 μ à 1,5 μ). sont très reconnaissables; elles forment des bosselures proéminant dans la cavité capsulaire, épaissies qu'elles sont au niveau des régions contenant les noyaux.

L'hémalun colore avec intensité ces régions correspondant aux noyaux entourés d'une très mince couche protoplasmique. Elles ne sont point confondues avec les cellules de la trame conjonctive qui leur est adossée. Au niveau du pédicule glomérulaire (fig. LXXXIV-LXXXV) le feuillet externe se replie de manière à s'unir au feuillet interne. Dans cette région, la capsule de Bowman est très nette. La continuité des deux feuillets, qu'on y peut observer, indique avec certitude l'existence du feuillet interne, bien que ce dernier manque parfois de netteté.

Dans la zone d'union de la capsule de Bowman et du tube contourné, les cellules de la capsule s'épaississent jusqu'à acquérir 10 ou 12 μ ; cette augmentation en hauteur (fig. LXXXV *CTc.*) est insensible, les cellules passant progressivement des plus aplaties aux plus élevées.

La cavité comprise entre les deux feuillets de la capsule est ordinairement spacieuse, très grande dans les glomérules antérieurs, elle tend à diminuer à mesure qu'on se rapproche des régions postérieures du rein. A ce niveau, elle atteint chez *Scardinius erythrophtalmus* C.Bp., à peine le tiers du diamètre des capsules antérieures.

b. — *COLLETS*

L'union entre la capsule de Bowman et le canalicule contourné se fait par l'intermédiaire d'un segment rénal entièrement différent comme structure du canalicule contourné. Je désigne cette pièce intermédiaire sous le nom du collet, surtout pour marquer son analogie de situation avec la zone qui sert à unir chez les Mammifères la capsule et le canalicule contourné. Très court chez ces derniers, le collet peut acquérir, chez les Téléostéens, de 100 à 150 μ de longueur. Il est caractérisé par la présence de cils très développés portés par des cellules de grande taille.

Les coupes transversales montrent que les cellules sont peu nombreuses autour du collet ; au nombre de 10 à 15 chez

Barbus fluviatilis Agass., elles atteingnaient le chiffre de 35 sur la coupe transversale d'un collet du rein moyen de *Scardinius erythrophtalmus* C.Bp. ; ce chiffre est un maximum ; le plus souvent elles ne dépassent pas la quinzaine.

Contre la face externe des cellules du collet, sont appliquées les cellules du réticulum conjonctif qui constituent ainsi, au segment cilié, une enveloppe en dehors de laquelle sont accumulés les éléments du tissu lymphoïde. Quelques lacunes veineuses arrivent, parfois, au contact même des cellules du collet. Celles-ci, allongées perpendiculairement à l'axe, sont formées d'un cytoplasme clair dans lequel l'éosine et le tannin orange décèlent une striation longitudinale très discrète. Les cellules sont séparées les unes des autres par une membrane intercellulaire, apparente après coloration à l'hémalun. Dans la région cellulaire tournée vers la lumière du canal, le protoplasme renferme des granulations (fig. LXXXVI *g. s.*) qui se colorent en noir sous l'action de l'hématoxyline ferrique, après fixation par le liquide de Bouin ; condensées dans cette région de la cellule elles lui donnent un aspect particulier, ayant l'apparence d'un plateau cellulaire semblable à celui qu'on trouve dans les cellules du collet du rein antérieur glomérulaire. Les granulations protoplasmiques sont en relation intime avec les cils cellulaires à la base desquels elles sont appendues, à la manière des corpuscules basaux. En plus de ces granulations basales, on ne trouve pas d'autres enclaves dans le cytoplasme.

Les cils sont nombreux et disposés en faisceaux agglutinés ; tantôt les cils d'une cellule sont accolés ensemble, ou bien isolés en plusieurs paquets, tantôt les cils de deux cellules voisines s'unissent pour constituer une seule touffe ciliée. Dans les collets des reins moyens, les cils n'arrivent jamais au centre de la lumière canaliculaire, comme cela se passe dans les collets des reins antérieurs glomérulaires. Un passage libre existe toujours au centre de ces divers groupes.

Les noyaux cellulaires sont clairs ; les blocs de chromatine

sont séparés les uns des autres, le plus souvent accolés à la paroi nucléaire.

La taille des cils et la haute différenciation du protoplasme cellulaire dans leur zone d'implantation, indiquent que ces organes jouent un rôle important dans le phénomène de la sécrétion urinaire. Je ne peux rien affirmer sur ce point, il semble cependant que l'idée de régulation du courant urinaire émise par Regaud et Policard (**1902**), à propos de formations analogues chez la Lamproie, ne soit pas dépourvue de valeur. Suivant les variations dans la vitesse ou dans l'amplitude des vibrations ciliaires, il est possible de concevoir une augmentation ou une diminution dans la quantité d'urine s'écoulant du glomérule vers le tube contourné ; à ce point de vue, la manière d'envisager le rôle mécanique joué par l'épithélium cilié du collet est très acceptable.

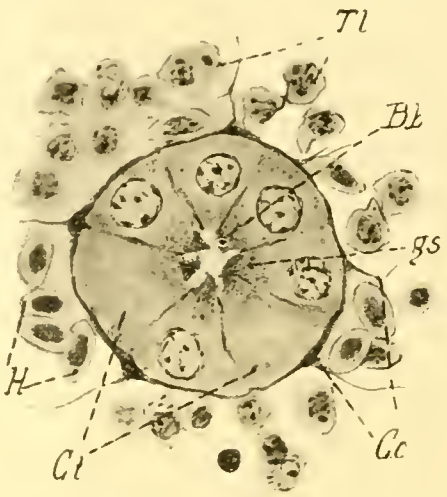

Fig. LXXXVI. Coupe transversale d'un collet glomérulaire de *Barbus fluviatilis* Agassiz. × 400.

Cl, cellules du collet ; *gs*, corpuscules cytoplasmiques ; *Cc*, cellules de la trame conjonctive ; *Tl*, tissu pseudo-lymphoïde ; *H*, hématies dans les lacunes rénales ; *Bb*, flammes vibratiles.

c. — *CANALICULES CONTOURNÉS*

Les données bibliographiques relatives à la cytologie des éléments du tube contourné sont extrêmement nombreuses dans la série des Vertébrés. Il faut, cependant, reconnaître que les reins des Téléostéens sont peu connus sur ce point. Les divers auteurs qui ont étudié les organes de ces animaux ont bien signalé des notions histologiques ; aucun n'a, à ma connaissance, donné des renseignements précis et détaillés sur la manière d'être de la cellule du tube contourné et sur les modifications qu'elle est capable de présenter au cours de la sécrétion urinaire.

L'épithélium cilié du collet cesse brusquement au niveau du canalicule contourné, pour se continuer sans transition avec ce dernier. La forme des cellules et leurs réactions colorantes, le remplacement du revêtement du collet par une bordure en brosse caractéristique, fournissent des données permettant la nette délimitation des deux segments tubulaires.

De même, dans sa partie terminale, le tube contourné s'unit, sans transition, avec le canal collecteur; la forme différente des éléments cellulaires et l'absence, chez ce dernier, de bordure en brosse établit, en ce point, une séparation aussi marquée que dans la région antérieure. Ainsi, le tube contourné constitue un segment bien individualisé du tube urinifère; limité en amont par le collet cilié, en aval par le canal collecteur, il est la partie vraiment sécrétoire de l'organe et par cela même son étude présente un grand intérêt.

Sur des coupes transversales, le tube contourné apparaît comme constitué de cellules cylindriques limitées extérieurement par une couche de cellules de la trame conjonctive; le pôle interne des cellules canaliculaires est le plus souvent revêtu d'une bordure en brosse; quelques cellules sont cependant privées de cette formation, des sections entières de tube en sont parfois dépourvues. Cette disparition de la bordure en brosse coïncide avec des régions des tubes dont la lumière est large et dont les parois sont infiltrées d'un grand nombre de cellules mononucléaires du tissu environnant. Les tubes dont la bordure en brosse est très régulière et continue ont au contraire une lumière beaucoup plus réduite. Regaud et Policard (1902) ont signalé de pareilles variations dans les diamètres des tubes contournés de la *Lamproie*.

Le segment contourné est extrêmement long chez *Barbus fluviatilis* Agass., il constitue la majeure part du tube urinifère. Les circonvolutions sont très complexes et très variées. Il n'est pas rare de voir plusieurs pelotons contigus emmêler leurs canalicules et prendre ainsi un aspect des plus confus, dans lequel on ne saurait reconnaître trace de métamérisation. Au point d'union du canalicule principal, à relations

glomérulaires, avec le canal collecteur viennent confluer d'autres canalicules, parfois réduits à de simples diverticules très courts, parfois très allongés et pelotonnés, ressemblant ainsi au canalicule principal. Leurs terminaisons, en cul-de-sac, ne possèdent point de glomérules de Malpighi. Leur structure ressemble à celle des pelotons canaliculaires ; on y remarque des régions alternatives à lumières larges et rétrécies, correspondant à des cellules à bordures en brosse, irrégulières ou disparues, ou à des cellules à bordures en brosse intactes. La lumière des canalicules aglomérulaires est très souvent encombrée de débris épithéliaux ou de productions sarcodiques. Comme dans les tubes de la première variété, on distingue de nombreuses cellules du tissu lymphoïde, infiltrées dans l'épithélium, au niveau des dilatations tubulaires.

J'étudierai successivement :

α) Les cellules à l'état de repos.

β) Les cellules à l'état d'activité fonctionnelle.

γ) L'évolution des cellules.

δ) La valeur fonctionnelle du tissu pseudolymphoïde.

ε) Les relations des cellules et du tissu pseudolymphoïde.

ζ) Les différences qui distinguent les canalicules contournés glomérulaires des canalicules aglomérulaires.

α) CELLULES A L'ÉTAT DE REPOS. — Ces formes cellulaires se trouvent dans toutes les sections des canalicules contournés ; elles sont en petit nombre dans les sections à lumière large ; en revanche, elles constituent la presque totalité des cellules des tubes à lumière étroite. Cette première constatation permet, *à priori*, de se rendre compte que l'activité fonctionnelle se manifeste au niveau des régions à lumière large, tandis que les régions de faible diamètre correspondent à des zones épithéliales à l'état de repos. Cette présomption est justifiée par la structure intime des cellules placées à ce niveau ; l'activité cellulaire se manifeste dans des régions localisées de certaines zones épithéliales.

Les cellules à l'état de repos (fig. LXXXVIII *Ps.*) mesurent 18 à 27 μ de longueur et 8 à 12 μ de largeur. La hauteur de ces cellules varie dans d'assez grandes proportions ; ceci tient à ce qu'il n'est guère possible de fixer un type de cellule entièrement au repos. L'activité fonctionnelle des cellules se manifeste progressivement et entraîne avec elle, suivant l'état plus ou moins avancé de la sécrétion, une augmentation dans les dimensions des cellules. Les éléments de 18 μ, environ, de hauteur se rencontrent, surtout, au niveau des régions à lumière rétrécie ; les éléments de 30 μ, environ, sont fréquents dans les tubes de grand diamètre.

Réseaux protoplasmiques. — Le protoplasme des cellules contient dans son intérieur des filaments, constitués par des grains, placés côte à côte, disposés en séries (figs. LXXXVII-LXXXVIII *Ps.*). Ils sont colorés électivement par l'action de l'hématoxyline ferrique après fixation par le liquide de Bouin. Bien que moins apparents, ils sont cependant visibles après fixation au Lavdowski ou au Tellyeniczky et coloration à l'hémalun-éosine ou à la safranine-tannin-orange. Ces filaments cytoplasmiques occupent toutes les régions du protoplasme, mais ils sont surtout nombreux et bien visibles dans la région basale de la cellule ; ils s'anastomosent entr'eux et constituent une manière de réseau qui parcourt le protoplasme homogène de la cellule et délimitent ainsi des mailles très lâches vers le pôle apical de celle-ci, beaucoup plus serrées vers le pôle basal. Les éléments à l'état de repos complet (cellules des tubes à lumière étroite, cellules basses) présentent un réseau plus compact que les éléments en activité fonctionnelle (cellules des tubes à lumière large, cellules hautes).

La disposition en file des granulations, déterminant les productions filamenteuses anastomosées, rappelle les dispositions décrites par BENDA (**1903**) à propos de la structure des bâtonnets de Heindenhain des cellules des canalicules contournés des Mammifères. Cet auteur admet que les striations, chez les Mammifères, sont constituées par des grains sériés,

ou mitochondries, doués de contractilité ; sous leur action la partie apicale de l'élément rénal se rapprocherait de la partie basale ; ainsi les produits élaborés et inclus dans la cellule rénale seraient exprimés et rejetés à l'extérieur. Cette hypothèse ne suffit pas à expliquer ce qui se produit chez les Téléostéens dont les cellules possèdent des réseaux anastomosés, dirigés dans tous les sens, non disposés pour rapprocher les uns des autres les pôles cellulaires.

Grains urinaires. — Dans les espaces formés par les grandes mailles du protoplasme filamenteux, au niveau du pôle apical des cellules, l'hématoxyline ferrique, après fixation au Bouin ou Lavdowski, décèle des grains sphériques, parfois ovoïdes, de taille plus ou moins grande (fig. LXXXVIII *G. s.*).

REGAUD et POLICARD (**1902**) ont signalé et décrit la présence de grains de ségrégation dans les tubes urinifères de la *Lamproie.* Ces grains semblent être de même nature dans le rein moyen des Téléostéens. Ils s'y présentent avec les mêmes qualités de colorabilité et de forme. Abondants dans les mailles des cellules basses, ils sont moins nets dans les cellules de dimensions plus grandes. Je n'ai pu cependant distinguer de ces grains, les corps chromatoïdes, juxta nucléaires. désignés par REGAUD et POLICARD (**1902**) ; les productions voisines du noyau présentent chez le *Barbeau* les mêmes caractères réactionnels que les grains apicaux. Il est vrai que dans l'ensemble leurs contours paraissent moins réguliers ; mais cette particularité est insuffisante pour entraîner une distinction entre les deux formations ; d'ailleurs, plusieurs grains du pôle interne, se présentent avec des contours aussi irréguliers que les grains juxtanucléaires et, réciproquement, quelques grains, juxta, voire même latéro-nucléaires, sont parfois aussi arrondis que les grains du pôle apical. Je n'ai pas trouvé en eux les différences de réactions, vis-à-vis des colorants, signalées par ces auteurs.

TRIBONDEAU (**1903**) arrive à pareille conclusion à propos du rein des Ophidiens ; il désigne par le terme de grains urinaires

les productions intraréticulaires des cellules des tubes contournés. Son appellation paraît très juste et peut aussi s'appliquer au rein des Téléostéens.

Bordures en brosse. — Les bordures en brosse sont toujours représentées au pôle apical des cellules à l'état de repos ; elles forment dans les tubes à lumière étroite, bordés d'éléments en non activité fonctionnelle, des lignes continues qui se colorent bien par le triacide d'Erlich et l'hématoxyline ferrique, après fixation au Zenker. Les cellules hautes des tubes à lumière large ont leur surface libre, arrondie, faisant saillie vers la lumière du canalicule ; la bordure en brosse suit ces sinuosités et prend, de ce fait, un aspect sinueux et irrégulier. Les bâtonnets, encore bien marqués sur les bords de ces cellules, sont plus indistincts dans les régions axiales. Ils deviennent de plus en plus obliques sur l'axe de la cellule, en allant de dedans en dehors, depuis leur extrémité libre jusqu'à leur implantation sur le bord cellulaire. Ces deux apparences sont fort probablement dues à l'étirement et au refoulement de la bordure en brosse par suite du développement du cytoplasme sous-jacent. Dans les éléments au repos, les bâtonnets divisent la bordure en stries parallèles et dirigées suivant l'axe des cellules, lui donnant une allure ciliée. Par leur base, ces bâtonnets sont en relation évidente avec les parties du réticulum cytoplasmique auxquelles elles sont entièrement unies ; dans plusieurs cellules, l'union des fibrilles du réseau protoplasmique avec la base d'implantation de la bordure en brosse est telle qu'on ne peut douter qu'il existe entre les deux formations des relations intimes. Ces relations ne sont pas le résultat d'un artifice de préparation, on les retrouve, avec constance, après des fixations et des colorations variées. D'ailleurs, ce fait, bien que non encore signalé, est très admissible. Il s'accorde bien avec le mode de fonctionnement de la cellule rénale des Téléostéens tel qu'il paraît se produire, et que j'examinerai plus loin.

Noyaux. — Les noyaux des cellules au repos, situés vers la base des cellules, sont vésiculeux et volumineux (5 à 8 μ) ;

ils renferment des mottes de chromatine prenant avec intensité l'hémalun; elles sont accolées à la membrane et unies entre elles par un fin réticulum. La membrane se colore en rouge vineux par le même réactif nucléaire. Un ou deux nucléoles arrondis, colorés en rouge vif après action de la safranine, sont contenus à l'intérieur du noyau; ces nucléoles mesurent 1,5 ou 2 μ.

β) CELLULES A L'ÉTAT D'ACTIVITÉ. — Les cellules à l'état d'activité fonctionnelle sont très nombreuses dans les canalicules à lumière large. Elles se présentent sous diverses formes correspondant à des périodes variées de leur fonctionnement.

Une première forme cellulaire ressemble beaucoup aux cellules hautes au repos ; elles sont, cependant, encore plus allongées que ces dernières et atteignent 28 à 30 μ. Leur pôle apical est très convexe et fait saillie vers la lumière ; la bordure en brosse (fig. LXXXVII-LXXXVIII *G. s.*) suit cette convexité ; ses bâtonnets sont franchement convergents vers le centre de la cellule.

Le cytoplasme présente son réseau mitochontrial apparent dans la région basale, beaucoup plus effacé et indistinct dans la zone apicale médiane, encore assez bien marqué sur les bords de la cellule. Les grains de ségrégation ne sont pas épars comme dans la cellule au repos, ils sont moins nombreux au centre et plus condensés sur les bords. Les grains de ségrégation centraux sont enveloppés d'une zone claire incolorable par les réactifs usuels et limitée sur sa périphérie par une bande de même réaction, vis-à-vis des colorants, que les filaments du réseau protoplasmique. Le noyau, très affine pour les couleurs d'aniline, renferme un gros nucléole (2,5 μ) très apparent.

Une deuxième forme de cellules diffère de la précédente surtout par l'amplitude que les zones claires périgranulaires sont capables d'acquérir. La zone supranucléaire semble percée de trous à la manière d'une écumoire. Au centre de ces cavités,

formant de véritables vacuoles, sont parfois placés des grains de ségrégation. Certaines vacuoles n'en renferment pas, quelques-unes en possèdent deux ou trois. Sur leur pourtour, ces vacuoles sont limitées par une bande colorée à la manière du réseau cytoplasmique. L'intensité de la coloration y dénote une plus grande épaisseur. Les mailles du cytoplasme, placées autour des vacuoles, sont resserrées, comme écrasées par l'action compressive du liquide sécrété dans la vacuole. Les grains de ségrégation, non pourvus de vacuoles, sont rejetés à la périphérie, la bordure en brosse fait hernie dans la lumière du tube ; parfois elle n'est plus apparente. Le noyau et son nucléole offrent le maximum de netteté et de colorabilité, indice de leur activité fonctionnelle.

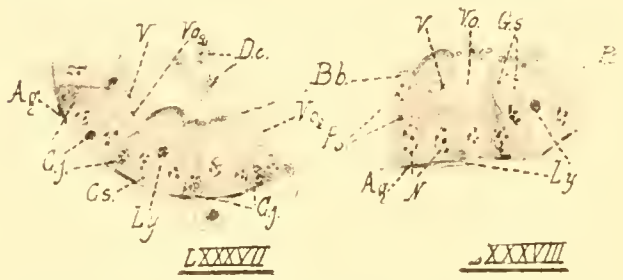

Fig. LXXXVII-LXXXVIII. Diverses formes cellulaires d'un tube contourné de *Barbus fluviatilis* Agassiz. × 325. *Cs*, cellule canaliculaire ; *Bb*, bordure en brosse ; *Gs*, grains de ségrégation ; *V*, vacuoles de sécrétion ; *Vo*, vacuole ouverte ; *Cj*, cellule jeune ; *Ps*, Protoplasme de soutien ; *Ly*, Lymphocyte intrapariétal ; *N*, noyau ; *Dc*, débris cellulaires ; *Ag*, assise génératrice.

Plusieurs cellules ne renferment qu'une seule et vaste vésicule (fig. LXXXVII-LXXXVIII *V*.) emplissant, parfois, la presque totalité de la région supranucléaire. Dans la grosse vésicule incolore plusieurs grains de ségrégation sont placés en suspension. Dans une seule vésicule, j'ai pu en compter jusqu'à neuf. Le réseau protoplasmique mitochondrial est refoulé de part et d'autre de cette vaste vacuole à laquelle il constitue une gaine très nette. Les mailles du réseau placées autour de la vacuole sont aplaties et les grains de ségrégation, qu'elles contiennent encore, sont refoulés vers les bords de la cellule où ils arrivent presque à se toucher les uns les autres ; souvent, dans ces cellules, la bordure en brosse a disparu, ses débris disloqués sont reconnaissables et épars dans la lumière même des tubes contournés.

Dans une troisième forme, les cellules se présentent comme échancrées vers le pôle apical. Dans quelques cas, on trouve, appendus au sommet des cellules voisines, des lambeaux de cytoplasme surmontés de fragments de bordures en brosse. La portion excavée de la cellule, tournée vers la lumière canaliculaire est limitée par les travées du réseau cytoplasmique qui lui forment une bordure colorée en brun par l'hématoxyline ferrique, en rose violacé par la safranine-éosine-lichtgrün.

La disposition du réseau cytoplasmique autour de l'extrémité excavée de la cellule rappelle celle déjà signalée autour des vésicules de ségrégation. Les débris de la bordure en brosse, qu'on trouve parfois adhérents aux bords supérieurs des cellules voisines, indiquent nettement qu'il s'agit ici de vacuoles cellulaires qui ont éclaté sous l'effet de la pression exercée par le liquide vacuolaire et se sont vidées dans le tube contourné (fig. LXXXVIII, *V. o.*). On ne peut songer, à des figures déterminées par des défauts de fixation, ainsi que HORTOLÈS (1881) FISCHER A. (1894) SAUER (1895) VIGNON (1899) CASTAIGNE et RATHERY (1902) le prétendent pour les formations vésiculaires rencontrées dans les cellules rénales des Mammifères, car, on trouve, côte à côte, toutes les formes cellulaires précédemment décrites. Il n'y a aucune raison pour que ce défaut de fixation porte sur quelques cellules isolées au milieu d'autres bien conservées par le fixateur. D'ailleurs, on voit parfois des débris cellulaires, assez bien conservés, dans la lumière des régions tubulaires où les cellules canaliculaires sont intactes. Dans ce cas, on est bien forcé d'admettre que l'élimination exocellulaire est un fait qui se produit durant la vie de l'organe ; une mauvaise fixation ne peut suffire pour provoquer ainsi des déplacements à distance des substances contenues dans les canalicules contournés.

Parmi les cellules échancrées, à vacuoles énucléées, il en est dont l'extrémité apicale est peu déprimée (fig. LXXXVIII *V.o.* 2), comme si les vacuoles expulsées étaient de petite taille, comparativement aux grosses vésicules, incluses dans le cytoplasme

des autres cellules, présentant les grosses excavations caractéristiques des cellules vidées. Dans ce cas, entre le noyau et la zone de rupture de la cellule, ou encore, sur les côtés de la ligne de rupture, on trouve des grains urinaires, en voie de sécrétion, enveloppés de vacuoles claires. Les mailles cytoplasmiques qui les entourent prennent des dispositions identiques à celles déjà décrites et leur constituent des sortes de capsules. Sous l'influence de la dilatation des vacuoles en voie de formation et aussi du relâchement des mailles du réseau, le cytoplasme tend à reprendre ses anciennes dimensions.

Quelques cellules, largement échancrées, sont dépourvues de noyaux. Or, il est possible de reconnaître, dans la lumière même des tubes, des formations prenant encore avec quelque intensité les colorants nucléaires ; on peut songer à une évacuation vésiculaire intense, entraînant avec elle les noyaux des cellules. Dalous et Serr (1906-1907) signalent une vacuolisation des cellules des tubuli contorti des Mammifères aboutissant à l'éclatement de la cellule par rupture de la bordure en brosse ; le protoplasma modifié de la cellule, parfois même son noyau, sont rejetés dans la lumière du canalicule. Chez les Téléostéens ces cellules anuclées sont surtout répandues dans certaines régions tubulaires à l'état d'activité fonctionnelle.

γ) Evolution des cellules rénales. — Etant données les diverses formes présentées par les cellules des canalicules contournés, on peut se demander si chaque forme ne représente pas une espèce déterminée de cellule ou bien si chaque cellule ne passe pas par des étapes successives lui donnent des aspects différents. Autant qu'on puisse être affirmatif pour des éléments dont il n'est pas possible de suivre les transformations *in vivo*, cette dernière hypothèse paraît être la plus vraisemblable.

Les formes de passage entre les diverses variétés cellulaires sont assez nombreuses pour permettre de penser, avec une quasi-certitude, que chaque élément passe par des aspects particu-

liers correspondant aux diverses étapes de son existence.

Les cellules des canalicules contournés subissent donc une véritable évolution, elles naissent, grandissent, fonctionnent vieillissent et meurent; toutes les périodes de leur vie sont représentées dans les diverses formes qui constituent les parois des canalicules contournés.

Régénération des cellules rénales. — La régénération des cellules des canalicules contournés est une des questions les plus discutées, en ce qui concerne le rein des Mammifères. Certains auteurs, parmi lesquels Bizzozero et Vassale (1887), Podwyssowki (1887), Ziegler (1891), Bizzozero (1894), Ribbert (1896), pensent que les cellules rénales des Mammifères sont immuables, ne s'usent pas en fonctionnant et par suite ne se régénèrent pas. Leur opinion se base sur l'absence de figures karyokinétiques dans les cellules des canalicules ; puisqu'on n'observe point, à ce niveau, de phénomènes de division cellulaire, disent ces auteurs, il faut admettre que les cellules ne se régénèrent point.

D'autres histologistes n'acceptent pas ces opinions; pour ceux-ci, les cellules rénales ont une existence éphémère, leur fonctionnement les rend, avec plus ou moins de rapidité, impropres à remplir leurs fonctions; leur rénovation est un phénomène normal et constant.

Regaud et Policard (1902, *b*) ont trouvé dans le rein de la *Lamproie* des cellules sénescentes, faisant hernie dans la lumière des canalicules, prêtes à être expulsées, parfois même évacuées dans les tubes contournés; ils ont aussi constaté quelques karyomitoses parmi les cellules ; ces indices sont, pour ces auteurs, la marque certaine d'une rénovation épithéliale ; cette rénovation est lente et ne s'adresse qu'à un petit nombre d'éléments.

Bouillot (1883-1886-1887) décrit dans l'épithélium du rein du *Triton* et de l'*Axololt*, au sortir du sommeil hibernal, une régénération active. Les cellules canaliculaires usées sont rejetées dans le tube rénal ; des noyaux cellulaires placés contre

la membrane basale des canalicules assurent la rénovation épithéliale.

Monti (**1905**) trouve aussi des mitoses dans les cellules rénales de la *Marmotte* et du *Hérisson* au sortir du sommeil hibernal ; il en conclut que les éléments canaliculaires ne sont pas absolument permanents.

Retterer (**1906**, *a. b. c.*) et Lelièvre (**1907**) considèrent le canalicule contourné, comme une glande holocrine. Les cellules épithéliales se chargent des élément à éliminer. Dans cet état, elles desquament et tombent en totalité dans la lumière des canalicules. Les parois des tubes sont continuellement le siège d'une néoformation cellulaire. « Les éléments néoformés naissent, croissent et disparaissent emportés par le flux aqueux produit par le glomérule » (Lelièvre). L'absence de division indirecte dans ces éléments doit-elle faire conclure à la non rénovation épithéliale ? Comme le fait justement observer Lelièvre (**1907**), pour les Mammifères, la présence des figures misotiques n'est pas indispensable pour justifier une rénovation épithéliale et l'exemple de la glande mammaire, qu'il donne à la suite de nombreux histologistes, est démonstratif : « malgré l'extrême rareté des figures mitosiques dans cette glande, il est certain que leur épithélium est doué d'une puissance d'hyperplasie considérable ». Ceci prouve, dit cet auteur, que « la rénovation cellulaire par voie mitosique est exceptionnelle. » Rien ne démontre cependant « que les éléments ne se renouvellent pas par un autre moyen. »

C'est le cas pour les Téléostéens. A l'égal des Mammifères les cellules des canalicules urinifères ne présentent jamais de figures karyokinétiques ; cependant, l'épithélium se régénère constamment ; les cellules usées sont sans cesse remplacées par des cellules néoformées. Le processus de régénération est le même que celui signalé par Bouillot (**1883-1886-1337**) chez les Amphibiens et que Retterer (**1906**, *a. b. c.*) et Lelièvre (**1907**) admettent pour les Mammifères. C'est aux dépens d'une couche basale péricanaliculaire que les éléments cellulaires des tubes

contournés prennent naissance ; cette couche basale, véritable assise génératrice extrêmement mince (fig. LXXXVII-LXXXVIII, LXXXIX *Ag.*), est intimement accolée au pôle externe des cellules. Le cytoplasme de ses éléments est très réduit ; au niveau des noyaux, son épaisseur augmente, ceux-ci sont aplatis et appliqués contre la base des cellules du canalicule urinifère. L'éosine, le brun Bismarck et le wasserblau, colorent le cytoplasme de cette zone basale avec une égale intensité. L'hémalun, l'hématoxyline ferrique teignent aussi avec élection le noyau, dont le nucléole est très affine pour la safranine.

Ces formations basales sont surtout représentée dans les canalicules, à lumière étroite, dont les cellules sont à l'état de repos. Dans les canalicules à lumière large et en activité fonctionnelle, la couche basale est moins nette ; en revanche, on peut se rendre plus aisément compte de l'évolution de ses cellules et de leur transformation en cellules canaliculaires. Les cellules basales, primitivement aplaties, augmentent de dimensions ; elles s'interposent entre les cellules fonctionnelles qu'elles écartent progressivement. Les coupes représentées dans les figures LXXXVII, LXXXVIII *C. j.* présentent les diverses phases de cette évolution cellulaire. On y distingue les cellules très aplaties (*A. g.*) et toutes les transitions entre ces dernières et les éléments dont la constitution rappelle les cellules à l'état de repos. Progressivement les cellules basales augmentent de hauteur ; leur pôle interne, tourné vers la lumière du canalicule, est effilé et pénètre à la manière d'un coin entre les cellules pariétales ; leur noyau se développe en même temps que le réseau cytoplasmique, très compact dans les cellules aplaties, prend un aspect foncé sous l'action des colorants ; celui-ci se développe et s'étend dans les cellules de plus grande taille ; puis, les grains de ségrégation apparaissent dans les lacunes cytoplasmiques et ainsi la cellule prend l'allure des éléments au repos.

On peut se demander si ces cellules sont bien des cellules de remplacement néoformées ou bien si elles ne correspondent pas,

au contraire, à des cellules séniles en voie de régression.

Regaud et Policard (1902) signalent dans les reins de la *Lamproie* des cellules qui, atteintes de sénilité, semblent écrasées entre les autres et ont de ce fait des dimensions transversales moindres ; le pôle interne de ces éléments fait souvent saillie dans la lumière des canalicules. Toujours les parties constituantes des cellules séniles (réseaux cytoplasmiques. noyaux, nucléoles) présentent des traces indiscutables de dégénérescence.

Les cellules jeunes issues de l'assise génératrice, chez *Barbus fluviatilis* Agass., n'ont aucun de ces caractères ; elles ne sont point comprimées entre les éléments cellulaires qu'elles paraissent au contraire écarter ; elles ne présentent jamais de prolongements faisant hernie dans le tube urinifère ; leur noyau est très colorable et bien différencié en chromatine. Un ou plusieurs nucléoles, très apparents après coloration, la présence d'un réseau cytoplasmique bien établi, ne permettent pas de classer ces éléments parmi des cellules dégénérées. On doit les considérer comme des éléments néoformés, encore à l'état jeune. Les transitions ménagées entre ces cellules et les éléments pariétaux des canalicules, à l'état de repos, les désignent comme devant remplacer les cellules vieillies et usées destinées à disparaître.

Evolution physiologique des cellules rénales adultes. — Les cellules issues de la couche génératrice passent insensiblement aux éléments pariétaux. D'abord aplaties elles s'allongent et pénètrent entre les cellules pariétales qu'elles écartent. Elles atteignent ainsi la lumière des canalicules ; leur largeur s'accroît et elles parviennent aux dimensions des cellules pariétales qu'elles séparent de plus en plus. Le réseau cytoplasmique devient plus aisément discernable ; l'élargissement de ses mailles le rend plus visible ; on distingue déjà, en elles, ces grains sidérophiles qui deviendront les grains de ségrégation. Ainsi se forment aux dépens de la couche basale, matricielle, les éléments des canalicules contournés. Leur filiation est évidente.

Les cellules de l'épithélium des canalicules contournés passant par les divers états que j'ai déjà décrits, je dois examiner d'abord comment s'enchaînent ces diverses formes ; j'indiquerai ensuite, la destinée des cellules usées, que la sénilité rend impropres à remplir leurs fonctions.

L'étude des diverses modifications subies par les cellules rénales touche à l'un des points les plus difficiles de l'histophysiologie, à la sécrétion urinaire considérée dans ses phénomènes les plus intimes. Avant d'aborder son examen, chez les Téléostéens, il n'est pas inutile d'examiner, dans leur ensemble, les discussions qu'un sujet aussi délicat ne devait pas manquer de faire éclore entre les chercheurs. Les études entreprises se rapportent surtout aux Mammifères. Elles ont abouti à des conceptions diverses. Cependant, en groupant l'ensemble des faits, on se rend compte que deux théories sont en présence.

D'après une première théorie, le produit de sécrétion, élaboré et sécrété par le protoplasme cellulaire passe dans la lumière du canalicule par osmose à travers la bordure en brosse jouant le rôle de dialyseur. La cellule ne se détruit pas, elle subit, seulement, au cours de la sécrétion, quelques variations tenant à son volume et plus particulièrement à sa hauteur. Cette théorie, établie par Sauer (1895), est défendue par Monti (1905) qui étudie le rein des *Marmottes* et des *Hérissons* à l'état de sommeil hibernal et de veille, par Meves (1899) dont les recherches portent sur la larve des *Salamandres*, par Ferrata (1903-1905) et Castaigne et Rathery (1905) qui confirment les découvertes de leurs prédécesseurs. Pour ces auteurs, les cellules sont immuables dans leur forme, les variations de hauteur sont dues à l'état de plus ou moins grande réplétion des mailles cytoplasmiques par le produit sécrété.

On peut rapprocher de cette théorie l'hypothèse dite des accumulateurs dont les partenaires principaux sont : Regaud et Policard (1901-1902-1903), Tribondeau (1903), Renaut (1903), Courmont et André (1905), etc. Les cellules canaliculaires possèdent dans leur cytoplasme des enclaves vacuolaires

capables de trier les produits de déchet contenus dans le sang et de les accumuler en elles. Ces produits dissous dans les liquides vacuolaires sont évacués dans cet état ; ils filtrent à travers la bordure en brosse, sans que celle-ci subisse des modifications importantes. On le voit, le produit d'élimination, d'après ces théories, est entièrement liquide ; l'excrétion est figurée. La cellule rénale est considérée comme immuable. Au cours de son fonctionnement aucune partie de sa substance n'est éliminée ; les produits de déchet sont excrétés par un phénomène dialytique à travers la paroi cellulaire interne ou bordure en brosse ; aucune particule cellulaire ne fait partie des matériaux excrétés.

Une deuxième théorie, soutenue par Ranvier (1887), Bouillot (1883-1887), Nicolas (1891), van der Stricht (1891-1892), Disse (1892), Trambusti (1898-1899), Simon (1898), Prenant et Bouin (1904), Dalous et Serr (1906-1907), etc., établit que la cellule participe directement à l'excrétion exocellulaire ; certaines de ses parties sont évacuées en même temps que les excreta urinaires. La production du matériel urinaire s'accomplit en deux temps.

a) Les matériaux s'accumulent dans le cytoplasme de la cellule et constituent en elle des vésicules dont la taille augmente sans cesse (Phase de sécrétion).

b) Quand les vésicules sont volumineuses, elles rompent, par suite de la pression exercée sur la paroi cellulaire, la bordure en brosse, elles se vident dans la lumière du canalicule, entraînant souvent, après elles, des parties du cytoplasme, parfois même des noyaux cellulaires.

Enfin Retterer (1906, *a. b. c.*) et Lelièvre (1907) ont vu les cellules des canalicules urinifères d'animaux soumis à des régimes variés (régime sec, régime humide) tomber en déliquium et constituer ainsi une véritable sécrétion holocrine. Dans cette deuxième théorie les produits de déchet ne sont plus constitués par des liquides filtrés à travers les parois cellulaires, ils renferment des particules appartenant

en propre aux éléments épithéliaux. L'excrétion est figurée.

Chez le *Barbeau*, le mode d'excrétion se produit comme il est indiqué dans la deuxième théorie. On peut distinguer, dans le fonctionnement de la production de la cellule, deux phases :

I) — Une phase de sécrétion cellulaire.

II) — Une phase d'excrétion.

I. — Phase de sécrétion cellulaire.

I. — La phase de sécrétion, comprend elle-même deux temps :

1) — Un temps préparatoire.

2) — Un temps d'activité.

1). Temps préparatoire. — Dans le temps préparatoire, la cellule jeune, née de la couche matricielle périphérique, se perfectionne ; non seulement son noyau et ses nucléoles augmentent de volume, mais encore les mailles de son cytoplasme se garnissent de grains de ségrégation.

Quelle est donc l'origine de ces grains de ségrégation ?

Tribondeau (**1903**) les a vus, chez les Ophidiens, provenir du noyau dont ils sortent par effraction.

Chez *Barbus fluviatilis* Agass., j'ai pu constater que les cellules jeunes, intercalées entre les cellules pariétales, possèdent toujours un ou deux gros grains de ségrégation, prenant avec intensité l'hématoxyline ferrique. Ces grains, toujours placés au pôle interne de la cellule ou au plus sur le côté du noyau, ne me paraissent avoir avec ce dernier aucune relation. Je ne peux, il est vrai, affirmer que dans les cellules les plus jeunes et très aplaties, les grains de ségrégation ne proviennent pas du noyau ; dans les cellules jeunes ayant atteint en croissance la demi-hauteur, environ, des cellules pariétales ; on ne trouve jamais une relation quelconque entre les grains urinaires et le noyau ; on n'en trouve pas davantage dans les cellules entièrement développées et devenues pariétales, que celles-ci soient à l'état de repos ou à l'état d'activité fonctionnelle.

Il est fréquent de rencontrer dans les cellules jeunes des

grains urinaires accolés deux à deux à la manière des diplocoques. Dans plusieurs de ces groupes on peut parfois distinguer, entre les grains, des bandelettes, offrant les mêmes réactions colorantes qu'eux et paraissant les unir deux à deux. On peut, d'après cela, penser que la multiplication des grains de ségrégation s'opère par étranglement et division, suivant une manière de fissiparité comparable à celle qui se produit dans la reproduction des noyaux des cellules par voie directe. Comme les cellules pariétales bien établies, encore à l'état de repos, renferment des grains de ségrégation, en plus grand nombre que les cellules jeunes ; comme, d'autre part, les grains de ségrégation ne proviennent pas du noyau dans les cellules jeunes et pariétales, il paraît évident, d'après les figures même offertes par certains grains, que la multiplication granulaire est due à la segmentation des gros grains préexistants dans les cellules jeunes. D'ailleurs, cette explication ne résout en rien la question, elle la recule. On peut se demander, en effet, d'où proviennent les gros grains contenus dans les cellules jeunes ? Sur ce point je ne peux donner aucun éclaircissement ; j'ai pu constater que les cellules jeunes, ayant dépassé la phase d'aplatissement primitif, contiennent de gros grains de ségrégation indépendants du noyau et n'offrant aucune relation avec lui. Je ne suis pas en mesure de me prononcer sur leur origine.

Quoi qu'il en soit, ce premier temps est bien un temps préparatoire, caractéristique des cellules non encore secrétantes; il consiste surtout en une augmentation cellulaire avec amplification du réseau cytoplasmique et multiplication des grains de ségrégation. La cellule devient ainsi apte à la sécrétion, c'est à ce moment que le deuxième temps commence et que l'activité sécrétoire se manifeste.

2) Temps d'activité sécrétoire. — C'est autour des grains de ségrégation, toujours placés au pôle interne de la cellule, que se forment les vacuoles qui en s'accroissant distendront les mailles du réseau cytoplasmique. J'ai déjà signalé ce fait en détail à

propos de l'étude des cellules de la paroi canaliculaire. Cependant, tous les grains urinaires ne fonctionnent pas à la fois. Un certain nombre d'entr'eux s'entourent de très grosses vésicules ; d'autres, moins actifs, limités par une zone claire très réduite sont refoulés vers la périphérie de la cellule.

Ainsi que l'indiquent plusieurs grains enfermés dans une même vésicule, celles-ci peuvent provenir de l'union et de la fusion de vésicules plus petites. Ainsi se forment les vésicules de grande taille qui distendent les cellules en refoulant autour d'elles les mailles du cytoplasme. Quand les vésicules ont atteint un volume suffisant elles soulèvent, vers la lumière du tube, la bordure en brosse ; celle-ci perd de sa netteté, en même temps qu'elle forme dans le canalicule une saillie qui l'obstrue en partie.

II. — Phase d'excrétion

La cellule, gonflée par le produit intravacuolaire, augmente encore de volume ; elle devient turgescente et fait hernie dans la lumière du canalicule. La bordure en brosse, amincie et étirée, ne résiste plus à la pression interne qui s'exerce contre sa paroi, elle se rompt brusquement et le contenu vésiculaire se répand dans le tube. La rupture de la bordure en brosse est évidente ; des lambeaux restent parfois adhérents aux cellules voisines et flottent librement, par leur région de rupture, dans la lumière du canalicule. L'excrétion ne se produit pas par une simple filtration, mais bien par suite d'une rupture complète de la bordure.

L'évacuation de la vésicule entraîne non seulement des fragments de la bordure en brosse mais aussi une partie du cytoplasme. Si la vésicule prend naissance autour d'un ou plusieurs grains de ségrégation placés auprès du noyau, il se peut que la rupture vésiculaire détermine la chute de la plus grande partie du pôle interne du cytoplasme cellulaire ; le noyau est, parfois, lui-même, entraîné dans cette brusque évacuation cellulaire. Dans d'autres cas, la brèche formée

n'intéresse qu'une portion relativement faible du cytoplasme. Après cette première décharge, la cellule qui a conservé son noyau n'est point morte, elle est capable de passer, de nouveau, par des phases de sécrétion et d'excrétion : elle ne possède plus la bordure en brosse, il est vrai, mais ceci n'entrave en rien son fonctionnement.

Après la rupture de la bordure en brosse sous la poussée vacuolaire, le réseau cytoplasmique comprimé s'élargit de nouveau, ses mailles se distendent et la cellule obture ainsi en partie, la brèche première. Les grains de ségrégation, refoulés à la périphérie de la cellule, par suite de la formation de la première vésicule, sont de ce fait rapportés de nouveau vers les régions centrales. Ils recommencent à sécréter et à former autour d'eux des vésicules, en tous points semblables aux vésicules premières ; celles-ci distendent les mailles du réseau cytoplasmique, à l'égal des premières formations ; certaines vésicules peuvent aussi devenir confluentes ; cette coalescence est montrée par les grains de ségrégation multiples rencontrés parfois dans ces vacuoles tardives. Cependant ces productions secondes n'atteignent jamais la taille des premières, elles se vident dans la lumière vasculaire, avant d'avoir atteint de grandes dimensions : comme les grains de ségrégation ne se multiplient pas dans la cellule adulte, ils diminuent rapidement en nombre à mesure que se produisent les vacuoles de seconde formation. Ainsi, la cellule rénale s'épuise rapidement. Cet épuisement tient tant à la diminution rapide des grains de ségrégation, qu'aux dislocations du cytoplasme dont des fragments sont expulsés à chaque nouvelle évacuation. A ce moment, d'ailleurs, le noyau montre nettement un état de dégénérescence qui s'accentue de plus en plus ; il prend mal les couleurs basiques et semble rabougri, parfois « enfumé ». Le nucléole disparaît ou devient incolorable ; la cellule rénale a cessé son activité fonctionnelle ; elle entre en période de décrépitude.

Avant d'examiner la destinée de la cellule rénale arrivée

à la limite de ses fonctions, il est bon de se rendre compte de la valeur qu'on doit attribuer aux diverses parties de la cellule fonctionnelle.

Le rôle sécrétoire des grains urinaires est indubitable, ils constituent la partie la plus importante de la cellule au point de vue sécrétoire. Je l'ai suffisamment indiqué au cours des discussions précédentes; je n'y reviendrai pas. Reste à examiner le réseau cytoplasmique et la bordure en brosse.

Le réseau cytoplasmique est présent dans les cellules rénales de tous les Vertébrés. Tous les auteurs, à la suite de Benda (**1903**), l'ont reconnu. Il affecte des formes variées suivant les animaux. Chez les Cyclostomes, (Regaud et Policard, **1902**, *b*) les Amphibiens (Bouillot **1880-1887**), les Ophidiens (Tribondeau **1903**) et chez les Téléostéens, le réseau est formé de mailles renfermant de l'hyaloplasme et des grains de ségrégation; chez les Mammifères il se range en bâtonnets indiscutablement admis depuis les travaux de Heidenhain. Il existe toujours et partout; par cela même il offre un grand intérêt.

Comment devons-nous le considérer ? Est-il une forme de protoplasme supérieur, archoplasme ou ergastoplasme, capable de puiser dans le sang certaines substances de les trier et de les transformer en produits excrémentitiels. Doit-on considérer avec Benda (**1903**) les filaments cytoplasmiques ou mitochondries comme doués d'une action mécanique, d'une contractilité telle que par leur raccourcissement ils expriment la cellule et l'aident à se débarrasser, par diffusion à travers la bordure en brosse, des produits sécrétés ? Ou bien constitue-t-il une formation passive destinée à soutenir la cellule, à lui constituer une sorte de charpente ?

Les diverses phases de la fonction urinaire de la cellule canaliculaire chez *Barbus fluviatilis* Agass., permettent de considérer le réseau cytoplasmique comme un protoplasme d'étai, destiné à donner à la cellule rénale une plus grande cohésion.

La manière dont il se comporte pendant la formation des vésicules, se laissant refouler et étalant de nouveau ses mailles

après les ruptures vésiculaires, montre que ce cytoplasme réticulaire joue un rôle purement passif, se bornant à empêcher une évacuation totale du cytoplasme, qui ne manquerait probablement pas de se produire au moment de l'évacuation exocellulaire. Il retient dans ses mailles un grand nombre de grains de ségrégation non encore consommés et encore aptes à la sécrétion ; il prolonge ainsi la vie fonctionnelle des éléments épithéliaux. En aucun cas, il ne participe aux phénomènes de la sécrétion urinaire qui sont l'apanage des grains de ségrégation. Sa fonction se borne à limiter l'évacuation cytoplasmique et ne vaut pas plus. Lui accorder une autre valeur, lui concéder des qualités supérieures, en un mot, en faire de l'ergastoplasme, lui attribuer même la capacité de contraction des mitochondries, constitue à mon avis une erreur, du moins chez les Téléostéens.

La bordure en brosse a été aussi très discutée. Les travaux sur ce sujet sont des plus nombreux ; on peut les résumer ainsi :

— La bordure en brosse est une simple membrane dialysante laissant passer par osmose les produits liquides sécrétés dans la cellule rénale.

— Elle constitue une cuticule, une sorte de filtre à travers lequel s'écoulent les divers matériaux liquides élaborés par la cellule.

— Elle est le produit même d'excrétion de la cellule rénale.

— Elle joue envers la cellule rénale un rôle de protection contre les actions que pourraient exercer sur elle les produits circulants dans les canalicules.

— Sa structure est très différenciée (ergastoplasme), elle contribue pour une large part à la fonction excrétrice en triant elle-même dans la cellule et ne laissant passer que les matériaux à éliminer.

A mon avis et d'après ce que j'ai pu constater chez les Téléostéens, aucune de ces théories ne correspond à la réalité. La bordure en brosse, à l'égal du réseau cytoplasmique constitue à la cellule une sorte de charpente superficielle, véritable

opercule, destiné à empêcher l'évacuation trop hâtive des produits sécrétés dans la lumière du tube urinifère.

Cette opinion se base sur plusieurs données :

1) Les bâtonnets de la bordure en brosse sont intimement liés par leur base aux filaments du réseau cytoplasmique. Leurs réactions sont les mêmes ; ils sont donc de même nature ; on ne peut les séparer ni les considérer comme deux formations distinctes. Or, les filaments cytoplasmiques jouent dans la cellule un rôle de soutien évident. Pourquoi ne pas admettre que les bâtonnets correspondent à des épaississements de la cuticule rattachés aux filaments réticulaires et par cela même destinés à donner une plus grande résistance à la paroi de la cellule.

2) Tant que la bordure en brosse existe, les vésicules intracellulaires atteignent de grandes dimensions. Après la première rupture cellulaire, la vacuolisation se poursuit dans la cellule, mais les vésicules de deuxième formation sont toujours plus petites. Les mailles cytoplasmiques isolées n'ont pas la résistance de la bordure en brosse qui, elle, était solidement retenue par les filaments réticulaires. Il en résulte l'ouverture prématurée des vésicules secondaires dans la lumière et, comme conséquence, une consommation considérable des grains de ségrégation ; cette consommation entraîne le rapide épuisement de l'élément, sans que la fonction excrétrice soit pour cela bien efficace.

3) La bordure en brosse ne joue pas un rôle actif dans la sécrétion. Du moment que la cellule est apte à fonctionner, même après la disparition de la bordure en brosse, il est évident que celle-ci n'entre pour rien dans la production des produits d'excrétion. Quel peut donc être son rôle, si ce n'est celui déjà indiqué ?

4) Enfin, un dernier argument est fourni par les divers aspects pris par la bordure au moment de la sécrétion. Quand la cellule se gonfle et que sous la poussée du liquide vésiculaire la cuticule fait hernie dans la lumière du canalicule la striation disparaît.

Ce fait a été reconnu par tous les auteurs. J'ai recherché comment s'opérait cette disparition ; j'ai pu me rendre compte que pendant tout le temps de la formation de la vésicule les bâtonnets restent normaux à sa surface. Il n'est pas douteux que les bâtonnets, véritables épaississements de la cuticule, solidement maintenus en place par les filaments cytoplasmiques, disposés normalement à la surface vésiculaire, donnent à la cuticule une grande résistance ; puis, le liquide de la vésicule continuant à s'accumuler, les filaments cytoplasmiques sont comprimés et rejetés latéralement ; ils entraînent avec eux les bâtonnets qui se séparent au niveau de l'axe même de la cellule et sont rejetés sur les deux côtés. A ce moment, la bordure en brosse perd son aspect strié dans la région moyenne de la cellule. Sur les bords, les bâtonnets entassés les uns contre les autres ne se présentent plus avec leur situation habituelle dans la bordure en brosse à l'état de repos. C'est à ce moment précis, que se rompt la membrane. Toutes les vésicules intracellulaires restant entières coïncident avec les membranes à bâtonnets apparents. Les vésicules rompues correspondent, au contraire, à des membranes dont les bâtonnets sont disloqués et rejetés latéralement.

De plus, la rupture se produit toujours dans la région médiane, au niveau du point où les bâtonnets n'existent plus. Il y a là une ligne de moindre résistance qu'il est possible de considérer comme due à l'absence des bâtonnets ; ceci montre encore combien cette disposition particulière, offerte par les bâtonnets de la bordure en brosse, contribue à augmenter la résistance de cette bordure cuticulaire et par suite justifie cette idée que la bordure en brosse et ses bâtonnets sont destinés à rendre plus solide la paroi cellulaire et empêcher l'évacuation par trop rapide, dans les lumières canaliculaires, des produits sécrétés.

En somme, le réseau cytoplasmique et la bordure en brosse constituent, pour la cellule rénale, une sorte de régulateur de dépense. Par suite de son fonctionnement particulier, cette

cellule subit une usure rapide ; la bordure en brosse s'oppose à l'issue immédiate des premieres vésicules, elle permet ainsi une production plus abondante des produits d'excrétion autour des grains de ségrégation. Par ce processus, elle favorise en quelque sorte la capacité sécrétoire de la cellule rénale, en économisant sa substance.

Le rôle du réseau intracellulaire est double, mais sa duplicité d'action aboutit à un résultat unique ; la conservation cellulaire.

D'une part il se fixe, par ses filaments les plus externes, aux bâtonnets cuticulaires et concourt ainsi à augmenter la résistance de la bordure en brosse. En cette circonstance son action vis-à-vis de la cellule se confond avec celle de la cuticule. Elle se résume dans le retard apporté à la première évacuation vésiculaire.

D'autre part, il renferme dans ses mailles des grains de ségrégation, capables de donner à la cellule rénale, après la première expulsion cellulaire, un regain d'activité.

La bordure en brosse et le réseau cytoplasmique concourent à donner à la cellule, dont l'existence est éphémère, une longévité un peu plus grande. On pourra objecter que cette manière d'envisager les choses est hypothétique ; mais cette hypothèse, basée sur un certain nombre de faits, me paraît aussi justifiée que celles qui attribuent à la bordure en brosse, à ses éléments constitutifs et au réseau cytoplasmique des facultés supérieures au moins aussi extraordinaires que peu prouvées.

Dégénérescence et destruction des cellules canaliculaires, Les cellules rénales ont, je viens de le décrire, une existence très brève. Les cellules dégénérées se distinguent des cellules fonctionnelles par l'absence de bordure en brosse, par leur impuissance fonctionnelle et par la perte de leur réceptivité normale aux couleurs. Les noyaux se teignent mal et sont ratatinés. Les réseaux cytoplasmiques n'apparaissent plus avec netteté. Les nucléoles ne sont plus décélables et les colo-

rants imprégnent le protoplasme d'une manière diffuse ; des grains pyknotiques parsèment sa masse. Parfois, les cellules usées sont comprimées entre leurs voisines et font hernie dans la lumière du tube.

C'est dant cet état que ces cellules sont détruites. La manière dont la destruction s'opère est toute particulière au rein moyen des Téléostéens à glomérules peu nombreux. A ma connaissance elle n'a jamais été décrite.

Regaud et Policard (**1902**) pensent que dans le rein de la *Lamproie* les cellules sénescentes, relativement rares, sont rejetées dans la lumière du tube et emportées par le flux aqueux. Ces auteurs signalent aussi, dans l'épithélium, la présence d'un certain nombre de leucocytes dont la signification leur échappe.

J'ai moi-même décrit (**1903**), dans l'épithélium des tubes contournés du rein du Barbeau (*Barbus fluviatilis* Agass.), une infiltration de petits éléments cellulaires à gros noyau unique, prenant avec intensité les couleurs basiques d'aniline. Ces éléments sont identiques à ceux que l'on rencontre en très grand nombre dans les lacunes lymphatiques du rein et dans l'organe adénoïde antérieur. On peut donc leur attribuer la valeur d'une cellule blanche, d'un globule lymphatique. Cette infiltration coïncide avec un état de dégénérescence prononcé des cellules du tube. On peut noter dans ces tubes sénescents des espaces clairs correspondant à la disparition d'éléments normaux du tube. Ces espaces clairs forment, pour ainsi dire, des galeries cheminant entre les cellules restées visibles. C'est dans ces espaces qu'on trouve, du moins en règle, un, deux, et parfois trois éléments cellulaires représentés par un gros noyau rond, très fortement coloré, entouré d'une mince couche protoplasmique. Parfois, sur les coupes, il existe des espaces clairs sans qu'on aperçoive d'éléments infiltrés ; la chose est exceptionnelle et, dans ce cas, la série des préparations permet de voir que les coupes examinées passent en dessous de ces éléments, dont les dimensions sont inférieures à celles des gale-

ries. Les pièces qui ont servi à cette étude étaient prélevées sur des animaux vivants et paraissant absolument sains. D'ailleurs, la concordance des observations démontre nettement qu'il s'agit bien d'un phénomène normal et non pathologique.

On peut supposer qu'il s'agit ici d'un phénomène de phagocytose. Pareille destruction s'observe en pathologie ; on voit, parfois, une infiltration leucocytaire creuser des galeries et disloquer des boyaux d'épithélioma.

Haller (**1908**) a également observé une infiltration leucocytaire dans les conduits rénaux de *Salmo fario* et de *Leuciscus erythrophthalmus*. Il ne donne aucune explication sur ce fait qu'il signale seulement ; je suis heureux de reconnaître que ces observations concordent avec mes recherches et ceci avec d'autant plus de plaisir qu'il apporte une justification à la description que j'avais donnée bien avant lui (**1903**) dans les *Comptes-Rendus de l'Académie des Sciences*, description qu'il ne paraît pas connaître ou qu'il omet de signaler.

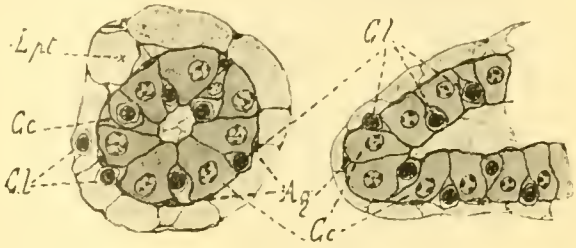

Fig. LXXXIX. Deux canalicules contournés en voie de régression cellulaire, dans le rein moyen de *Barbus fluviatilis* Agassiz.

Cc, cellules canaliculaires ; *Ag*, assise génératrice ; *Cl*, cellules lymphoïdes intrapariétales ; *Lpt*, lacunes péritubulaires.

Je n'ai rien à ajouter à la description que j'ai déjà donnée ; depuis **1903** j'ai augmenté le nombre de mes préparations et j'ai pu constater la constance des relations que j'avais décrites alors. Les figures LXXXVII, LXXXVIII, LXXXIX montrent une infiltration leucocytaire (*L y.*) dans des canalicules dont certaines cellules sont fonctionnelles. La figure XC représente un tube, entièrement sénescent, disloqué par les leucocytes (*Ly.*). Les galeries (*Va.*), très apparentes, creusées dans la substance même des cellules pariétales séniles (*C. s.*) contiennent des éléments cellulaires (*L y.*) de même nature que certaines cel-

lules très répandues dans le tissu lymphoïde environnant (*T l.*).

Au premier abord, ce mode de destruction cellulaire semble vraiment extraordinaire ; et cela d'autant plus qu'il n'a jamais été signalé dans le rein des Vertébrés. Ceci n'a rien qui puisse surprendre, car, non seulement, il n'existe que chez les Téléostéens, mais encore dans certaines parties du rein de quelques Téléostéens. Le rein moyen de *Barbus fluviatilis* Agass., est ainsi constitué ; il présente avec une grande netteté ce mode de destruction cellulaire.

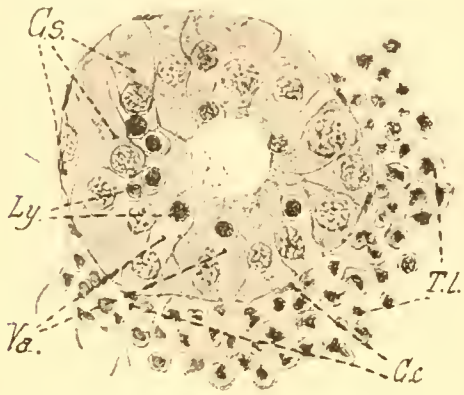

Fig. XC. Coupe transversale d'un tube contourné dans la région antérieure du rein moyen de *Squalius leuciscus* Linné. *Cs*, cellules senescentes ; *Ly*, cellules lymphoïdes intrapariétales ; *Va*, vacuoles intrapariétales ; *Cc*, cellules du réticulum ; *Tl*, tissu pseudo-lymphoïde.

Voici, à mon avis, l'explication de ces faits si particuliers : *Barbus fluviatilis* Agass., possède un rein moyen peu pourvu de glomérules de Malpighi ; quelques canalicules seulement portent une semblable formation ; ceux-ci se pelotonnent de nombreuses fois sur eux-mêmes et atteignent une grande longueur. Plusieurs autres canalicules aglomérulaires, branchés sur les premiers, sont aussi capables d'atteindre une taille considérable. Dans ces conditions, les canalicules de premier ordre sont parcourus par un flux aqueux peu abondant si on considère, à la fois, la constitution relativement rudimentaire des glomérules et la grande longueur des canalicules pelotonnés ; ce flux est insuffisant pour entraîner tous les déchets cellulaires provenant de l'usure rapide des éléments épithéliaux.

Ceci devient incontestable pour les canalicules contournés de deuxième ordre, dépourvus de glomérules Malpighiens. Ainsi que Regaud et Policard (**1902**) le font justement remarquer pour les diverticules canaliculaires du rein de la *Lamproie*, il n'existe pas de courant liquide au niveau de ces cœcums aglomérulaires.

Comment se pourrait-il que les cellules usées soient évacuées dans les canalicules ? Ceux-ci ne tarderaient pas à s'encombrer de débris épithéliaux, et seraient rendus impropres à accomplir leur fonction ; aussi l'enlèvement des éléments usés se fait-il sur place ; les mononucléaires du tissu pseudolymphoïde s'attaquent aux cellules séniles comme ils s'attaquent aux éléments séniles des formations périveineuses ou aux canalicules des régions antérieures, les disloquent en creusant des galeries dans leur substance et les détruisent par phagocytose.

Une première preuve de cette manière de voir est fournie par les relations réciproques des cellules pariétales usées et des cellules lymphoïdes qui les détruisent ; une deuxième au moins aussi probante, tient aux proportions réciproques du tissu lymphoïde et des glomérules de Malpighi. Plus ces derniers augmentent en nombre, moins le tissu lymphoïde est développé et moins l'infiltration de l'épithélium par les leucocytes est abondante. Cette proportion inverse des deux formations lymphocytaire et glomérulaire est à retenir ; on la retrouve partout et sans aucune exception. Les exemples qui suivront la feront encore mieux ressortir. A mesure que le flux aqueux, fourni par les glomérules, de plus en plus nombreux, augmente, la phagocytose cellulaire diminue.

Les reins dans lesquels les glomérules sont très nombreux n'ont pas de tissu lymphoïde. L'élimination des cellules usées s'effectue dans le tube même ; les déchets sont entraînés par le flux aqueux suffisamment abondant. Ce dernier mode de destruction cellulaire, caractéristique de quelques reins moyens et des reins postérieurs des Téléostéens est comparable à celui décrit par les partisans des théories à sécrétions figurées mérocrines et holocrines dans les reins des Mammifères.

La phagocytose des cellules rénales est un phénomène normal, indispensable au bon fonctionnement des canalicules dépourvus de glomérules de Malpighi. C'est le procédé de déblaiement naturel des éléments usés, destinés à céder la place aux cellules néoformées.

Deux données importantes peuvent se déduire de ce fait principal ; la première se rapporte à la destruction des canalicules antérieurs du rein, la deuxième à la valeur qu'on doit attribuer au tissu pseudo-lymphoïde du rein des Téléostéens.

Destruction des canalicules antérieurs du rein. Les canalicules antérieurs sont les premiers formés ; j'ai décrit leur ordre de succession dans le premier type anatomique ; ces canalicules sont dépourvus ou possèdent de très rares glomérules de Malpighi ; ils se trouvent au point de vue fonctionnel dans les mêmes conditions que les canalicules aglomérulaires du rein moyen ; comme dans ceux-ci les cellules subissent continuellement des pertes de substance qui les épuisent. L'assise génératrice destinée à rénover l'épithélium finit aussi par s'épuiser. A ce moment, les cellules des canalicules tombent en décrépitude et subissent l'action phagocytaire des éléments du tissu pseudolymphoïde ; comme l'assise génératrice ne peut fournir de nouveaux éléments, le tube entier est atteint de sénilité ; sa disparition constitue une phase aussi normale que la disparition d'une cellule usée dans un tube fonctionnel.

La disparition des canalicules antérieurs, dont les états rudimentaires sont une des caractéristiques de ces régions chez l'adulte, dépend d'une cause de même nature que la phagocytose normale des cellules du rein moyen. Une séparation entre les canalicules antérieurs et les canalicules moyens basée, comme le prétend Haller (1908), sur l'état de conservation plus ou moins grand de leurs cellules n'est pas admissible. On ne peut se servir, sans arbitraire, de cet argument pour délimiter deux régions rénales différentes. Les canalicules antérieurs ont même valeur que les autres ; leur état de décrépitude est seul plus avancé et cet état est dû à leur fonctionnement plus actif chez les jeunes.

δ) Valeur fonctionnelle du tissu pseudo-lymphoïde. — Les auteurs qui ont étudié le tissu pseudolymphoïde du rein des

Téléostéens lui ont accordé diverses qualités. A propos de l'étude de ce tissu dans le rein antérieur j'ai indiqué les principales idées émises sur ce sujet.

Pour les uns le tissu pseudolymphoïde est un organe hématolytique ; pour les autres c'est un organe hématopoïétique et lymphogène ; pour d'autres encore il accomplit les deux fonctions réunies ; pour certains, enfin, il remplacerait l'une ou l'autre des formations surrénales (substance médullaire ou substance corticale). Aucun auteur n'a songé (du moins à ma connaissance) à rechercher les relations que le tissu pseudolymphoïde pouvait affecter avec les tubes rénaux proprement dits et plus particulièrement avec les canalicules contournés qu'il enveloppe de toutes parts. Ces recherches sont pourtant d'un très grand intérêt, si on s'en rapporte à ce que je viens d'énoncer à ce sujet. Le tissu pseudolymphoïde fournit les leucocytes destinés à assurer au rein aglomérulaire un concours au moins aussi utile que celui offert par les glomérules de Malpighi, quant au déblaiement cellulaire des canalicules. Pourquoi rechercher tout de suite des fonctions accessoires, tandis que la fonction principale n'est point examinée ?

Le tissu pseudolymphoïde peut bien être lymphogène, hématopoïétique et hématolytique, mais sa fonction essentielle consiste à débarrasser les canalicules urinifères des cellules usées. Où donc se forment les cellules lymphatiques et les globules sanguins ? Où donc se détruisent ces mêmes globules chez les Téléostéens peu pourvus de tissu pseudolymphoïde intrarénal ? Il existe, cependant, des animaux pareillement organisés; je donnerai bientôt la description de quelques Poissons chez lesquels ce tissu n'existe pas. Il est probable que toutes les fonctions reconnues par les auteurs s'accomplissent encore chez ceux-ci et que les globules du sang par exemple se forment et se détruisent suivant les besoins.

Le tissu lymphoïde intrarénal n'est donc pas indispensable à ces fonctions; son absence, dans quelques cas, ne peut laisser de doutes sur ce point. La raison d'être du tissu lymphoïde

est purement rénale; il concourt, pour une grande part, à la fonction de l'organe en suppléant à l'action évacuatrice du courant liquide produit dans les reins plus perfectionnés par de nombreux glomérules de Malpighi. Toutes les qualités qui peuvent lui être reconnues en dehors de celles-là sont entièrement accessoires. Le tissu pseudo-lymphoïde est destiné à la fonction rénale et c'est là sa finalité principale.

ε) Relations du tissu pseudolymphoide et des canalicules contournés. — Les relations offertes par le tissu pseudolymphoïde et les canalicules urinifères sont, d'après ce qui précède, des plus intimes; cependant elles ne se bornent pas à l'infiltration de l'épithélium par les éléments phagocytaires spéciaux chargés de la destruction des cellules épuisées. Les mononucléaires, déjà décrits à propos du rein antérieur, sont normalement nombreux dans le tissu lymphoïde péricanaliculaire ; leur nombre devient très grand, au contact même des pelotons contournés, après les injections intrapéritonéales de dilutions d'encre de Chine ou de carmin; on sait que cette augmentation ne se fait pas d'emblée, comme le montrent les préparations de reins d'animaux sacrifiés à des périodes de plus en plus longues après l'injection colorée. C'est après avoir franchi la capsule rénale et les couches les plus externes du tissu lymphoïde, que les mononucléaires chargés de granulations colorées viennent s'accumuler autour des canalicules urinifères. L'accomplissement de ce parcours leur demande un temps dont la longueur varie avec les animaux et le mode opératoire. J'ai déjà donné ces indications et ces résultats à propos des expériences que j'ai tentées dans ce sens ; le point essentiel qu'il importe de noter tient au déplacement des mononucléaires vers les canalicules contournés. Ces migrations, existant à l'état normal, sont amplifiées à la suite de l'expérimentation. Les relations réciproques entre les mononucléaires vésiculaires et les canalicules contournés constituent-elles de simples coïncidences, ou bien doit-on attribuer leurs rapports particuliers à une sorte de tropisme attirant les cellules lymphoïdes vers

l'épithélium rénal, destiné à favoriser l'élimination des substances contenues dans les vésicules sécrétées par les mononucléaires ? Dans ce cas, comment s'opère l'élimination de ces produits vésiculaires ?

Stewart (**1900**) décrit dans le rein des Annélides, dont les rapports des tubes néphridiaux avec les cellules lymphoïdes rappellent ceux des Téléostéens, des lymphocytes pénétrant dans l'épithélium des tubes et s'y débarrassant des produits absorbés, par suite de l'éclatement des vésicules qu'ils renferment dans la lumière des tubes.

Fage (**1906**), ne constate jamais pareille infiltration cellulaire ; les produits de digestion contenus dans les vacuoles passent, par osmose, à travers la paroi cellulaire ; ils sont ensuite repris et excrétés par les cellules des néphridies.

Il n'est pas possible d'admettre, chez *Barbus fluviatilis* Agass., que les petits éléments infiltrés dans l'épithélium canaliculaire soient les mêmes que les gros mononucléaires qui se chargent de granulations colorées dans les lacunes rénales ; ils ne peuvent leur être comparés ni par leur taille, ni par leur aspect, ni par leurs réactions colorantes. Les mononucléaires vacuolisés restent toujours en dehors de l'épithélium et ne s'immiscent jamais entre ces éléments. L'évacuation des produits d'excrétion contenus dans les vacuoles cellulaires ne peut donc s'effectuer à la manière décrite par Stewart chez les Annélides ; l'opinion de Fage semble, au contraire, s'appliquer au mode d'élimination normal des sucs vacuolaires des mononucléaires de *Barbus fluviatilis*. Agass.,

Plusieurs preuves le démontrent. Je n'ai jamais trouvé dans mes préparations des vacuoles de mononucléaires rompues ; la membrane cytoplasmique, parfois très mince, il est vrai, est toujours entière et intacte autour d'elles. De plus, on ne rencontre jamais de grains colorés répandus en dehors des cellules mononucléaires, ce qui se produirait, sûrement, s'il y avait rupture de la vacuole cellulaire. Enfin, l'examen

des reins d'animaux, sacrifiés longtemps après les injections colorées, présentent autour des canalicules contournés de nombreux mononucléaires dont le cytoplasme renferme des grains colorés non entourés de leur vacuole digestive.

De ces divers aspects, présentés par les cellules péricanaliculaires, on peut conclure : 1° que l'élimination des liquides vacuolaires s'effectue par osmose à travers la paroi cytoplasmique des mononucléaires et non par éclatement cellulaire ; 2° que cette élimination se produit au niveau des lacunes rénales, et non dans la lumière des canalicules.

Que devient ensuite le liquide évacué par la cellule ? Il m'est impossible de le préciser ; il est probable que le liquide excrémentiel est repris par les éléments canaliculaires et éliminé par leur voie. Aucun fait précis ne permet cependant de vérifier cette hypothèse.

ξ) DIFFÉRENCES ENTRE LES CANALICULES AGLOMÉRULAIRES ET GLOMÉRULAIRES. — Quelques différences histologiques peu importantes se manifestent entre les canalicules pourvus de glomérules et ceux qui n'en possèdent point ; ces différences portent sur des détails ; il est cependant nécessaire de les examiner, car elles contribuent à mieux établir, à la fois, le rôle qu'on doit attribuer au tissu lymphoïde et les modifications histologiques que la présence du glomérule est capable d'apporter dans la constitution du canalicule contourné.

Je ne cite que pour mémoire l'absence des glomérules à l'extrémité de certains tubes et leur présence chez les autres. Le canalicule aglomérulaire est d'ordinaire d'un diamètre plus faible que le canalicule principal ; même dans les régions en état d'activité fonctionnelle intense, dont la lumière atteint, par conséquent, les plus grandes dimensions, les premiers sont plus étroits que les seconds.

Les parois des canalicules dépourvus de glomérules sont

infiltrées d'un très grand nombre de cellules lymphoïdes. L'élimination des éléments usés s'effectue surtout par voie phagocytaire. Le canalicule principal, bien qu'infiltré, l'est à un degré moindre ; plusieurs cellules séniles font hernie dans la lumière du tube, beaucoup sont éliminées par cette voie.

La lumière des canalicules agloméralaires est souvent encombrée de débris cellulaires provenant de la rupture des vacuoles épithéliales ; celles des tubes glomérulaires possédent aussi des débris, mais ne sont jamais aussi encombrées.

A mon avis, les différences qui se manifestent entre les deux formes de canalicules contournés tiennent uniquement à l'apparition du glomérule de Malpighi; le flux aqueux, qui parcourt les tubes principaux, entraîne les cellules pariétales, devenues non fonctionnelles par suite de leur usure et déblaie ainsi la lumière tubulaire. Par ce moyen, il supplée à l'action du tissu pseudo-lymphoïde dont les éléments infiltrés dans l'épithélium deviennent par suite moins abondants.

d. — *CANAUX COLLECTEURS*

La séparation entre les canalicules contournés et les canaux collecteurs est très aisée. Ceux-ci sont dépourvus de bordure en brosse, tandis que cette dernière ne fait jamais défaut dans les tubes contournés fonctionnels. L'expression de canalicules collecteurs, employée pour désigner ces segments tubulaires, est bien méritée; ils résultent de la réunion de plusieurs canalicules contournés, agloméralaires ou glomérulaires, dont ils collectent les produits éliminés (fig. LXXXI Cl_2.). Le plus souvent, ces canalicules ne se jettent pas directement dans l'uretère ; avant de parvenir au conduit vecteur terminal, ils s'unissent les uns les autres, pour former des troncs plus volumineux. Ceci permet de diviser ces segments collecteurs en canalicules de premier ordre et canalicules de deuxième ordre. Les canalicules de deuxième ordre proviennent de la réunion des cana-

licules contournés ; les canalicules de premier ordre sont le résultat de la fusion des canalicules collecteurs de deuxième ordre. Ces différences dans leurs relations sont suffisantes pour motiver ce classement (fig. LXXXI, Cl_2, Cl_1).

La distinction entre ces deux ordres de canaux collecteurs est toute superficielle, car la structure histologique des deux groupes canalaires se ressemble à tel point qu'il est parfois difficile de les différencier sur des coupes. Il est nécessaire d'avoir

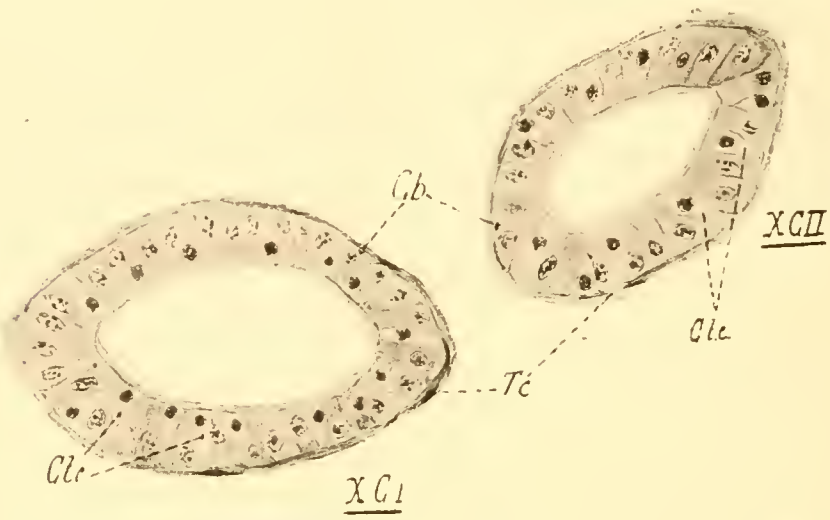

FIG. XCI-XCII. Coupe transversale de deux canaux collecteurs du rein de *Squalius leuciscus* Linné. × 120.
XCI, canal de 1er ordre ; XCII, canal de 2e ordre
Tc, tissu conjonctif péritubulaire ; *Cb*, cellules tubulaires ; *Ctc*, cellules en massue.

recours à des reconstructions pour établir les relations variées qui permettent leur classement. Chaque canal collecteur (figs. XCI-XCII) se compose d'un épithélium et d'une adventice conjonctive. L'épithélium est formé de cellules hautes et disposées sur un seul rang. On distingue deux sortes de cellules : Les unes, à cytoplasme prenant bien les colorants, à noyau volumineux et clair et à nucléole apparent, mesurent en moyenne 6 à 8 μ de hauteur sur 4 à 4,5 μ de large ; leur pôle interne est parfois plus rétréci que leur base externe, ce qui leur donne une allure pyramidale. Les autres, intercalées aux premières, ont un cytoplasme clair, prenant les colorants avec peu d'intensité, elles sont munies d'un noyau relativement gros,

légèrement affine pour les couleurs basiques d'aniline. Ces cellules occupent les espaces laissés libres entre les pôles internes des cellules précédentes ; elles prennent, de ce fait, des dispositions qui leur donnent un aspect particulier; élargies vers la lumière du tube elles se rétrécissent du côté extérieur et présentent des prolongements qui s'effilent de plus en plus pour se loger entre les bases juxtaposées des premiers éléments. Quelques cellules occupent une situation opposée et sont presque en entier contenues entre les portions basales des grandes cellules à cytoplasme chromophile. Contre leur membrane interne, dans la lumière même du canal, on distingue une lamelle sans structure définie, prenant très peu les colorants ; cette lamelle tapisse la face interne des cellules épithéliales et ressemble entièrement aux productions muqueuses qu'on trouve enduisant les épithéliums possesseurs de glandes caliciformes ; on peut, sans doute, lui attribuer des qualités comparables.

La manière dont doivent être envisagés ces deux sortes d'éléments m'échappe. Représentent-ils des phases diverses dans l'évolution de la cellule pariétale ou bien sont-ils des éléments lymphoïdes, d'une forme particulière, infiltrés dans l'épithélium des canaux collecteurs, à la manière des éléments intercellulaires des canalicules contournés ? Cette opinion, basée sur les diverses positions affectées par ces cellules par rapport aux cellules pariétales, paraît acceptable bien qu'elle ne soit pas démontrée. Ou bien encore contribuent-ils à la sécrétion de la substance mucilagineuse qui tapisse l'épithélium ? Ceci est encore possible mais je ne suis pas en mesure de l'affirmer n'ayant pu me rendre compte du mécanisme qui préside à l'élaboration de cette substance. Toujours est-il que ces éléments se retrouvent dans l'épithélium de tous les canaux vecteurs, depuis l'origine des canalicules collecteurs de deuxième ordre jusqu'aux régions terminales des uretères primaires. La constance de leur présence dénote une importance fonctionnelle qu'on peut présumer et sur laquelle je ne peux me prononcer.

L'adventice conjonctive, très mince autour des canaux collecteurs de deuxième ordre, s'épaissit un peu autour des collecteurs de premier ordre, elle ne dépasse cependant jamais, chez ceux-ci, une épaisseur de 3,5 μ à 5 μ.

e. — *URETÈRES*

Les uretères ont la même constitution que les canaux collecteurs (figs. XCIII-XCIV) ; on y distingue un épithélium pourvu des deux formes cellulaires déjà décrites et une adventice conjonctive. Celle-ci diffère de la tunique conjonctive des canaux collecteurs par son épaisseur plus grande et aussi par la présence de quelques vaisseaux sanguins qui la parcourent ; peu développée dans la région antérieure de l'uretère, elle atteint dans sa région terminale de 25 à 30 μ d'épaisseur. Cette différence mise à part, la structure de l'uretère et des canaux collecteurs est identique. Ceci ne doit pas surprendre, l'embryologie démontre, en effet que, chez les Poissons, les canaux collecteurs naissent aux dépens d'un bourgeonnement de l'uretère primaire.

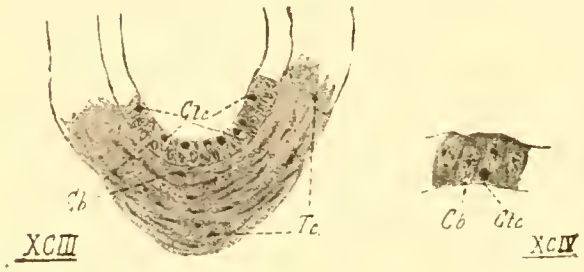

Fig. XCIII-XCIV.
XCIII. Coupe transversale de l'uretère de *Barbus fluviatilis* Agassiz. × 120.
XCIV. Epithélium de l'uretère. × 180.
Tc, tissu conjonctif ; *Cb*, cellules épithéliales ; *Ct*, cellules en massue.

f. — *VESSIE URINAIRE*

L'examen microscopique, pratiqué sur des coupes transversales de vessie, montre de dehors en dedans, trois couches distinctes : une adventice conjonctive, une musculaire, une muqueuse. Ces diverses couches varient de forme et d'aspect suivant qu'on examine des coupes de vessies à l'état de vacuité ou à l'état de réplétion.

Les vessies à l'état de vacuité s'obtiennent en sectionnant cet organe au voisinage du point d'abouchement de l'urèthre. L'urine s'écoule et la vessie se contracte très rapidement. On obtient d'une manière aussi aisée des vessies à l'état de dilatation. Deux ligatures posées, l'une en avant, l'autre en arrière de la vessie, isolent cette dernière et empêchent toute perte de liquide ; puis, au moyen d'une seringue de Pravaz, on injecte dans la vessie une quantité de liquide fixateur sensiblement égale à la capacité de l'organe. Après l'une ou l'autre de ces opérations, les pièces sont fixées par divers réactifs (sublimé acétique, ZENKER, TELLYESNICZKY). Toutes ces fixations donnent les mêmes résultats histologiques.

A l'état de vacuité, l'adventice conjonctive est constituée par un tissu très vascularisé et lâche surtout vers l'extérieur. Au voisinage de la couche musculaire, le tissu devient plus lamelleux, semé de très nombreuses cellules conjonctives. La structure aréolaire de la couche externe est en rapport avec les variations de volume répétées que subit l'organe, variations liées à la faible capacité du réservoir urinaire. D'ailleurs, dans les cas où la vessie est à l'état de réplétion, on voit ce tissu aréolaire remplacé par du tissu lamelleux, semblable de tous points à celui qui entoure la musculeuse à l'état de vacuité.

La zone musculaire, formée de fibres lisses, comprend une couche circulaire externe et une couche longitudinale interne; à la périphérie les fibres sont sans direction précise et s'entrecroisent dans divers sens. Les faisceaux longitudinaux sont surtout développés suivant quatre ou cinq zones, qui se présentent, sur les coupes transversales de vessies contractées, sous la forme de coins à sommets dirigés vers la lumière de la vessie. Ils déterminent ainsi autant de saillies entre lesquelles la muqueuse s'enfonce profondément. A l'état de distension, ces saillies s'effacent par suite de la diminution d'épaisseur de ces faisceaux musculaires.

La muqueuse présente, à l'état de vacuité, une assez grande bande conjonctive, véritable derme muqueux, très fortement

plissé, sans papilles, peu vasculaire, ne renfermant que de rares fibres lisses. Il est revêtu, en dedans, de l'épithélium qui tapisse la cavité. Les fibres conjonctives s'insinuent entre les faisceaux musculaires et facilitent leur glissement.

L'épithélium de revêtement, stratifié, est constitué par deux ou trois assises de cellules, prenant bien les colorants, entre lesquelles se trouvent des éléments cellulaires plus clairs, volumineux et vacuolisés. Ces derniers éléments mesurent en moyenne de 5 μ à 5 μ 5 de large sur 6 μ à 6 μ 5 de haut ; ils sont piriformes et leur partie amincie est dirigée vers la lumière de l'organe, leur contenu, non coloré ou mal teint par les couleurs plasmatiques, paraît divisé par un grand nombre de tractus très fins, mieux colorables. Le nombre de ces éléments est considérable : dans certaines régions on en compte, en moyenne, un pour deux cellules épithéliales. De pareils éléments cellulaires ont déjà été signalés dans l'épithélium de la vessie des Batraciens. Il paraît intéressant de rapprocher ceux-ci de ceux-là. Les autres cellules se présentent sous deux formes : les unes sont à peu près cubiques et mesurent de 4 μ 5 à 5 μ de large sur autant de haut. Elles sont placées au voisinage de la cavité. Les autres, situées plus en dehors, sont en relation avec la base des cellules vacuolisées. Elles s'insinuent et comblent, en entier, l'espace laissé libre par ces dernières. Elles prennent, par suite, toutes proportions gardées, l'allure des cellules en raquette des Vertébrés supérieurs. J'ai déjà signalé qu'à l'état de vacuité l'épithélium présente des plis profonds placés entre les faisceaux musculaires longitudinaux. A l'état de réplétion ces plis disparaissent.

Enfin, l'assise épithéliale est bordée, en dedans, d'une lamelle d'épaisseur irrégulière et sans structure définie. Son aspect et ses réactions colorantes permettent de penser qu'elle est de même nature que la substance contenue dans les vacuoles des cellules de l'épithélium, qu'elle est, en somme le produit de sécrétion de ces éléments.

La différence de structure entre la vessie urinaire et les

uretères est minime, elle ne tient qu'à la présence de faisceaux musculaires intrapariétaux. Les autres éléments de l'adventice et de l'épithélium sont comparables et n'offrent que des variations de détail. On sait que la vessie urinaire des Téléostéens n'est point comparable au réservoir urinaire des Amniotes; elle résulte d'une simple dilatation des uretères fusionnés, procède d'eux et présente par suite la même structure fondamentale.

B. — **Reins moyens à glomérules de Malpighi nombreux.**

Certains Téléostéens possèdent dans leurs reins moyens une irrigation artérielle très abondante. Cette augmentation dans l'apport du sang artériel entraîne des modifications dans l'allure des reins ; ces modifications sont telles, que, dans l'ensemble, les reins les mieux pourvus de glomérules ont, sur les coupes, un aspect très différent des reins pauvres en ces mêmes éléments. A ce propos, j'insiste de nouveau sur les variations que les reins des diverses espèces sont capables de montrer sur ce point. Entre les organes les moins fournis en glomérules et ceux qui en ont beaucoup on trouve toutes les transitions. Ainsi *Scardinius erythrophtalmus* CBp., par exemple, a plus de glomérules que *Barbus fluviatilis* Agass., et en possède moins que *Squalius cephalus*. Sieb. ; *Scorpœna scrofa* L., est mieux pourvue que *Squalius cephalus* Sieb., il l'est moins que *Labrax lupus* Cuv. et Val. *Perca fluviatilis* Bell., forme l'intermédiaire entre *Labrax lupus* Cuv. et Val., et *Gasterosteus aculeatus* L. On pourrait encore classer entre chacune des espèces qui précèdent des formes intermédiaires, rendant les transitions plus insensibles; mais ces exemples suffisent pour montrer la liaison qui se manifeste entre les reins moyens des Téléostéens et indiquer que les formes le plus richement irriguées par le système artériel présentent seulement l'exagération d'un processus qui commence à se manifester chez les moins favorisées à cet égard.

Je prendrai comme type de description : *Gasterosteus aculeatus* L.

a. — GLOMÉRULES DE MALPIGHI

Ce qui frappe tout d'abord quand on examine les coupes transversales de rein de *Gasterosteus aculeatus* L., c'est le grand nombre de glomérules de Malpighi ; cette proportion considérable des éléments glomérulaires pouvait se prévoir, étant donné le grand nombre d'artères qui perforent la capsule rénale. Ces artères ne sont pas individualisées ; elles émettent des branches latérales, qui peuvent indifféremment porter des glomérules ou se résoudre en capillaires, soit avant de pénétrer dans les reins, soit après avoir pénétré dans l'organe ; elles n'ont pas une autonomie absolue comme cela se produit dans les reins postérieurs ou métanéphridiens.

Les glomérules, un peu plus grands que leurs semblables des reins de *Barbus fluviatilis* Agass, sont épars et isolés dans les régions antérieures du rein ; ils ont une tendance à se grouper en grappes dans les régions postérieures (fig. XCV *Gl.M.*). Les espaces laissés libres entre les capsules de Bowmann et les glomérules sont beaucoup plus réduits que chez le *Barbeau*.

b. — COLLETS ET CANALICULES CONTOURNÉS

L'union des capsules de Bowman et des canalicules contournés se fait par l'intermédiaire de collets ciliés (fig. XCV, *Cg.*) comparables aux formations précédemment décrites sous ce terme.

Les canalicules contournés sont volumineux ; leur grande taille est due tant au diamètre que leur lumière est capable d'atteindre, qu'à la hauteur des cellules qui forment leur paroi. Ces dernières sont cylindriques, très hautes (22 à 24 μ), et étroites (6 à 6,5 μ). Elles se présentent sous deux aspects :

1° — Aspect compact, caractérisé par la massivité du cytoplasme.

2° — Aspect très vacuolisé (fig. XVC, *Cr. Crh.*).

1° — Dans les cellules d'aspect compact, le cytoplasme se colore avec intensité par l'éosine et le noyau prend avec l'héma-

lun une teinte très foncée ; on distingue dans celui-ci un nucléole assez difficile à percevoir par suite de la coloration intense prise par le noyau sous l'influence des colorants.

Le protoplasme possède un réseau cytoplasmique à mailles très serrées ; l'hématoxyline au fer y décèle des grains équivalents aux grains de ségrégation des cellules canaliculaires du *Barbeau*. Ces éléments sont de même allure et de mêmes réactions. Bien que je n'ai pu suivre, en détail, les premières phases de la vacuolisation cellulaire à leurs dépens, leurs caractères permettent de les considérer comme leurs homologues.

La bordure en brosse est très peu distincte ; même dans les cellules qui paraissent dans un état de repos complet, où la massivité du protoplasme est à son comble, je n'ai pu la distinguer avec netteté. Les cellules semblent bordées vers la lumière du canalicule par une cuticule épaisse les limitant nettement et dépourvue de striation.

2° — Les cellules vacuolisées sont nombreuses dans l'épithélium des canalicules contournés ; elles sont, tantôt isolées entre les cellules à cytoplasme compact, tantôt elles forment de véritables plages occupant une grande surface de l'épithélium canaliculaire. Leur contenu est incolorable, soit que le produit de la vacuolisation ait disparu, soit qu'il ne prenne pas les colorants employés ; quelques tractus du réseau cytoplasmique se colorent, avec netteté, par l'éosine et deviennent ainsi apparents. Dans leur région basale on distingue des noyaux très aplatis, entourés d'une mince couche de cytoplasme. Ces noyaux et le cytoplasme qui les entoure se colorent avec intensité. Autour de certains canalicules cette bordure cellulaire paraît d'autant plus nette que les cellules vacuolisées qu'elle entoure sont à peu près incolores. En certains points, le protoplasme périnucléaire de cette couche basale atteint un plus grand développement ; il s'immisce entre les cellules vacuolisées qu'il écarte et sépare ; le noyau, dans ce cas, apparaît plus volumineux.

Cette couche basale correspond à l'assise génératrice déjà signalée à propos du *Barbeau*. Ceci ressort de toute évidence

et des diverses formes affectées par ses cellules et des rapports que ses cellules contractent avec les éléments épithéliaux.

Comment doit-on envisager ces deux formes cellulaires ?

Möbius (1885), étudiant le rein d'un Gastérostéidé, *Spinachia vulgaris*, reconnaît qu'une partie des cellules des canalicules urinifères « parfois toutes les cellules visibles sur une section » subissent une métamorphose particulière, coïncidant avec le moment de la reproduction de l'espèce. Le réseau plasmatique de ces cellules contient d'abord du mucigène, dit cet auteur, non colorable par l'hématoxyline ; ce mucigéne se transforme ensuite en une substance mucilagineuse colorable (?) et donne enfin naissance à du mucus hyalin, non colorable par l'hématoxyline, mais capable de brunir sous l'action de l'acide osmique. Ces modifications n'ont lieu que chez le mâle ; en dehors de l'époque de la reproduction, le rein de *Spinachia* mâle ne diffère pas de celui de la femelle. Les filaments mucigènes s'accumulent dans la vessie puis s'écoulent au dehors. Le mâle utilise ces filaments pour lier les herbes dont il forme le nid destiné à contenir les œufs pondus par la femelle.

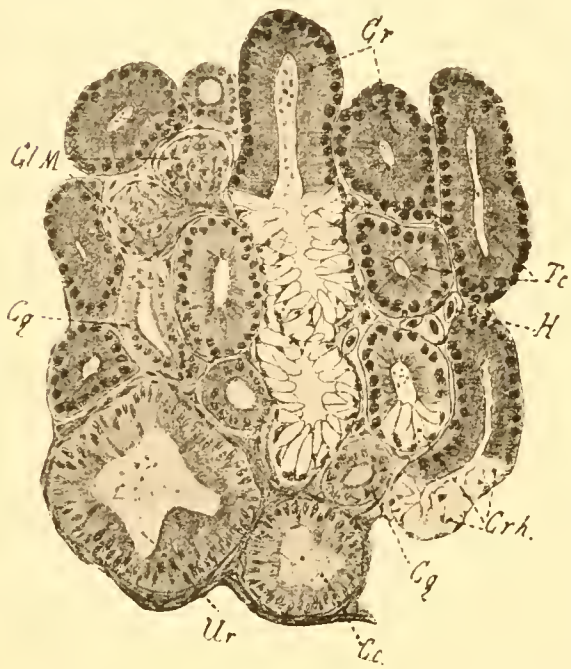

Fig. XCV. Coupe transversale dans le rein moyen de *Gasterosteus aculeatus* Linné. × 185.
Ur, uretère ; *Cg*, collet glomérulaire ; *Tc*, tube contourné ; *GlM*, glomérule de Malpighi ; *Cr*, cellules tubulaires ; *Crh*, cellules rénales après expulsion de leur contenu ; *H*, globules rouges ; *Cc*, canal collecteur.

Borcea (1905) confirme, pour *Gasterosteus aculeatus* var. *leiurus* Cuv. et Val., les données fournies par Möbius, sur *Spinachia vulgaris*, au sujet de la production du mucus destiné à façonner le nid de ces animaux. Des régions étendues

de canalicules urinifères sont, au moment du frai, capables de se transformer en glandes mucigènes. C'est aux dépens du mucus ainsi produit que le mâle procède à l'édification du nid.

Les opinions formulées par ces auteurs sur les modifications des cellules canaliculaires du rein de *Gasterosteus aculeatus* L., sont intéressantes ; elles concordent avec les faits que j'ai moi-même observés. Cependant, elles me paraissent trop absolues, car, non seulement, le rein de *Gasterosteus* mâle présente des cellules canaliculaires vacuolisées, en dehors des époques de la reproduction ; mais la femelle est aussi capable de présenter ces mêmes vacuolisations cellulaires. Les examens de coupes de rein que j'ai pu faire, à diverses périodes, chez le mâle et chez la femelle, ne laissent aucun doute à ce sujet. Or, la femelle ne participe nullement à la construction du nid familial; on ne peut attribuer la vacuolisation des cellules du rein de la femelle à une semblable obligation. Je n'entends pas dire par là que les cellules rénales vacuolisées du mâle ne sont pas plus nombreuses au moment du rut que dans les périodes de repos sexuel ou que dans le rein de la femelle ; ceci serait inexact ; à ce moment une vacuolisation plus intense se manifeste nettement. Mais rien ne prouve que cette vacuolisation soit destinée à produire le mucus nécessaire à la production du nid ; à mon avis la vacuolisation des cellules de l'*Epinoche* correspond à la vacuolisation des cellules du *Barbeau* avec une intensité plus grande au moment de l'activité sexuelle. On sait, en effet, qu'il se développe dans le corps des animaux et plus particulièrement chez les Téléostéens, au moment de la reproduction, des toxines résultant de l'activité sexuelle, l'élimination de ces toxines, nuisibles à l'organisme, s'impose ; une partie, éliminée par les téguments, donne aux animaux les colorations dites : « parures de noces » ; une autre partie, éliminée par le rein, nécessite une activité plus grande de cet organe ; d'ailleurs, si on admet la production du mucus par les cellules du rein, il faut admettre que certaines cellules rénales, intercalées aux autres, ont une destinée et des propriétés

différentes. Ceci paraît inadmissible ; toutes les cellules rénales de l'*Epinoche* se vacuolisent à tour de rôle et ont le même mode sécrétoire ; les produits qu'ils fournissent sont identiques. L'activité de la glande rénale, entraîne la vacuolisation de nombreuses cellules canaliculaires au moment de la reproduction. Cette vacuolisation est un phénomène d'excrétion, exagéré chez le mâle au moment de la reproduction.

Relations des canalicules contournés et du tissu pseudolymphoïde. — Le tissu pseudolymphoïde, suivant la règle déjà énoncée, est très peu développé dans ces reins pourvus de glomérules nombreux. On en trouve quelques îlots interposés, entre les canalicules, dans la région antérieure du rein moyen. Ces îlots sont formés d'un assemblage d'éléments cellulaires que la forme et les caractères de colorabilité permettent d'homologuer aux éléments du tissu pseudolymphoïde des autres Téléostéens. Dans la région moyenne et postérieure il n'en existe pas ; les canalicules très rapprochés sont séparés par de très étroits intervalles, bordés d'un endothélium appliqué contre la paroi même des canalicules. Les hématies assez nombreuses qu'on y retrouve les désignent comme de véritables capillaires sanguins (fig. XCV, *H*). La figure donnée par HALLER (**1908**) du rein de *Gasterosteus pungitius* représentant les canalicules isolés par un tissu lymphoïde abondant ne peut se comparer à la disposition offerte par *G. aculeatus*.

L'infiltration leucocytaire des épithéliums n'existe pas. Les galeries creusées par les cellules lymphoïdes à même la substance des cellules des parois canaliculaires n'existe pas davantage. L'évacuation cellulaire (vacuoles, cytoplasmes et noyaux usés) se fait directement dans la lumière du canalicule. Le flux glomérulaire est suffisant pour entraîner tous ces débris cellulaires, dont on retrouve de nombreux détritus dans les canalicules. Cet épanchement intratubulaire, relevant d'une fonction holocrine incontestable, s'accentue chez le mâle au moment de la reproduction. Les matériaux abondamment éliminés dans cette période, obstruent les canalicules et vont

s'accumuler dans la vessie ; ils constituent les amas mucilagineux décrits par Möbius (1885) et Borcea (1905) ; il reste à prouver que ce mucus est utilisé, plus tôt que le mucus tégumentaire, par exemple, à l'édification des nids ; c'est ce que je ne crois pas être. La résorbtion, sur place, si considérable dans les canalicules dépourvus d'appareil générateur liquide devient inutile. Comme conséquence immédiate, le tissu lymphoïde diminue jusqu'à disparaître. Cette proportion inverse des glomérules et du tissu pseudolymphoïde constitue, à mon avis, un caractère très important pour établir la raison d'être de ce dernier et déterminer sa fonction principale.

c. — *CANAUX COLLECTEURS. — URETÈRES. — VESSIE*

Aucun de ces canaux n'offre une caractéristique histologique intéressante, différant de celle du *Barbeau ;* ils sont formés d'un épithélium à cellules de plus en plus nombreuses et stratifiées en allant vers l'orifice terminal. Cet épithélium est placé au-dessus d'un substratum conjonctif dont l'épaississement suit les mêmes proportions. On ne trouve pas dans l'épithélium les éléments à protoplasme clair et à noyau très colorable si fréquents dans les reins des animaux précédents. Il est à noter que ce caractère coïncide avec l'absence de tissu lymphoïde intrarénal et donne quelque poids à l'idée qu'on peut se faire de l'infiltration épithéliale de ces canaux par des éléments lymphoïdes.

Les uretères ne s'unissent pas pour former un canal unique avant de pénétrer dans la vessie urinaire dans laquelle ils se jettent séparément. Quelques canalicules collecteurs, au nombre de trois le plus souvent (Cuvier 1828), se jettent, isolément, dans la vessie urinaire, qui reçoit ainsi cinq conduits. Dans la paroi de celle-ci le tissu conjonctif péri-épithélial est très développé ; dans son épaisseur on trouve des faisceaux musculaires, qui à l'égal de leurs homologues du *Barbeau,* sont destinés à assurer la constriction du réservoir urinaire.

Corpuscules de Stannius

Les corpuscules de Stannius, placés à la face dorsale, parfois même enfouis dans la substance du rein moyen, représentent une partie des capsules surrénalles : la substance corticale. La substance médullaire est incluse dans le rein antérieur et constitue les formations périveineuses déjà décrites. C'est à tort qu'un certain nombre d'auteurs ont considéré les corpuscules de Stannius comme équivalents à la totalité des capsules surrénales. Chez les Téléostéens ces glandes sont dissociées et leurs deux substances occupent des situations éloignées dans le corps. Les corpuscules de Stannius affectent avec les reins des relations de contact et des relations physiologiques qui nécessitent une brève description.

Je ne reviendrai pas sur les discussions qui se sont élevées entre les auteurs, au sujet de l'homologation des capsules surrénales et du tissu lymphoïde du rein des Téléostéens. Ces discussions ont été résumées à propos de l'étude des formations médullaires ou périveineuses du rein antérieur. En aucune manière, le tissu lymphoïde rénal ne peut être assimilé aux capsules surrénales. Il n'en a ni la fonction, ni la structure : il ne représente pas plus la substance médullaire, qu'il n'est l'homologue de la substance corticale. Chacune de ces substances est représentée dans des organes bien définis et différents du tissu lymphoïde.

Pettit (**1896**) a étudié les corpuscules de Stannius chez l'*Anguille*. Il les considère comme des capsules surrénales entières, formées par une « série de tubes ou cylindres clos de toutes parts. » Ces tubes ou cylindres se replient sur eux-mêmes et émettent des diverticules tubulaires contournés et irréguliers. Ils sont tapissés par une seule rangée de cellules épithéliales se présentant sous deux aspects. Les unes ont un cytoplasme jaunâtre, très finement granuleux, renfermant un noyau et un nucléole apparents ; les autres ont un cytoplasme plus

clair et vacuolisé, distendu par le produit contenu dans les vacuoles. Ces cellules font hernie vers la lumière du canalicule, qui est encombrée par des cellules épithéliales détachées : le noyau atrophié et le protoplasma non limité dénotent un état de dégénérescence avancé. Ces tubes sont isolés les uns des autres par du tissu conjonctif renfermant des vaisseaux sanguins ; l'ensemble est enveloppé d'une capsule conjonctive. PETTIT se base sur les diverses formes de cellules pour conclure que le cylindre est le siège d'une véritable sécrétion, entraînant des modifications histologiques importantes.

Les figures XCVI, XCVII, représentent des coupes d'un corpuscule de Stannius de *Scardinius erythrophtalmus* L. Les glandes corticales sont formées par des cordons pleins anastomosés et repliés sur eux-mêmes de plusieurs manières. Cet aspect plein, différant de celui décrit par PETITT, est dû à l'agglomération de cellules dans la lumière du canalicule ; bien que les cellules centrales soient dans un état de dégénérescence plus avancé que les cellules pariétales, il ne paraît pas démontré que les tubes soient creux et comblés par des cellules issues de la paroi. On peut se demander en effet quelle serait la destinée de ces cellules internes frappées de dégénérescence et enfermées dans des tubes clos.

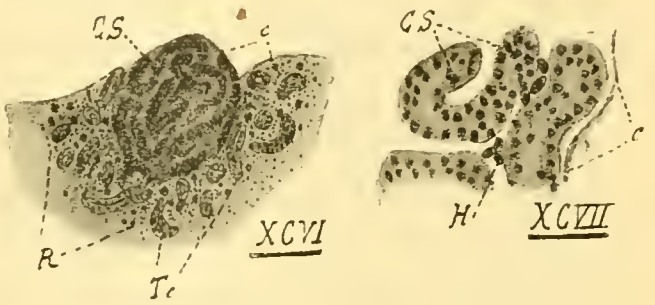

FIG. XCVI-XCVII. Coupes transversales d'un corpuscule de Stannius dans le rein de *Scardinius erythrophthalmus* Linné.
CS, corpuscule de Stannius ; *c*, capsule du rein et du corpuscule ; *R*, rein ; *Tc*, tube contourné ; *H*, vaisseau sanguin.

Les modifications dans la structure du cytoplasme cellulaire, décrites par PETTIT, s'observent dans les cellules pariétales des cylindres pleins du *Rotengle*. Certaines cellules ont un cytoplasme finement granuleux, d'autres l'ont alvéolisé. Ces alvéoles paraissent vides sur des coupes faites dans des pièces

ayant subi l'inclusion à la paraffine ; ainsi que cela a été démontré, pour les Mammifères, ces alvéoles sont remplies d'une substance graisseuse (Ciaccio, Diamare, Da Costa, Mulon) qui se dissout très rapidement dans les hydrocarbures. La substance graisseuse est dissoute dans les manipulations qui précèdent l'inclusion à la paraffine. Sur des coupes pratiquées après enrobage à la gomme, j'ai pu reconnaître que ces vacuoles se coloraient, par l'hématoxyline cuprique de Weigert, et brunissaient par l'action de l'acide osmique. L'analogie des réactions des cellules alvéolisées et de la licithine a conduit Mulon à désigner, chez les Mammifères, les cellules de la substance corticale sous l'expression de « cellules lécithinogènes ». Pareille appellation peut s'appliquer aux cellules épithéliales des tubes des corpuscules de Stannius, car elles offrent les mêmes réactions. Elles équivalent aux spongiocytes ou cellules vacuolisées, lipogènes, de la substance corticale des Mammifères.

Les divers cylindres sont séparés entre eux par des cloisons de tissu conjonctif renfermant des vaisseaux sanguins. Il n'est pas rare de trouver, dans les lacunes conjonctives intercylindriques, des cellules d'une forme spéciale. Ces éléments, assez volumineux, ont un cytoplasme bourré de grains colorés en brun jaunâtre ou noir. Leur noyau très aplati est rejeté vers la périphérie. Certaines cellules possèdent une moins grande quantité de granulations pigmentaires ; leur forme se rapproche alors des cellules épithéliales formant la paroi des cylindres corticaux, dont elles semblent provenir.

Quoi qu'il en soit et bien que je n'ai pu saisir le mode exact de transformation des cellules épithéliales en cellules pigmentaires, il est de toute évidence que dans ces régions il se produit du pigment.

Or, d'après ce que l'on sait, sur les Vertébrés supérieurs, il existe une corrélation entre les cellules lipogènes et la production du pigment (Mulon, Diamare.) La présence d'une couche cellulaire, à granulations graisseuses, de même nature que celles des Vertébrés supérieurs, permet de penser, d'une

manière à peu près certaine, que le pigment des corpuscules de Stannius a la même origine que celui de la couche interne de la substance corticale des capsules surrénales des Mammifères par exemple.

Je ne peux, sur ce sujet, que formuler des hypothèses, je ne suis pas en mesure de donner des certitudes ; mes recherches ne m'ont pas permis de suivre le mode exact de transformation des cellules tubulaires en cellules pigmentées.

Fig. XCVIII. Coupe transversale dans la région postérieure du rein de *Trutta fario* Siebold (9 ans). × 150.
GlM, glomérule de Malpighi ; *ArR*, artériole rénale ; *Tc*, tube contourné ; *Lpt*, lacune veineuse péritubulaire ; *Tl*, tissu pseudo-lymphoïde ; *Cp*, amas pigmentaires.

Celles-ci peuvent, chez les Mammifères et dans certaines circonstances (grossesses répétées, vieillesse), s'accumuler dans la couche interne de la corticale. Chez les Téléostéens le pigment, produit dans les corpuscules de Stannius, ne s'y accumule pas, il se répand dans le rein ; son passage s'effectue à travers la paroi du corpuscule ; il pénètre ainsi dans le tissu lymphoïde du rein. Les amas pigmentaires qu'on trouve épars dans la substance lymphoïde du rein ont, en effet, le même aspect et les mêmes réactions que les amas pigmentaires des corpuscules. D'ailleurs les cellules pigmentaires qu'on trouve à travers la paroi de la capsule des corpuscules de Stannius, dans sa zone de contact avec le rein, montrent nettement cette migration des cellules pigmentifères.

Une grande partie du pigment rénal est d'origine lipo-

gène ; il prend naissance dans les corpuscules de Stannius et émigre dans le rein où il s'accumule. Le tissu lymphoïde rénal joue, par suite, un rôle d'accumulateur de pigment d'origine surrénale.

Ce fait est d'ailleurs accusé, si on étudie les reins d'animaux âgés. Chez ceux-ci la quantité de pigment contenue dans le rein est considérable. La figure XCVIII représente une coupe dans le rein de *Trutta fario* Sieb., âgée de 9 ans. Le tissu lymphoïde du rein est encombré de cellules pigmentaires que les caractères particuliers permettent de considérer comme des productions de la substance corticale des capsules surrénales.

La situation même du pigment rénal est remarquable. Chez les Mammifères le pigment s'accumule dans la couche profonde de la substance corticale, dans la région de contact de la substance corticale et de la substance médullaire. Or, dans le rein des Téléostéens, les deux substances sont isolées par une partie du rein lui-même et plus particulièrement par la substance lymphoïde de ce rein. Les relations entre les deux formations sont assurées par le tissu lymphoïde rénal.

En somme, la situation du pigment, dans cette partie du rein des Téléostéens, est la même que celle qu'il occupe dans la capsule surrénale des Vertébrés supérieurs. Il est interposé entre la substance corticale et la substance médullaire. Cette place, dans l'organisme, n'a rien qui puisse surprendre.

J'ai donné les explications précédentes sur les corpuscules de Stannius, non tant à cause de leur structure même, qu'à cause des relations étroites qu'ils affectent avec le rein, auquel ils fournissent le tissu pigmentaire qui entre pour une part importante dans sa constitution intime.

CHAPITRE III

REINS POSTÉRIEURS

Les reins postéreurs ont été indiviidualisés par leurs caractères anatomiques ; je les résume brièvement. Le rein postérieur

est dépourvu de circulation porte veineuse ; il reçoit par l'intermédiaire d'une branche artérielle importante et spécialisée, véritable artère rénale, une abondante provision de sang artériel. Ce sang revient à la circulation générale (veine cardinale postérieure) par une veine également spécialisée (veine rénale) ; ce mode d'irrigation diffère sensiblement de celui du rein moyen qui participe toujours à une irrigation porte-veineuse. Il suffira de comparer les figures diagrammatiques CIII-CIV pour se rendre compte des différences d'organisation de ces deux régions rénales sur ce point.

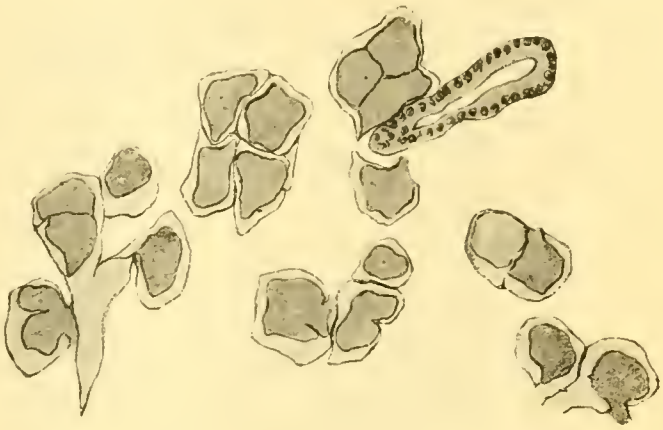

Fig. XCIX. Divers modes de groupements en grappes des glomérules de Malpighi dans le rein postérieur d'*Anguilla vulgaris* C. Bp. × 115.

L'urine, produite par les reins postérieurs, est recueillie, dans les formes les plus différenciées en ce sens, par des uretères spéciaux qui vont se jeter dans les uretères des reins moyens et antérieurs, constituant ainsi de véritables uretères exclusivement destinés aux reins postérieurs. Ainsi, ces reins ont les mêmes caractères anatomiques que les reins métanéphridiens des Vertébrés ammiotes auxquels ils peuvent être assimilés.

Les reins postérieurs, bien différenciés, ne s'établissent pas d'un coup. Non seulement on trouve des espèces qui n'offrent qu'un début de cette organisation métanéphridienne, mais encore, dans les espèces possédant cette forme rénale bien établie, on trouve un passage insensible entre les canalicules du rein moyen et ceux du rein postérieur. Il n'y a pas de séparation tranchée entre les deux formations rénales; au contraire, on constate tous les degrés de transition de l'une à l'autre ; ceci dans un seul et même organe. On se rend aisément compte, par

cela même, que l'établissement du rein postérieur est dû au perfectionnement, sur place, d'une région spéciale d'une seule et même glande. L'établissement du rein postérieur n'est, en somme, que l'exagération de ce que les reins moyens très riches en glomérules commencent à montrer. La séparation de ceux-ci et des reins postérieurs, seulement ébauchés, est difficile, parfois même impossible. Elle devient, au contraire, très marquée si

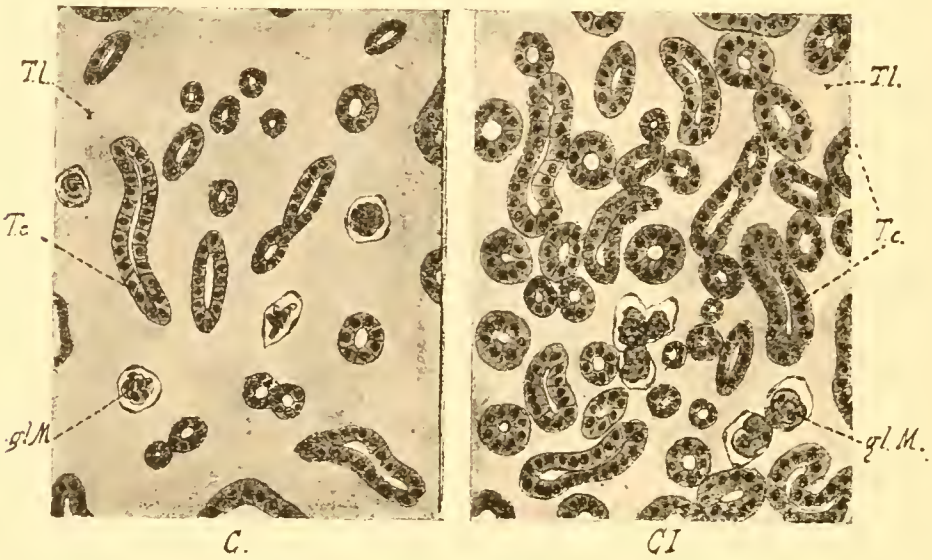

Fig. C-CI. Deux coupes (diagrammes) à deux niveaux différents dans les reins de *Scardinius erythropthalmus* Linné. × 120.
C, Rein moyen ; CI, rein postérieur.
GlM, glomérule de Malpighi ; *Tc*, tubes contournés ; *Tl*, tissu pseudo-lymphoïde.

on compare les reins postérieurs bien établis aux reins moyens peu pourvus de glomérules.

La présente description s'adresse à l'*Anguille* (*Anguilla vulgaris C.Bp.*). Tous les animaux possédant un rein postérieur et décrits dans le IVe type anatomique présentent des dispositions comparables. Il me suffira de rapprocher ces organisations de celles du *Barbeau* pour permettre de bien saisir les différences.

Le rein postérieur ressemble, comme constitution histologique générale, aux reins moyens dans lesquels l'irrigation artérielle abonde. Les canalicules contournés sont tous pourvus de glomérules. Il n'existe pas comme dans le rein moyen du

Barbus des tubes agglomérulaires. Le tissu lymphoïde y est très peu abondant. Drzewina (**1905**) signale que le tissu lymphoïde est si peu abondant dans la région postérieure du rein de l'*Anguille* que les canalicules arrivent presque au contact. En réalité, il existe encore du tissu lymphoïde intercanaliculaire, mais ce tissu est fort peu abondant surtout dans les régions périphériques de l'organe, éloignées de la veine cardinale postérieure (fig. CII).

La règle que j'ai déjà énoncée plusieurs fois, se montre ici avec la plus grande netteté. A mesure que les glomérules augmentent en nombre, le tissu lymphoïde diminue en quantité. Le rein postérieur d'*Anguilla vulgaris CBp.* en offre une preuve évidente. D'ailleurs, même dans les reins postérieurs, à peine ébauchés, on trouve un balancement semblable des parties. Les figures C et CI sont prises à deux niveaux différents dans le rein de *Scardinius erythrophtalmus L.* ; l'une dans le rein moyen (fig. C), l'autre dans le rein postérieur (fig. CI). Elles indiquent des différences marquées quant à la quantité du tissu intercanaliculaire et au nombre des glomérules de Malpighi.

a. — *GLOMÉRULES ET CAPSULES DE BOWMAN*

Les glomérules de Malpighi sont nombreux et volumineux ; ils atteignent 150 μ en moyenne ; ils dépassent de beaucoup la taille des glomérules épars des reins moyens. Une de leur caractéristique essentielle est de se présenter groupés en grappes serrées. La figures XCIX représente quelques-uns des modes de groupements glomérulaires relevés dans le rein postérieur de l'*Anguille.* La disposition en grappe est liée à l'irrigation artérielle intense du rein postérieur entraînant un groupement de ces formations glomérulaires.

Les glomérules sont, à la fois, plus volumineux et plus complexes que ceux du rein moyen. L'artériole afférente, qui les forme ne demeure pas indivise, comme dans la majorité de ceux-ci ; après son entrée dans le glomérule, elle se divise en

plusieurs longues branches pelotonnées sur elles-mêmes. Ces branches au nombre de 6 à 10 s'unissent de nouveau à la sortie du glomérule pour former l'artériole efférente, constituant ainsi dans le glomérule une sorte de « réseau admirable » comparable à celui qu'on trouve en même place chez les Mammifères.

La capsule de Bowman, d'ordinaire assez étroite, ne présente rien de particulier.

b. — *COLLETS ET CANALICULES CONTOURNÉS*

Les canalicules contournés appartiennent toujours au type glomérulaire ; je n'en ai jamais rencontré dépourvus de cette formation ; ils s'unissent à la capsule de Bowman par un collet très court, à cils vibratiles peu abondants. La brièveté du collet, unie à la faible quantité des cils que les cellules supportent, constitue un caractère important, éloignant, d'une part, les formations canaliculaires du rein postérieur de celles du rein moyen, les rapprochant, d'autre part, du rein des Amniotes, chez lesquels le collet est très court et dépourvu de cils vibratiles. Regaud et Policard (**1902**) pensent que les cils du collet sont chargés de régulariser dans les canalicules le courant aqueux produit par le glomérule, au fur et à mesure des besoins. Or, leurs recherches s'adressent à des animaux à canalicules contournés complexes, pourvus de diverticules ou de cæcums aglomérulaires. Les tubes pelotonnés du rein postérieur sont simples et sans diverticules, chacun est muni de son glomérule. La régulation du flux liquide est moins nécessaire ; elle s'effectue par le glomérule lui-même ; le revêtement régulateur du collet devient inutile ; les cils disparaissent et le collet diminue en longueur. Cette diminution très accusée dans le rein postérieur des Téléostéens atteint son comble chez les Amniotes où le collet a disparu, au moins à titre fonctionnel.

Les canalicules du rein postérieur sont plus courts que ceux du rein moyen, ils sont aussi plus volumineux ; le diamètre

de leur lumière est plus grand et les cellules y sont plus hautes, nettement cylindriques. Leur protoplasme se colore avec intensité et on y peut distinguer un réseau cytoplasmique contenant dans ses mailles des grains de ségrégation. Les filaments qui constituent les mailles du réseau ne sont pas d'égale épaisseur, comme cela se manifeste dans le rein moyen, ils sont plus

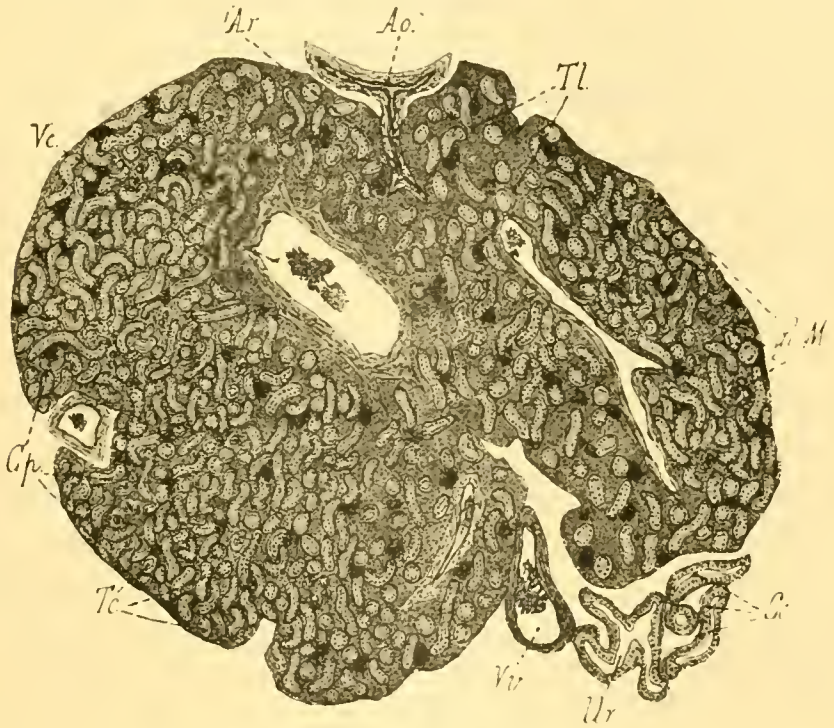

Fig. CII. Coupe transversale du rein postérieur d'*Anguilla vulgaris* C. Bp. × 80.
Ao, artère aorte ; *Ar*, artère rénale ; *Vc*, veine caudale ; *Vv*, veine vésicale ; *Ur*, uretère postérieur ; *Cc*, tubes collecteurs ; *Tc*, tubes contournés ; *GlM*, glomérules de Malpighi ; *Tl*, tissu pseudo-lymphoïde ; *Cp*, amas pigmentaires.

épais dans une direction parallèle à l'axe de la cellule. Cette épaisseur s'accroît et se manifeste surtout dans la région basale de la cellule, en dessous du noyau. Il découle de cette disposition spéciale que la cellule semble striée longitudinalement et cela surtout dans sa région basale. Il existe bien entre les stries de plus grande épaisseur des filaments plus ténus, qui les unissent, parcourent le cytoplasme en plusieurs sens et prennent l'aspect d'un réseau ; mais les plus importants comme taille sont parallèles entr'eux et au grand axe de l'élément épithélial, donnant à la région basale un aspect strié. La res-

semblance de cette disposition et des formations, qu'on retrouve, chez les Amniotes, constituant les bâtonnets de HEIDENHAIN, est un caractère de plus permettant le rapprochement du rein postérieur des Téléostéens et du rein définitif des Amniotes.

La bordure en brosse est le plus souvent présente ; cependant quelques cellules n'en possèdent pas ; l'absence de la bordure en brosse correspond toujours à une vacuolisation plus ou moins avancée du cytoplasme cellulaire.

L'excrétion dans le rein postérieur et dans le rein moyen suit des procédés identiques. Dans un premier temps, la cellule se charge des produits de déchet, qu'elle évacue, dans un deuxième temps, dans la lumière du tube urinifère. Comme pour le rein moyen, cette évacuation entraîne une usure rapide de la cellule et hâte sa mort. La rénovation cellulaire s'opère comme, toujours, aux dépens de l'assise génératrice basale. On ne constate jamais, dans les reins postérieurs des infiltrations leucocytaires détruisant sur place les éléments dégénérés. L'expulsion cellulaire se produit dans la lumière même du canalicule, constamment détergé par le flux liquide. L'inutilité du tissu lymphoïde entraîne sa disparition.

c. — *CANAUX COLLECTEURS. — URETÈRES. — VESSIE*

Les canaux collecteurs, l'uretère et la vessie ont la même structure que dans le rein moyen, il n'est d'aucun intérêt d'insister de nouveau sur leur description.

Un seul point est à signaler cependant : La structure des uretères des reins moyens et du rein postérieur est identique, à la fois comme qualité et comme quantité des éléments qui les constituent. Mis à part les cellules à cytoplasme clair qui infiltrent les uretères antérieurs et qui n'existent pas dans le rein postérieur, pauvre en tissu lymphoïde, on retrouve les mêmes couches épithéliales et les mêmes couches conjonctives avec les mêmes rapports et les mêmes épaisseurs. On peut

penser que ces deux conduits ont une même valeur, qu'ils sont bien les équivalents de deux uretères ; on sait en effet, que les uretères du métanéphros des Amniotes sont des émanations des uretères moyens; l'identité de structure des deux uretères des reins moyen et postérieur d'*Anguilla vulgaris* C.Bp. indique qu'ils ont aussi même origine.

Les caractères anatomiques et les données fournies par

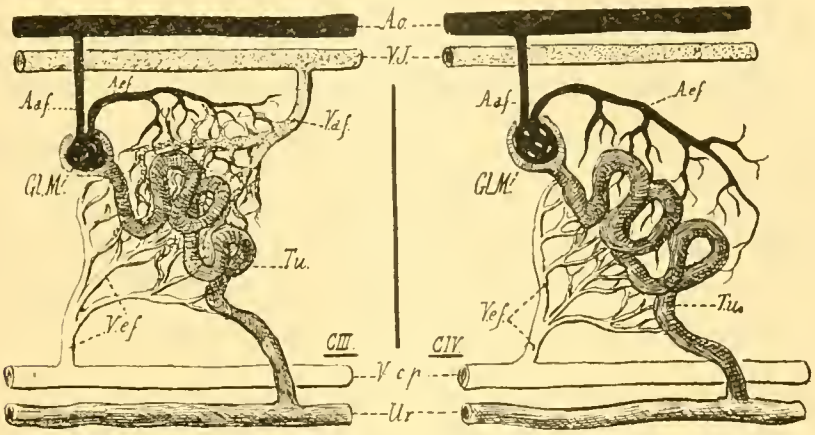

Fig. CIII-CIV. Deux diagrammes montrant les rapports vasculaires du rein moyen (CIII) et du rein postérieur (CIV).

GlM, glomérules de Malpighi ; *Tu*, tubes urinifères ; *Ur*, uretères ; *Ao*, aorte *Aaf*, artère glomérulaire afférente ; *Aef*, artère glomérulaire efférente ; *VJ*, veine caudale ; *Vcp*, veine cardinale postérieure ; *Vaf*, veine afférente ; *vef*, veine efférente.

l'histologie montrent donc que le rein postérieur des Téléostéens est une région perfectionnée de la glande rénale dont l'organisation rappelle sans conteste celle des reins métanéphridiens des Amniotes.

Est-il, par suite, possible de désigner le rein postérieur des Téléostéens par l'expression de MÉTANÉPHROS ? Ceci n'est point mon avis.

Il n'est pas admissible d'évoquer ici les appellations de PRO, MÉSO, et MÉTANÉPHROS pour indiquer les diverses régions du rein des Téléostéens. Que ces PRO, MÉSO et MÉTANÉPHROS soient indépendants les uns des autres et prennent naissance successivement ou bien qu'ils fassent partie d'un seul organe, l'HOLONÉPHROS, dont les diverses régions se modifient succes-

sivement dans le temps. Le rein des Téléostéens est essentiellement synthétique. Il est formé d'une seule glande, dont les diverses parties acquièrent des perfectionnements plus ou moins accentués, non pas successivement, dans la suite du développement, mais ensemble, en un même moment, d'une manière synchrone.

Le rein des Téléostéens n'est ni un PRONÉPHROS, ni un MÉSONÉPHROS, ni un MÉTANÉPHROS. Il n'est pas plus l'un que l'autre, il est les trois réunis dans une même glande. Il n'est pas davantage un HOLONÉPHROS puisqu'à ces termes sont rattachées des notions chronologiques. Il est un MONONÉPHROS, pour suivre l'expression que LOUIS ROULE et moi-même avons proposée (**1908**) ; il se présente dans le temps et dans l'espace avec toutes les qualités constitutives que les expressions PRO, MÉSO, MÉTA et HOLONÉPHROS représentent comme se succédant dans le temps.

TROISIÈME PARTIE

CONCLUSIONS GÉNÉRALES

Un résumé partiel, traitant des détails, a été placé dans chaque chapitre. Je ne reviendrai pas sur ceux-ci. Je m'attacherai, dans ces conclusions, à mettre en relief les points les plus importants traités dans ce travail, en insistant, de préférence, sur la complexité organique des reins des Téléostéens et sur la valeur morphologique qu'on peut attribuer à chacune de ses régions.

Première Partie. — Anatomie.

1. — L'anatomie macroscopique permet de distinguer, dans la glande rénale des Téléostéens, des régions, qui s'offrent à des degrés divers d'organisation.

Ces parties sont :

Le rein antérieur, ou rein céphalique (pronéphros) ;

Le rein moyen, ou rein abdominal (mésonéphros) ;

Le rein postérieur ou rein terminal (métanéphros).

Chacune d'elle se sépare des autres par des caractères qui lui sont fournis par le mode d'irrigation, la constitution histologique, et jusqu'à un certain point, la situation dans le corps.

2. — La délimitation des diverses régions rénales ne se fait pas brusquement. Il existe, entr'elles, des zones de transition, qui passent insensiblement des unes aux autres, montrant que ces régions du rein ne sont pas des glandes indépendantes et juxtaposées, mais correspondent à des parties différemment organisées d'une seule et même glande.

I. — Reins antérieurs.

3. — La caractéristique des reins antérieurs tient à leur irrigation. Le sang, fourni par des branches de l'aorte (artères du pronéphros), retourne à la circulation générale par des veinules se jetant dans les veines cardinales postérieures. Leur situation antérieure, suprapéricardique est constante.

4. — Chez les jeunes Téléostéens, jusqu'au moment de l'apparition de la première activité sexuelle, les reins antérieurs sont constitués par deux pelotons glomérulaires, très volumineux (glomus du pronéphros, glomérules géants), en relation avec les extrémités antérieures des uretères primaires. Quelques auteurs les ont vus persister, en cet état, jusque chez les adultes.

5. — Chez les adultes, les reins antérieurs sont, le plus souvent, formés d'un tissu lymphoïde abondant. Ce tissu, très plastique, se modèle sur les parties qui l'entourent. — Les tubérosités ainsi acquises ne doivent pas être confondues avec les vestiges des glomérules du pronéphros. — Le tissu lymphoïde des reins antérieurs est l'homologue strict du pronéphros.

— Les relations avec les artères et les veines du pronéphros, ainsi que la transformation progressive qu'on peut suivre de l'un en l'autre, le démontrent nettement.

II. — Reins moyens.

6. — Les reins moyens sont très développés. Ils occupent une grande partie du plafond de la cavité abdominale auquel ils sont accolés. Ils sont doubles et symétriques; souvent, des anastomoses transversales les unissent dans leur région moyenne. — Leur plasticité égale celle des reins antérieurs. — Certains reins (Cyprinidés) représentent un moulage exact de la région de la cavité abdominale placée au-dessus de la vessie natatoire.

7. — Les uretères sont doubles et parcourent les reins moyens dans toute leur longueur ; ils s'unissent en arrière en un canal unique (urèthre) qui se dilate en une vésicule (vessie urinaire).

8. — L'irrigation caractéristique des reins moyens est établie suivant un système veineux porte rénal. Les veines afférentes sont fournies par les branches de division de la veine caudale, ou par des rameaux intercostaux; les veines efférentes vont aux veines cardinales postérieures. Cette irrigation est la règle dans les reins moyens des jeunes Téléostéens. Elle est capable de se montrer, à cet état, dans le rein de quelques adultes.

9. — Le plus souvent, cependant, les reins moyens des adultes présentent une complication, tenant à leur pénétration par des branches artérielles. Ces branches, à caractères indécis, servant aussi bien à l'irrigation des parois veineuses dans lesquelles elles se résolvent en capillaires qu'à la production de glomérules de Malpighi, sont données par les artères intercostales. — Très discrète chez quelques espèces, cette infiltration artérielle devient très abondante chez d'autres. — Elle est toujours plus intense dans les régions postérieures que dans les moyennes ou les antérieures.

10. — Bien que faisant partie d'un seul et même organe, les

reins antérieurs et moyens diffèrent entr'eux sur de nombreux points. Ces différences ressortent des caractères ci-dessus signalés.

III. Reins postérieurs.

11. — Les reins de certains Téléostéens présentent, dans leur région postérieure, des relations artérielles, encore plus étroites que le rein moyen. — Ces relations entraînent, en ce point, des modifications qui donnent à cette région un caractère propre et le distinguent en cela du rein moyen.

Le système veineux porte rénal n'existe pas dans cette partie terminale. — La circulation s'établit d'artère à veine comme dans le rein antérieur. — Les artères apportant le sang au rein postérieur sont uniquement destinées à l'irrigation glomérulaire ; quelques reins postérieurs possèdent une véritable artère rénale autonome. — Après avoir circulé dans le rein, le sang se déverse dans la veine cardinale postérieure droite qui joue ainsi directement, le rôle de veine efférente ; quelques reins postérieurs ont une veine rénale spéciale. — Quand le rein postérieur existe, la veine cardinale postérieure droite est bien développée ; la veine cardinale postérieure gauche est toujours de calibre réduit.

12. — Le rein postérieur des Téléostéens, de par ses caractères anatomiques et histologiques, est l'équivalent du rein définitif des Amniotes. Chez ceux-ci, le sang, qui a circulé dans le rein, est évacué par la veine rénale. Par ce vaisseau, il est déversé dans la veine cave postérieure. Or, cette veine cave postérieure prend, chez les Amniotes, en partie, naissance aux dépens de la portion postérieure de la veine cardinale postérieure droite. La prépondérance de la veine cardinale postérieure droite chez les Téléostéens au moment de l'apparition du rein postérieur est expliquée par cette donnée embryologique. — Cette preuve justifie, du même coup, la présence du segment rénal le plus différencié dans la région postérieure de la cavité abdominale. — Le rein définitif des Amniotes

doit déverser son sang dans la veine cave postérieure ; le rein postérieur des Téléostéens, équivalent du rein définitif des premiers, déverse son sang dans le segment vasculaire qui contribuera à la formation de la veine cave postérieure.

13. — Les reins postérieurs bien établis sont desservis par des canaux vecteurs, indépendants des uretères primaires, auxquels ils sont seulement réunis par leur extrémité terminale. Ces canaux, véritables uretères définitifs, sont d'un grand secours dans l'homologation du rein terminal des Téléostéens et du rein définitif des Amniotes.

14. — Pour ces raisons, ce segment rénal est toujours postérieur, mais il n'est pas fatalement caudal. Cette désignation ne lui convient pas. Parfois, logé dans un diverticule caudal de la cavité abdominale, il est beaucoup plus souvent intra-abdominal ; d'ailleurs, certaines espèces sont capables de présenter, dans un cul-de-sac postérieur de la cavité abdominale, des parties de reins qui n'ont, comme organisation, rien de comparable aux reins terminaux. — La situation seule ne suffit pas, en ce cas, à définir l'organe.

15. — Les diverses régions du rein doivent être considérées comme des parties d'une même glande, ayant subi des modifications diverses, et non, comme plusieurs glandes juxtaposées et indépendantes. — Les trois régions constitutives du rein ne sont pas également représentées chez tous les Téléostéens ; elles s'offrent sous diverses combinaisons :

Type I. — Rein antérieur glomérulaire seul ou associé à un rein moyen plus ou moins différencié.

Type II. — Rein moyen plus ou moins complexe associé à un rein antérieur toujours lymphoïde.

Type III. — Rein moyen seul, à irrigation purement veineuse.

Type IV. — Rein postérieur, toujours présent, associé à un rein moyen de structure variable et à un rein antérieur lymphoïde ; ou, plus simplement, à un rein moyen plus ou moins perfectionné.

Deuxième Partie. — Histologie.

I. — Reins antérieurs

A. *Reins antérieurs glomérulaires.*

16. — La disposition glomérulaire des reins antérieurs est la règle chez les jeunes. — Les glomus pronéphridiens sont doubles et placés dans la région suprapéricardique. Ils atteignent un volume considérable par rapport aux glomérules des autres régions rénales. Ils sont formés par les branches de l'artère pronéphrotique et entourés d'une spacieuse capsule de Bowman qui les met en relation avec la partie initiale des uretères primaires.

17. — La région initiale des uretères primaires est munie de flammes vibratiles très développées et dirigées dans le sens du flux aqueux. — Les flammes vibratiles sont constituées par des cils très longs, agglutinés en faisceaux aplatis. — Les bases d'implantation des cils sont pourvues de corpuscules basaux très développés. — Les divers agencements des flammes vibratiles font penser que ces productions doivent donner une perméabilité plus ou moins grande aux collets ; suivant leur degré d'épanouissement, elles permettent l'écoulement d'une quantité variable du liquide produit par les glomérules. Les cellules à flammes vibratiles ne montrent aucun indice de sécrétion.

18. — Les uretères primaires décrivent à la suite du glomérule, une courbe, le plus souvent en forme d'S couchée. — Leurs cellules ne possèdent pas de fonctions sécrétoires.

On ne trouve plus trace, chez les alevins, d'ébauches canaliculaires du pronéphros.

Les reins des adultes possesseurs de glomus persistants se présentent, d'après les descriptions des auteurs, avec des caractères identiques aux reins des jeunes.

B. *Reins antérieurs lymphoïdes.*

19. — La structure lymphoïde des reins antérieurs est la plus fréquente chez les Téléostéens adultes, du moins dans les espèces que j'ai étudiées. — L'organe antérieur, à structure lymphoïde, comprend une masse centrale, granuleuse, entourée d'une mince capsule. — Celle-ci est constituée de deux couches superposées : l'une, externe, formée de cellules polygonales et aplaties, très amincie dans les régions de contact intercellulaires, offre, peut-être même, en ces points, de véritables pertuis; l'autre, interne, qui la double s'étend jusque sur les parois vasculaires. Cette dernière est formée de cellules conjonctives que les relations et les caractères permettent de considérer comme dépendant du réticulum intrarénal.

20. — La substance granuleuse est formée d'un réseau de cellules conjonctives, à prolongements anastomosés, contenant dans ses mailles des globules lymphatiques tassés les uns contre les autres. — Ces cellules lymphatiques sont des lymphocytes et des mononucléaires. — Les lymphocytes donnent naissance aux mononucléaires, ainsi que le démontrent les nombreuses formes de passage qu'on trouve entre ces deux variétés. — Les mononucléaires sont très variés. — Les différences entre eux tiennent à la forme du noyau et à la structure du cytoplasme. — Le noyau peut être arrondi, semi-lunaire, étoilé ou allongé. — Le cytoplasme peut être finement granuleux, posséder de petites vacuoles isolées ou de grandes vésicules ; il peut contenir des granulations acidophiles.

21. — L'expérimentation montre que ces variétés sont des formes diverses d'une même qualité de cellules. — Si on injecte dans la cavité péritonéale une dilution de substances colorées et qu'on examine les reins à des temps de plus en plus longs après l'injection, on trouve :

Seize heures après l'injection, de nombreux mononucléaires monovésiculés, renfermant des granulations colorées. Trois jours

après l'injection une proportion notable de mononucléaires plurivacuolisés.

Cinq jours après l'injection, certains mononucléaires renferment des grains colorés non entourés de vacuoles.

Ces expériences démontrent — que les mononucléaires sont aptes à éliminer des produits étrangers, introduits dans la cavité péritonéale, — que l'absorption par les mononucléaires des particules étrangères entraîne chez eux une réaction digestive qui se manifeste par l'apparition d'une grosse vésicule, — que, dans le cours de la digestion, cette vésicule se scinde en vacuoles secondaires, — que l'élimination du produit de la digestion s'effectue par osmose à travers la paroi cellulaire et non par rupture de la vésicule ou des vacuoles.

Les granulations acidophiles correspondent à des résidus de digestion d'hématies.

22. — Les amas pigmentaires contenus dans le rein ont plusieurs origines. L'érythrolyse entre pour une très faible part dans la production de ce pigment.

23. — Il existe entre le fonctionnement du tissu lymphoïde des Poissons et celui des Vers annelés une analogie remarquable. Les rapports, entre le tissu lymphoïde et les canalicules rénaux des Téléostéens, le tissu lymphoïde de l'organe phagocytaire et la néphridie des Annélides, sont identiques.

24. — Autour des vaisseaux efférents du rein antérieur sont placés des amas cellulaires ou formations périveineuses. — La substance médullaire et la substance corticale des capsules surrénales sont dissociées chez les Téléostéens. — Les formations périveineuses constituent la substance médullaire. La substance corticale est représentée par les corpuscules de Stannius placés au-dessus ou dans le rein moyen.

25. — Les cellules qui constituent les formations périveineuses ont une affinité marquée pour les sels de chrome. — Cette chromaffinité constitue une réaction importante de l'adrénaline. — La réaction de Vulpian donne une indication dans le même sens.

La production de l'adrénaline pâsse par deux phases. Dans une première phase les cellules renferment de petites granulations à réactions très nettement chromaffines. Ces petites granulations représentent vraisemblablement un préproduit ; — dans une deuxième phase, les mêmes cellules contiennent de grosses vacuoles à réactions sidéraffines très marquées, réactions caractéristiques de l'adrénaline entièrement formée.

Cette production entraîne une usure de la cellule qui finit par disparaître. On peut suivre, dans les formations périveineuses toutes les phases de l'évolution des cellules adrénalogènes. — Les cellules jeunes sont au contact les unes des autres; leur cytoplasme finement granuleux est peu chromaffine et n'est pas du tout sidéraffine. On trouve souvent, en elles, des figures de karyomitoses. — Les cellules adultes, sont plus volumineuses et forment des îlots séparés par du tissu conjonctif. Entre elles on observe des canalicules où sont parfois engagés des mononucléaires. Ce sont elles qui sécrètent l'adrénaline. — Les cellules séniles ont un noyau peu apparent, parfois pycnotique, le cytoplasme renferme des granulations noirâtres qui colorent la cellule en brun.

26. — Les cellules séniles s'isolent des groupes périveineux ; elles sont entraînées dans la masse du tissu lymphoïde où elles sont disloquées et digérées. Répandues par groupes dans le tissu lymphoïde, elles contribuent à donner au rein une partie de sa pigmentation.

27. — Les régions postérieures des reins antérieurs (zone d'union des reins antérieurs et des reins moyens) possèdent des canalicules contournés. Ces canalicules présentent les dispositions métamériques qu'on trouve chez les jeunes. — Ils sont toujours dans un état de dégénérescence avancé. — Les pelotons postérieurs sont encore en relation avec les uretères primaires ; les canalicules antérieurs ont perdu toute connexion avec ces mêmes canaux.

28. — Les divers états de régression que présentent les canaux urinifères de cette région permettent de suivre leur

mode de dégénérescence. On trouve parmi ceux-ci les modifications suivantes :

a) Apparition de vacuoles entre les cellules des canalicules sénescents.

b) Augmentation de taille des vacuoles et production d'un exsudat fibrineux intra-canaliculaire.

c) Rupture des vacuoles dans la lumière des canalicules.

d) Aplatissement et disparition des cellules canaliculaires ainsi que de l'exsudat fibrineux. Toutes ces phases s'accompagnent d'une abondante infiltration leucocytaire.

II. — Reins moyens.

A. — *Reins moyens aglomérulaires.*

29. — Les reins moyens des jeunes Cyprinidés fonctionnent quelque temps, sans que leurs canalicules contournés soient pourvus de glomérules. Cet état peut persister durant toute l'existence, chez quelques Téléostéens.

Chez *Lophius piscatorius* L., le rein moyen aglomérulaire se divise en deux régions : l'une, antérieure, entièrement lymphoïde, correspond à une partie du rein moyen dont les canalicules ont subi une régression comparable aux canalicules antérieurs ; l'autre, possède des canalicules contournés aglomérulaires. Quelques canalicules de cette région postérieure présentent une disposition toute particulière. Leur extrémité libre peut se replier plusieurs fois sur elle-même et former des pelotons, qui, proéminant dans les sinus veineux du rein jouent le rôle de glomérules. Quelques canalicules sont seuls pourvus de ces formations qui n'ont rien de commun avec les glomérules de Malpighi.

B. — *Reins moyens glomérulaires.*

30. — Les reins moyens pourvus de glomérules sont les plus fréquents. — La possession de glomérules entraîne d'im-

portantes modifications dans la structure histologique de l'organe. — La disposition métamérique des régions antérieures disparaît par suite de l'augmentation en nombre et en longueur des canalicules urinifères. — Parmi ceux-ci, les uns sont pourvus de glomérules (canalicules principaux), les autres en sont privés (canalicules secondaires).

Les canalicules principaux comprennent : le glomérule et sa capsule, le collet, le tube contourné, lecanal collecteur ; ils se continuent par l'uretère et l'urèthre portant la vessie urinaire.

31. — Lorsque les glomérules sont peu nombreux ils sont épars. Ils sont alimentés par des artérioles provenant des artères intercostales. — Le bouquet glomérulaire est simple; l'artériole qui le forme est indivise et sa longueur totale est faible. — A la sortie du bouquet glomérulaire, l'artériole efférente se jette directement dans les lacunes du rein.

32. — Les capsules de Bowman sont très spacieuses dans les régions antérieures du rein moyen, elles deviennent moins vastes vers les régions postérieures, mieux pourvues en glomérules. — Les cellules des capsules augmentent graduellement de hauteur pour s'unir aux collets des canalicules concournés.

33. — Les collets sont formés de cellules cylindriques à cytoplasmes clairs et à noyaux apparents. Dans la région apicale les cellules portent une bordure de cils longs et plus ou moins agglutinés. Ceux-ci possèdent dans leur zone d'implantation des corpuscules basaux tranchant sur la striation réticulée discrète du cytoplasme. — Il est probable que les cils du collet jouent un rôle dans la régulation du courant urinaire.

34. — Les canalicules contournés sont caractérisés par leurs bordures en brosses qui les distinguent des collets à longs cils et des canaux collecteurs dépourvus de revêtements internes. — Leurs lumières sont larges dans les segments en activité fonctionnelle et étroites dans les segments au repos. — La sécrétion urinaire s'effectue par crises locales. — Les cellules à l'état de repos ont un cytoplasme muni d'un réseau protoplasmique, à mailles serrées, surtout apparent dans les

régions cellulaires basales ; dans les mailles du réseau, au pôle apical, sont inclus des grains de ségrégation. — La bordure en brosse est très régulière et ses éléments très apparents dans les cellules au repos ; elle est moins nette ou plus irrégulière ou disloquée dans les cellules en activité. — Les diverses formes affectées par ces dernières et les modifications qui se produisent dans leur structure permettent de penser que c'est à leur niveau que s'effectuent les principaux phénomènes de l'élimination.

35. — Cette élimination comprend deux périodes : une période de sécrétion et une période d'excrétion. Pendant la sécrétion, on voit se former dans les cellules des vacuoles très petites entourant les grains de ségrégation. Ces vacuoles augmentent progressivement de volume et s'unissent les unes aux autres pour former de grosses vésicules qui distendent les cellules et font faire hernie aux bordures en brosse dans les lumières des canalicules. — Pendant l'excrétion, les grosses vésicules rompent les bordures en brosse, leur contenu se répand dans les tubes. — Après la rupture des bordures en brosse, les grains de ségrégation, inclus dans les mailles des réseaux cytoplasmiques, produisent encore quelques vacuoles ; mais celles-ci s'ouvrent prématurément dans les tubes, entraînant une usure rapide des cellules. — A chaque évacuation vacuolaire correspond des dislocations des cellules dont quelques parties sont entraînées dans les canalicules. — Les bordures en brosses et les réseaux cytoplasmiques constituent, chez les Téléostéens, de simples formations contingentes dont l'effet est de prolonger la vie des cellules tout en favorisant leur fonctionnement. — L'excrétion est figurée et ressort au type vésiculaire.

36. — Les cellules canaliculaires usées sont détruites sur place par phagocytose. — Certains éléments du tissu lymphoïde pénètrent dans les épithéliums séniles, en y creusant des galeries ; les restes des cellules vieillies sont disloqués et digérés. — Ce mode de destruction ne s'observe que dans les

reins peu pourvus de glomérules de Malpighi. — Les cellules usées sont remplacées par des éléments néoformés dans une couche matricielle entourant les canalicules urinifères.

37. — Dans les reins qui possèdent de nombreux glomérules de Malpighi, le tissu lymphoïde est très peu abondant et l'infiltration épithéliale n'existe pas. — Cependant les cellules canaliculaires se présentent dans les mêmes conditions de fonctionnement. — Tous les déchets cellulaires sont entraînés par le flux aqueux qui parcourt les canalicules. Le balancement dans la proportion des glomérules de Malpighi et du tissu lymphoïde est si constante, qu'on peut penser, que le rôle le plus important de ce dernier consiste à assurer l'élimination des cellules usées dans les reins à flux aqueux peu abondant.

38. — Les canaux collecteurs et les uretères ont une structure semblable. Ils sont formés d'un épithélium simple, dépourvu de bordure en brosse reposant sur une adventice conjonctive très mince autour des collecteurs, plus développée autour des uretères.

39. — La vessie urinaire présente, dans son épithélium, deux sortes de cellules — cellules principales et cellules muqueuses. — L'adventice conjonctive est subdivisée en deux couches par des faisceaux musculaires lisses, chargés d'assurer les variations de volume du réservoir urinaire.

40. — *Corpuscules de Stannius.* — Les corpuscules de Stannius représentent exclusivement la substance corticale des capsules surrénales des reins des Téléostéens. — Ils sont placés à la face dorsale du rein moyen, parfois même enfouis dans son épaisseur. — Ils sont formés de cordons cellulaires pleins, contournés et anastomosés, séparés par des cloisons conjonctives dans lesquelles circulent des vaisseaux sanguins.

41. — Les cellules corticales se présentent sous deux états : les unes ont un cytoplasme homogène et finement granuleux ; les autres (spongiocytes) sont très vacuolisées. Ces vacuoles renferment, comme chez les Mammifères, une substance graisseuse, que les caractères réactionnels permettent de considérer

comme voisine de la lécithine. — Aux dépens de ces cellules se forment des amas pigmentaires qui se détachent des cordons cellulaires et sont entraînés dans le tissu lymphoïde du rein, où, dans certains cas (vieillesse), ils peuvent s'accumuler en grand nombre. En plus de ses diverses fonctions, le tissu lymphoïde joue le rôle d'accumulateur de pigment. Celui-ci a trois origines : Erythrolytique (globules rouges) — médullaire (formations périveineuses) — et corticale (corpuscules de Stannius). Celle-ci est de beaucoup la plus importante.

III. — Reins postérieurs.

42. — Les reins postérieurs bien établis offrent avec les reins moyens des différences histologiques. Les glomérules volumineux, sont toujours disposés en grappes. — Les artérioles qui les constituent se ramifient dans les bouquets glomérulaires et acquièrent une grande longueur. Les glomérules, sont desservis par une artère rénale spécialisée dans le sens de l'irrigation glomérulaire.

43. — Les capsules de Bowman sont peu spacieuses ; le liquide produit par les glomérules s'écoule sans séjourner dans la capsule. — Le collet est très court et ses cils peu développés. — Chaque canalicule possédant un glomérule de Malpighi, les flammes vibratiles et les cils des collets, chargés de laisser passer la quantité de liquide nécessaire aux besoins du rein peu pourvus de glomérules, n'ont plus d'utilité et font défaut. — Les canalicules contournés ont les mêmes caractères histologiques que ceux des reins moyens ; les réseaux cytoplasmiques prennent en dessous des noyaux une orientation longitudinale qui les fait ressembler aux bâtonnets de Heidehain des cellules canaliculaires des Vertébrés supérieurs. — L'élimination des cellules séniles se fait dans la lumière même des canalicules sans participation du tissu lymphoïde qui fait le plus souvent défaut. — Le rein postérieur fonctionne, dans ces conditions, à la manière d'une glande holocrine. — Les canaux collec-

teurs et l'uretère du rein postérieur ont même structure et même importance que ceux du rein moyen, ce qui dénote une communauté d'origine.

44. — Le rein postérieur ressemble par sa structure histologique et par ses rapports anatomiques au rein définitif ou métanéphros des Amniotes. — Il lui est homologue. — Cependant les expressions de pronéphros, mésonéphros et métanéphros ne peuvent pas s'appliquer aux diverses régions des reins des Téléostéens. Ces expressions impliquent l'idée que ces parties sont des glandes distinctes et prenant naissance côte à côte, ou bien qu'elles équivalent à diverses régions, successives dans le temps et dans l'espace, d'une seule et même glande : l'holonéphros. — Chez les Téléostéens, les trois régions, quand elles existent, sont synchrones ; elles coexistent dans l'espace et dans le temps ; elles composent un seul organe dont les parties offrent suivant leurs places des différenciations diverses. — Ce rein est un MONONÉPHROS.

INDEX BIBLIOGRAPHIQUE

1900. AICHEL (O.). Vorläufige Mitteilung über die Nebennierentwickelung der Saüger und die Entstehung der accessorischen Nebennieren des Menschen (*Anatomischer Anzeiger*, t. XVII, p. 30).

1900 *a*. AICHEL (O.). Vergleichende Entwickelungsgeschichte und Staumesgeschichte der Nebennieren. (*Archiv. für mikroskopische Anatomie*, t. LVI, p. 1.)

1879. ALTMANN (R.). Ueber die Verwertbarkeit der Corrosion in der mikroskopischen anatomie. (*Arch. f. mikr. Anat.*, Bd 16, p. 471-507.)

1903. AUDIGÉ (J.). Sur quelques particularités observées dans les tubes rénaux du Barbeau. (*Barbus fluviatilis* Agass.) (*Comptes Rendus de l'Académie des Sciences*, Juin 1903.)

1904. AUDIGÉ (J.). Structure de la partie antérieure du rein chez quelques Téléostéens. (*Comptes Rendus de la Société d'Histoire Naturelle de Toulouse*, t. XXXVII, n° 3-4.)

1904 *a*. AUDIGÉ (J.). Structure de la vessie urinaire du Barbeau (*Barbus fluviatilis* Agass.). (*C. R. de l'Association des Anatomistes, Toulouse*, 1904, p. 186-188.)

1905. Audigé (J.). Quelques particularités de la structure du rein chez les Poissons Téléostéens. (*Bulletin de la Station de pisciculture et d'Hydrobiologie de l'Université de Toulouse*, n° 2, p. 18-19.)

1908. Audigé (J.) et Roule (L.). Sur le rein des Poissons Téléostéens. (*Comptes Rendus de l'Académie des Sciences*, juillet 1908.)

1881 Balfour (F.-M.). Die Kopfniere der Ausgewachsenen Teleostier und Ganoïden. (*Biolog. Centralbl*, vol. I.)

1882. Balfour (F.-M.). On the pronephros of Teleosteans and Ganoïds. (*Rep. Brit. Ass.*, 51 meet ; p. 721.)

1882 *a.* Balfour (F.-M.). On the nature of the organ in adult Teleosteans and Ganoïds wich is usually regarded as the head Kidney or Pronephros. (*Quart. Journ. Microsc. Sc.* ; t. XXII, p. 12.)

1903. Benda. Die mitochondria des Nieren epithels.(*Verhandl. der Anat. Gessellsch.*, p. 123-129.)

1905. Bietrix et Fabre-Domergue. Développement de la Sole (Solea vulgaris). *Paris.*

1894. Bizzozero. Accressimento e regenerazione nell' organismo. (*Arch. per le Sc. Med.*, t. XVIII.)

1893. Bizzozero et Torre. De l'origine des corpuscules sanguins dans les différentes classes des Vertébrés. (*Arch. ital. de Biologie*, t. IV, f. III, tir. à part.)

1887. Bizzozero et Vassale. Sulla produzione et sulla regenerazione fisiologica degli elementi glandolari. (*Arch. per. Sc. medic.*, t. XI.)

1887 *a.* Bizzozero et Vassalle. Sulla produzione et sulla regenerazione fisiologica degli elementi glandolari. (*Arch. für pathologische Anatomie und Physiologie*, t. CX.)

1898. Bles (Edw.). The correlated distribution of abdominal pores and nephrostomes in fishes. (*J. Anat. Phys. London*, vol. XXXII, p. 484-512, 6 fig.)

1883. Bouillot. Sur l'épithélium sécréteur du rein des Batraciens. (*C. R. Acad. Sciences*, t. XCVII, p. 916.)

1886. Bouillot. Sur l'épithélium sécréteur du rein des Batraciens. (*C. R. Soc. Biol.*, p. 325.)

1887. Bouillot. Recherches histologiques sur le rein des Batraciens. (*Paris*, 2 pl.)

1905. Borcea (J.). Quelques observations sur une Epinoche (*Gasterosteus aculateus*, var. *leiurus* C. et V.) provenant d'une rivière se déversant au fond de la baie Aber près du laboratoire de Roscoff. (*Bull. Soc. Zool. France*, Vol. XXIX, p. 140.)

1907. Borcea (J.). Contribution à l'étude du rein des Elasmobranches. (Thèse de la Faculté des Sciences de Paris. *Arch. de Zool. expérim. et générale*, t. IV.)

1852. Bonsdorff. Bidrag till Blodkärlsystemets Jemförande Anatomie Portven systemet hos *Gadus lota*. (*Acta Soc. Scient. Fennicæ* ; t. III, p. 271.)

1901. Boulanger (G.-A.). On the presence of a superbranchial organ in the Cyprinoïd Fisch *Hypopthalmichthys*. (*Publication de l'Etat indépendant du Congo*. Brussels, t. XII, p. 532.)

1901 *a*. Boulanger (G.-A.). On the presence of a superbranchial organ in the Cyprinoïd Fisch *Hypophthalmichthys*. (*Ann. Mag. Nat. Hist.* Vol. 8, p. 186-188, 2 fig.)

1879. Braun (M.). Ueber Bau und Entwickelung der Nebennieren bei Reptilien. (*Zoolog. Anzeiger*, B. II, p. 238.)

1879 *a*. Braun (M.). Ueber Bau und Entwickelung der Nebennieren bei Reptilien. (*Arbeiten aus dem Zool. Zootomischen Institut der Universität in Wurzburg*, t. V, p. 1.)

1891. Calderwood (W.-L.). The head Kidney of teleostean Fisches. (*J. Mar. Biol. Ass.*, vol. II, new series p. 43, 46. 1 pl.)

1902. Castaigne et Rathery. Lésions expérimentales du rein. (*Arch. de Méd. exp. et Anat. pathol.*, t. XIV, p. 610.)

1905. Ciaccio. Sull existenza di un tessuto mieloïde differenziato negli animali inferiori. (*Anat. Anzeiger*. Bd XXVI, p. 222.)

1905 *a*. Ciaccio. Sull existenza di un tessuto micloïde differenziato negli animali inferiori. (*Arch. ital. de Biol.*, t. XLIII.)

1905. Courmont et André. Elimination de l'acide urique par les reins des Vertébrés. (*J. de Phys. et de Path. générale*. t. VII, p. 255 à 260.)

1904. Crevatin (Fr.). Contributo alla conoscenza del rene de pesci Della diversa maniere di cellule dei canalicoli renale. (*Rend. Sess. R. Acad. Sc. Ist. Bologna*, vol. 8 n. s., p. 54-55.)

1889. Cuénot (L.). Etudes sur le sang et les glandes lymphatiques dans la série animale. (*Arch. de Zool. expér.*, 2e série. T. VII, p. 1.)

1890. Cunningham (J.-T.). A treatise on the Common solea (*Solea vulg.*) *Plymouth*, 1 v. in-4o.

1828. Cuvier et Valenciennes. Histoire Naturelle des Poissons. (*Paris*, t. VII.)

1906. Dalous et Serr. Note sur les variations de structure de l'épithélium du tube contourné à l'état normal et au cours des diurèses provoqués. (*Comptes Rendus Soc. Biol.*, p. 358.)

1907. Dalous et Serr. Etude des variations morphologiques de l'épithélium rénal sous l'influence de la théobromine. (*J. de phys.* t. XI *et path. génér.*, p. 102-111, 1 pl.)

1892. Disse. Ueber der Veranderungen der Nieren epithelien bei der Secretion. (*Anatom. Hefte*, t. V.)

1905. Drzewina (Anna). Contribution à l'étude du tissu lymphoïde chez les Ichtyopsidés. (*Thèse de Doctorat ès Sciences*, Paris.)

1880. Emery (Carlo) *Fierasfer*. Studi intorno alla sistematica, l'anatomia et la Biologia delle specie mediterranea di queste Genere. (*Acc. Lincei*, Anno CCLXXVII.)

1881. Emery (Carlo.). Zur morphologie der Kopfniere der Teleostier. (*Biol. Cent.*, V. I, p. 527.)

1882. Emery (Carlo). Studi intorno allo sviluppo et alla morfologia de rene dei Teleostei. (*Mem. acc. Lincei*. Anno 279, vol. XIII, p. 43-50, 1 fig.)

1882 *a*. Emery (Carlo). Etudes sur le développement et la morphologie des reins des Poissons osseux. (*Arch. ital. Biol.* T. II, p. 175.)

1885. Emery (Carlo). Zur morphologie der Kopfniere der Teleostier; Erwiderung an Herrn S. Grosglik. (*Zool. Anz.* 8 Jahrg., p. 742-744.)

1906. Fage (L.). Recherches sur les organes segmentaires des Annélides Polychœtes. (*Ann. des Sc. Nat.*, 9e série, p. 261-410.)

1897. Félix (W.). Beiträge zur Entwickelungsgeschichte der Salmoniden. (*Anatomische Hefte* Band VIII, Heft III.)

1904. Félix (W.). Die Entwickelung der Harn und Geschlechtsorgane. (Dans O. Hertwig-*Handbuch der vergleich. u. experim. Entwickelungsgeschichte der Wirbelthiere*. Bd III, erster Teil.)

1903. Ferrata. Alcune particolarita istologische sulla capsula del Bowman in via di sviluppo. (*Bull. dell. Ass. medica di Parma*, mars.)

1903 *a*. Ferrata. Contributo alla studio della fisiologia del rene. (*Riforma medica*, p. 872, 875.)

1905. Ferrata. Sui fenomeni di secrezione della cellula renale. (*Archivio di fisiologia*, t. II, p. 581-588.)

1905 *a*. Ferrata. Sulla anatomia, sullo svillupo e sulla funzione del rene. (*Archivio italiano di Anat. ed Embryologia*, t. IV, p. 505-550.)

1894. Fischer (A.). Zur Kritik der Fixirungs Methoder und der Granula. (*Anat. Anz.*, t. IV, p. 678.)

1878. Fürbringer (M.). Vergleich. Anat. und Entwick. der Excret. organ Vertebraten. (*Morph. Jahrb.*, t. IV, p. 1.)

1879. Fürbringer (M.). Ueber die Homologie der Sogen segmental Organ der Anneliden und Vertebraten. (*Morph. Jahrb.*, Vol. IV.)

1902. Giacomini. Contributo alla conoscenza della capsule surrenale dei Ganoidi e particolarmente sull' existenza della loro sostanza medollare. (*Monitore Zool, italiano.* Anno 15, p. 19-32.)

1898. Goodrich. On the nephridia of the Polychœte. (*Quart. Journ. miscr. Science*, vol. XLI.)

1885. Grosglik (S.). Zur morphologie der Kopfniere der Fische. (*Zool. Anz.*, vol. VIII, p. 605-611.)

1886. Grosglik (S.). Zur Frage über die Persistenz der Kopfniere der Teleostier. (*Zool. Anz.*, V. IX, p. 196-198.)

1903. Grynfellt (Ed.). Recherches anatomiques et histologiques sur les organes surrénaux des Plagiostomes. (*Thèse de la Faculté des Sciences*, Paris.)

1899. Guitel (F.). Recherches sur les Lepadogaster. (Thèses de la Faculté des Sciences, Paris.)

1900. Guitel (F.). Sur le rein de *Lepadogaster Gouanii* Lacépède. (*Comptes Rendus de l'Académie des Sciences*, 25 juin 1900.)

1901. Guitel (F.). Sur le rein des *Lepadogaster Gouanii* Lacépède et *Candolii*, Risso. (*Bulletin de la Société scientifique et médicale de l'Ouest*, t. X, nº 2.)

1902. Guitel (F.). Sur le rein de *Lepadogaster bimaculatus*, Flemming et *microcephalus* Brook. (*Bulletin de la Société scientifique et médicale de l'Ouest*, t. XI, nº 1.)

1903. Guitel (F.). Sur la variation du rein dans le genre Lepadogaster. (*Archives de Zool. expérim. et génér.*, Vol. I. Notes et Revues nº 6, p. xcvc.).

1904. Guitel (F.). Diagnoses des *Lepadogaster bimaculatus* Pennant et *microcephalus* Brook. (*Comptes Rendus de l'A. F. A. S.*, Grenoble.)

1905. Guitel (F.). Sur les reins du *Caularchus mœandricus* Girard, Gobiésocidé de la côte américaine du Pacifique. (*Arch. de Zool. expér. et génér.* Vol. IV. Notes et Revue. Nº 1. p. i-vi.)

1906. Guitel (F.). Sur les reins de *Caularchus mœandricus*, Girard. Gobiesocidé de la côte américaine du Pacifique. (*Comptes Rendus de l'A. F. A. S.* 34e sess., p. 597-601.)

1906 *a.* Guitel (F.). Recherches sur l'anatomie des Reins de quelques Gobiesocidés. (*Archives de Zool. expér. et génér.* T. V, p. 505-698, pl. XII à XVI.)

1906. Guitel (F.). Recherches sur le pronéphros des Poissons Téléostéens. (*Comptes Rendus de l'Académie des Sciences*, Paris, 17 août 1908.)

1908. Haller (B.). Zur Phylogenese des Nierenorganes (Holonephros) der Knochenfische (*Jenaische Zeitschr für Natürw*). Bd. XLIII, p. 729-797.)

1888. Hochstetter (F.). Ueber der Einfluss der Entwickelung der bleibenden Niere auf die Lage der Urnierenabschnittes der hinteren Cardinalvene. (*Anat. Anz.* Bd. II, 1888.)

1895. Holt (E.-W.-L.), et Calderwod (W.). Survey of fishing Grownds West Coast of Ireland (*Tr. Dublin Soc.* ; vol. V. Série II.)

1881. Hortolès. Recherches histologiques sur le glomérule et les épithéliums du rein. (*Arch. Physiol. norm. pathol.*, t. VIII, p. 861.)

1866. Hufner (C.-G.). Zur Vergleichenden Anatomie und Physiologie der Harncanälchen. (*Thèse Leipzig.*)

1886. Huot (E.). Sur les capsules surrénales, les reins, le tissu lymphoïde des Poissons Lophobranches. (*C. R. Acad. d. Sciences.* T. CXXIV, p. 1462-1464.)

1897. Huot (E.). Préliminaires sur l'origine des capsules surrénales des Poissons Lophobranches. (*C. R. Acad. d. Sciences*, t. CXXVI, p. 49-50.)

1902. Huot (E.). Recherches sur les Poissons Lophobranches. (*Ann. Sc. Nat. Zool.* T. XIV, p. 197-288, 6 pl.)

1850. Hyrtl (J.). Beiträge zur morphologie der Urogenital organe der Fische. *Denk. Ak. Wien.*, vol. I.)

1850 *a*. Hyrtl (J.). Das uropoietische system der Knochenfische. (*Sitz. d. Wien. Akad.*)

1817. Jacobson (L.). De systemato venoso peculiari in permultis animalibus observato. (*Meckel's Archiv.* T. III, p. 154.)

1899. Jaquet (M.). Recherches sur l'anatomie et l'histologie du *Silurus Glanis* L. (*Bull. Soc. Bucarest*, t. VIII, p. 129-179, 378-392, pl. I-XIII, XVI-XXIII.)

1859. Jourdain. Recherches sur la veine porte-rénale. (*Ann. Sc. Nat*,. t. XII, p. 321.)

1899. Kockel. Eine neue methode der Fribinfœrbung. (*Centralb. f. Allg. und Pathol. Anat.* B X., p. 749-757.)

1899. Kohn (A.). Die Nebennieren der Selachier nebst Beiträger zur Kenntniss der morphologie der Wirbelthiernebenniere in Allgemeinen. (*Arch. für mikroskopische, Anatomie*, t. LIII, p. 281.)

1907. Lelièvre. Recherches expérimentales sur l'évolution et le fonctionment de la cellule rénale. (*Thèses Faculté Médecine, Paris.*)

1862. Lereboulet (A.). Recherches d'embryologie comparée sur le développement du *Brochet*, de la *Perche* et de l'*Ecrevisse*. (*Comptes Rendus de l'Académie des Sciences*, t. XVIII, Paris.)

1852. Leydig (Fr.). Beitrag zur Mikroskopischen Anatomie und Entwicklungsgeschichte der Rochen und Haie. (*Liepzig.*)

1866. Leydig (Fr.). Traité d'histologie. (*Trad. franç., Bailleres, Paris.*)

1884. Mckenzie. Contribution to the Anatomy of *Amiurus*. Blood vascular system, ductless glands and urogenital system. (*Proc. Canad. Inst. Toronto*, Vol. III, p. 251-457.)

1812. Meckel. Anatomie comparée. (*Liepzig.*)

1899. Meves (Fr.). Ueber den Einfluss der Zelltheilung auf den sekretions vorgang nach Beobachtungen under Niere der Salamanderlarve. (*Festchriff C. von Kupffer*, p. 57-62.)

1868. Milne-Edwards (H.). Leçons sur la Physiologie et l'anatomie comparée de l'homme et des animaux (*Paris*).

1904. Minervini. Recherches sur les capsules surrénales. (*Journal de l'Anatomie et de la Physiologie*, t. XL, p. 449.)

1889. Mitsukuri (K.). On the development of the suprarenal bodies in Mammalia. (*Quart. Journ. of. microsc. Sc.*, V. XXII, p) 17.

1885. Möbius. Ueber die Eigenschaften und der Ursprung der Schleimfäden des Seestichlingnestes. (*Arch. Mikr. Anat.*, Bd. XXV, p. 554-563.)

1908. Montgomery. On the Morphology of the excretery organs of Metazoa ; A critical review. (*Proc. of the Amer. Philos. Soc.* V. XLVII, nº 190, p. 547-635.)

1905. Monti. Studi al letargo. (*Archivio di fisiologia*, t. II, p. 633.)

1881. Moreau. Les Poissons de la France. (*Paris.*)

1826. Nicolaï. Untersuchungen über den Verlauf und die Vertheilung der Venen bei einigen Vögeln, Amphibien und Fischen, besonders die Venen der Nieren betreffend. (*Isis.* Bd. XVIII.)

1891. Nicolas. Contribution à l'étude des cellules glandulaires. 1º Les éléments des canalicules du rein primitif chez les Mammifères (*Internationale Monastchriff Anatom. und Physiol.*, t. VIII, p. 279-287.)

1882. Parker (W.-N.). On the Kidneys of Teleostei. (*Nature*, t. XXVI, p. 672.)

1883. Parker (W.-N.). On the Kidneys of Teleostei. (*Rep. Brit. Ass.*, 52 meet., p. 577.)

1903. Perrier (Ed.). Traité de Zoologie. (*Fascicule* VI, *Poissons*, p. 2548, *Paris.*)

1896. Pettit (A.). Recherches sur les capsules surrénales. (*Thèse Faculté Sciences, Paris.*)

1887. Podwysowki. Les lois de la régénération des cellules glandulaires à l'état normal et pathologique. (*Soc. Anat.*, p. 467.)

1907. Policard (A.) et Mawas (J.). Le tissu lymphoïde du rein des Téléostéens. (*C. R. Assoc. Anat., Lille* 1907, p. 25-29.)

1904. Prenant et Bouin. Traité d'histologie, t. I. — Cytologie générale et spéciale. (*Paris*, 1904.)

1887. Ranvier. Le mécanisme de la sécrétion. (*J. Micrograph.*, t. XI, p. 7.)

1904. Regan (C.). The Phylogeny of the Teleostomi. (*Ann. Mag. nat. Hist.*, vol. VIII, p. 329-349, 1 pl., 4 fig.)

1902. Regaud (A.) et Policard (A.). Notes histologiques sur la sécrétion rénale et le segment urinifère de la Lamproie. (*C. R. Soc. Biol., Paris*, T. LIV, p. 91-93.)

1902. *a.* Regaud (A.) et Policard (A.). Les diverticules glandulaires du tube contourné de la Lamproie. (*C. R. Soc. Biol. Paris*, t. LIV, p. 552-554.)

1902 *b.* Regaud (A.) et Policard (A.). Etude sur le tube urinifère de la Lamproie. (*C. R. Ass. Anat., Montpellier*, 1902, p. 245.)

1904. Regaud (A.) et Policard (A.). Démonstration relative au segment cilié du rein de Petromyzon. (*Ver. Anat. Ges.*, 18 Vers., p. 181.)

1893. Renaut (J.). Traité d'histologie pratique. (*Paris.*)

1906. Renaut (J.) et Dubreuil (G.). Les cellules connectives rhagiocrines du tissu conjonctif. (*C. R. Ass. Anat., Bordeaux*, 1906).

1906. Retterer. De l'épithélium rénal dans quelques états fonctionnels du rein. (*C. R. Soc. Biol.*, p. 611.)

1906 *a.* Retterer. Du stroma rénal dans quelques états fonctionnels du rein. (*C. R. Soc. Biol.*, p. 560.)

1906 *b.* Retterer. Contribution expérimentale à l'étude du rein. (*C. R. Assoc. Anat., Bordeaux*, p. 6-13.)

1896. Ribbert. Das Pathologische wachsthum der Gewebe bei der Hypertrophie, Regeneration-Entzündung und Geschwulst bildung, (*Bonn*).

1898. Roule (L.). Traité d'Anatomie comparée (*Paris*)

1908. Roule (L.) et Audigé (J.). Sur le rein des Poissons Téléostéens. (*Comptes Rendus de l'Académie des Sciences, Paris*, juillet 1908.)

1888. Ruckert (J.). Ueber die Entstehung der Excretions organe bei Selachier. (*Arch. für Anat. und Physiol. Abth.*, p. 205-278, pl. XIV-XVI.)

1897. Rühle (G.). Ueber die Membrana propria der Harnkanälchen und ihre Beziehung zu dem interstitielen Gewebe der Niere. (*Arch. f. Anat. und Physiol. Anat.*, p. 153.)

1895. Sauer (H.). Neue Untersuchungen über das Nieren epithel und sein Verhalten bei der Harnabsonderung. (*Arch. f. Mikr. Anatomie* t. XLVI, p. 109-146.)

1897. Schneider (G.). Ueber die Niere und die Abdominalporen von *Squatina Angelus*. (*Anat. Anz.* B. XIII, p. 393.)

1890. Semon (R.). Ueber die Morphologische Bedeutung der Urniere in ihren Verhältniss zur Vorniere und Nebennieren und ihre Verbindung mit dem Genitalsystem. (*Anat. Anzeiger*, t. V, p. 455.)

1875. Semper. Das Urogenitalsystem der Plagiostomen und seine Bedeutung für das der übringen Wirbelthiere. (*Arb. Aus. dem Zool. Zoot. Inst. in Uzäzburg*, V. II.)

1898. Simon. Contribution à l'étude de la sécrétion rénale. (*C. R. Soc. Biol.*, s'rie XV, p. 443-444.)

1903. Srdinko (O.-V.). Beiträge zur Kenntniss der Nebenniere der Knochenfische : Ueber Bau und Entwickelung der Stannius Korperchen der Lophobranchier. (*Arch. mikr. Anat.*, Bd. LXII, p. 773-802, 2 fig., 1 taf.).

1900. Stahr. Der Lymphapparat der Nieren. (*Arch. f. Anat. u Phys. Anat.*, p. 42.)

1839. Stannius (H.). Ueber die Nebennieren bei Knockenfischen. (*Muller's Arch. für Anat. u. Physiol.*)

1854. Stannius (H.). Handbuch der Zootomie der Fisches und Amphibien. (*Berlin*, 1854.)

1854 *a*. Stannius (H.). Handbuch der Anatomie der Wirbelthiere. (*Berlin*, 1854.)

1894. Stenhouse. On the Anatomy of the pig fish. (*Agriopus leucopecilus*) (*Tr. N. Zealand Inst.*, XXVI, p. 111-120, pl. X-XIII.)

1900. Stewart. On the Nephridium of *Nephthys* cœc. (*The Annales Magaz. of Nat. History.*)

1900. Swaen et Brachet. Etude sur les premières phases du développement des organes dérivés du mésoblaste chez les Poissons Téléostéens. (*Arch. Biol.*, t. XVI, p. 192-196.)

1900 *a*. Swaen et Brachet. Sur les premières phases du développement des dérivés mésoblastiques chez les Téléostéens. (*C. R. Ass. Anat.*, 1re session.)

1901. Swaen et Brachet. Sur les premières phases du développement des organes dérivés du mésoblaste chez les Téléostéens. (*Arch. Biol.*, t. XVIII, p. 73-190, 5 pl.)

1894. Thelohan. Recherches sur les Myxosporidies. (*Bulletin scientifique de la France et de la Belgique*. t. XXVI, p. 100-365.)

1898. Trambusti. Le mécanisme de sécrétion et d'excrétion des cellules rénales, en conditions normales et pathologiques. (*Archiv. italiennes de Biologie*, t. XXX, p. 426-435.)

1898 *a*. Trambusti. Le mécanisme de sécrétion et d'excrétion des cellules rénales, en conditions normales et pathologiques. (*Atti del Academia di Ferrara*, fasc. III.)

1899. Trambusti. Untersuchungen über der Mechanismus der secretionen und Excretionen der Nieren Zellen in normalen und pathol. Zustande. (*Centralbl. f. allg. Path. Anat.*, t. X, n° 1.)

1903. Tribondeau. Recherches anatomiques et histologiques sur le rein des Ophidiens. (Procès-verbaux de la Société Linnéenne de *Bordeaux*, p. cxviii.)

1884. Trois (E.-F.). Ricerche sulla struttura della *Ranziana truncata*. (*Atti Ist. Veneto Sc.*, t. III, p. 1269-1306, p. 1543-1560.)

1891. Van der Stricht. Contribution à l'étude du mécanisme de la sécrétion urinaire. (*C. R. Ac. Sciences*, 1er semestre, p. 961.)

1892. Van der Stricht. Contribution à l'étude histologique du rein. (*Annales de la Société médicale de Gand.*)

1889. Van Whijhe. Ueber die Mesodermsegmente des Rumpfes und die Entwickelung des Excretionssystems bei Selachier. (*Arch. für Mikrosk. Anat.*, t. XXXIII, p. 461.)

1902. Vialleton (L.). Caractères lymphatiques de certaines veines chez quelques Squales. (*Comptes Rendus de la Société de Biologie*, mars 1902.)

1899. Vignon. Critique de la théorie vésiculaire de la sécrétion. (*Arch. Zool. expér.*, t. VII.)

1896. Vincent (Swale). Contributions to the Comparative Anatomy and histology of the suprarenal capsules. The suprarenal bodies in Fisches and their relation to the called Head Kidney. (*Trans. Zool. Soc. London*, vol. XIV, v. 41-84.)

1897. Vincent (Swale). On the morphology and Physiology of the suprarenal capsules in Fishes. (*Anat. Anz.* Bd XIII, p. 39-48.)

1897 *a*. Vincent (Swale). The effects of extirpation of the suprarenal bodies of the Eel (*Anguilla anguilla*). (*Proc. R. Soc. London*, vol. LXII, p. 354-356.)

1897 *b*. Vincent (Swale). On the suprarenal and the lymphoïd tissue of Téleostean fishes. (*Anat. Anz.* Bd XIV, p. 151-152.)

1898. Vincent (Swale). On the suprarenal and the lymphoïd tissue of Teleostean fishes. (*Abstr. Journ. R. microsc. Soc. London*, p. 56.)

1884. Weldon (W.). On the head Kidney of *Bdellostoma* with a suggestion as to the origin of the suprarenal bodies. (*Qu. Journ. of Microc. Science*, Vol. XXIV, p. 171-182.)

1885. Weldon (W.). Note on the origin of the suprarenal bodies of Vertebrata. (*Proceedings of the Royal. Soc. of London*, Vol. XXXVIII, p. 422.)

1885 *a*. Weldon (W.). On the suprarenal bodies of Vertebrata. (*Quart Journ. of micros. Sc.*, Vol. XXV, p. 137. (

1890. Wiedersheim (R.). Vergleichende Anatomie der Wirbelthiere (*Iéna.*)

1902. Wiedersheim (R.). Vergleichende Anatomie der Wirbelthiere (*Iéna.*)

1887. Ziegler. Die Entstehung des Blutes bei Knochenfischembryonem (*Arch. f. Mikrok. Anat.*, t. XXX, p. 596.)

1891. Ziegler. Ueber die Ursachen der pathologischen Gewebs Neubildungen. (Virchow's Festschrift, t. II.)

EXPLICATION DE LA PLANCHE XVII

Tableau des espèces citées ou décrites dans la 1re Partie de ce travail, avec indication de leur taille et de leur organisation d'après les données fournies par les auteurs.

ARCHIVES DE ZOOLOGIE EXPÉRIMENTALE ET GÉNÉRALE
5e Série. Tome IV, p. 625 à 758, pl. XVIII à XXXI.
15 Mars 1910

BIOSPEOLOGICA

XIII [1]

SPHÉROMIENS

(PREMIÈRE SÉRIE)

ET

RÉVISION DES MONOLISTRINI

(Isopodes sphéromiens)

PAR

ÉMILE-G. RACOVITZA
Sous-Directeur du Laboratoire Arago (Banyuls-s-Mer)

TABLE DES MATIÈRES

INTRODUCTION 626
SPHÉROMIENS DE LA SÉRIE DE BIOSPEOLOGICA (1re série) 629
REVISION DES MONOLISTRINI 631
CONSIDÉRATIONS GÉNÉRALES. 1. Signification et classification des caractères taxonomiques (p. 632). — 2. La défense passive et ses conséquences morphologiques (p. 638). — 3. La métamorphose des pièces buccales des femelles ovigères (p. 640). — 4. Les caractères sexuels 645
BIBLIOGRAPHIE ANALYTIQUE 650
SECTION DES MONOLISTRINI 680
TABLEAU DICHOTOMIQUE DES MONOLISTRINI 681
DESCRIPTION GÉNÉRALE 681
GENRE *Monolistra* (p. 709). Sous-genre *Monolistra* (p. 710). — *M.* (*M.*) *caeca* Gerstaecker (p. 711). — *M.* (*M.*) *caeca julia* (Feruglio) (p. 719). — *M.* (*M.*) *Absoloni* n. sp. (p. 722). — Sous-genre *Typhlosphaeroma* (p. 725). — *M.* (*T.*) *berica* (Fabiani) (p. 726). — *M.* (*T.*) species 737
GENRE *Caecosphaeroma* (p. 738). — Sous-genre *Caecosphaeroma* (p. 739). — *C.* (*C.*) *Virei* Dollfus (p. 739). — Sous-genre *Vireia* (p. 746). — *C.* (*V.*) *burgundum* Dollfus. 747
EXPLICATION DES PLANCHES 753

(1) Voir pour BIOSPEOLOGICA I à XII, ces ARCHIVES, tome VI, VII, VIII et IX de la 4e série, et tome I et II de la 5e série.

INTRODUCTION

La présence de Sphéromiens dans les eaux souterraines est un véritable paradoxe zoologique ; j'en fus d'autant plus intrigué, que la lecture des travaux qui leur ont été consacrés ne me fournit aucune des explications que j'attendais et me fit connaître des observations qui éveillèrent en moi des doutes sérieux sur leur véracité (six paires de péréiopodes chez *Caecosphaeroma*, distribution inexplicable du genre *Vireia*, etc., etc.). Je me proposais donc d'examiner au moins une de ces formes intéressantes. Une courte campagne dans le Jura et la Bourgogne me procura un matériel abondant des deux espèces françaises, et leur examen sommaire suffit pour me démontrer la complète insuffisance des travaux déjà publiées. Leur étude approfondie me semblait donc devoir être utile et fructueuse et je l'entrepris, mais l'absence de données précises sur des espèces que je ne possédais pas se faisait de plus en plus sentir au fur et à mesure que j'avançais dans mon travail. Je mis mon excellent confrère et ami H.-J. Hansen au courant de la situation ; avec sa libéralité bien connue, le Dr Hansen me communiqua *toute* sa collection. Je pus examiner ainsi presque tous les types ; grâce à l'obligeance de MM. E. Vanhöffen, Absolon et Bezzi je complétais la collection et je parvins à étudier *toutes* les espèces connues et même une espèce nouvelle. Je tiens à exprimer ici ma profonde reconnaissance à tous ces aimables confrères.

Dans ces conditions, la révision des *Monolistrini* devenait pour moi un devoir strict. Je crois être parvenu à donner une « classification naturelle », phylogénétique, de ce groupe, but suprême de la taxonomie. Mais il reste beaucoup à faire. Les rapports de *Monolistrini* avec les autres groupes de Sphéromiens ne sont pas encore connus ; je me propose de les étudier plus tard. La distribution de ces animaux mérite d'être étudiée en détail, surtout dans le Karst. Une espèce douteuse mentionnée

par Heller est à retrouver. D'ailleurs il est certain que d'autres formes du même groupe restent à découvrir dans les massifs calcaires situés dans les régions alpines. Je signale ces lacunes aux spéologistes.

Un mot encore sur une série de termes généraux, désignant les différents chapitres de l'histoire naturelle des animaux, termes employés dans les pages suivantes et dont il serait utile de fixer la signification. Quand un auteur crée un nom nouveau, il en donne généralement une définition très précise, mais ensuite, si le mot nouveau a du succès, sa signification s'élargit et se déforme avec le temps ; il arrive même à signifier le contraire de ce qu'a voulu y mettre son auteur. D'où inextricable confusion, et interminables et inutiles controverses. Un dictionnaire des mots techniques zoologiques, rétablissant les définitions originales des mots, rendrait d'immenses services ; ce devrait être la tâche des congrès internationaux.

En attendant le jour heureux qui verra l'apparition d'un semblable lexique (1), je tiens à m'expliquer sur l'emploi de quelques termes dont on a changé la signification.

L'histoire naturelle des espèces, ou des groupements supérieurs (qu'on pourrait désigner sous le nom plus court de « Biogénèse d'après Haeckel), comprend d'une part l'étude des individus qui les composent, en eux-mêmes : Morphologie (Anatomie, Histologie, etc.), Ontogénie (Embryologie, Métamorphologie, etc.), Physiologie, Phylogénie, et d'autre part l'étude des rapports de ces organismes avec leur milieu, étude que Haeckel désigne sous le nom de « Périlogie ». C'est dans la signification des subdivisions de cette périlogie que règnent les incertitudes et les contradictions. Pour prendre un exemple concret je vais reproduire les formules qu'emploie Dollo dans ses travaux suggestifs, et déjà classiques, sur la Bionomie des Poissons, Tortues, etc.

(1) Aucun des dictionnaires de sciences naturelles, même le dernier paru (Zoologisches Wörterbuch de ZIEGLER, 1909), ne répond à ce besoin ; tous sont fort incomplets et aucun ne se préoccupe de donner la définition originale ; souvent même on trouve des définitions nouvelles, propres à l'auteur du dictionnaire, ce qui augmente encore la confusion.

Bionomie = Ethologie + Chorologie.

Chorologie = Biostratigraphie + Biogéographie.

Je ne crois pas qu'on puisse accepter ces définitions qui ne correspondent pas à leur signification originelle.

Ethologie est un mot admis dans le dictionnaire de l'Académie française depuis 1762. Il est défini : Science des mœurs.

Chorologie est de Haeckel et date de 1866 ; sa définition est : Science de la distribution géographique et topographique.

Bionomie est également de Haeckel ; il date, je crois, de 1894 ; il est synonyme d'*Oecologie* et fut défini : Science des conditions d'existences.

Biostratigraphie est créé, je crois, par Dollo ; si j'ai bien saisi sa pensée il doit se définir : Science de la distribution et de la succession des êtres au cours des périodes géologiques. Il est donc le complément de la Chorologie de Haeckel et non une de ses subdivisions.

Biogéographie est un nom dont j'ignore l'auteur mais sa signification ne peut être autre que celle-ci : Science de la distribution géographique des êtres vivants sur terre, et elle se subdivise en *Zoogéographie* et *Phytogéographie*. Mais faut-il la restreindre au sens de distribution actuelle comme le veut Dollo ? Je ne crois pas puisque avec cette signification le mot est synonyme de Chorologie. Il vaut mieux lui attribuer la signification large que d'autres composés du mot géographie possèdent : Géographie physique, etc., c'est-à-dire : Distribution actuelle et passée.

Comme Bionomie est un nom commode qui mérite d'être conservé quoique simple synonyme d'Oecologie, on pourrait lui donner le sens très général que veut lui attribuer Dollo, et réserver le nom d'Oecologie pour le sens restreint que lui donne son auteur.

Les formules des subdivisions de la Périlogie, science des rapports des organismes avec leur milieu présent et passé, doivent donc s'écrire, à mon avis, de la façon suivante :

Périlogie = Bionomie + Biogéographie.

Bionomie = Oecologie + Ethologie.
Biogéographie = Chorologie + Biostratigraphie.

Il va sans dire que je n'attribue pas à ces termes une précision qu'aucun mot désignant une catégorie naturelle ne peut avoir. Il sera difficile en bien des cas de savoir comment qualifier telle ou telle particularité de l'histoire naturelle d'une espèce, mais cela n'aura qu'une minime importance si l'on est d'accord sur la nomenclature des faits typiques de « Biogénèse ».

J'ai essayé de traiter quelques questions générales intéressant les Isopodes et plus spécialement les Sphéromiens : Métamorphose des pièces buccales des femelles ovigères, signification de la structure du telson, causes de la taille plus grande des mâles, etc. J'aurais bien voulu approfondir ces intéressantes questions, mais j'ai dû y renoncer et me borner à les esquisser seulement ; les Isopodes sont si peu connus encore et leur « Périlogie » n'a pour ainsi dire jamais été étudiée!

SPHÉROMIENS

(Première Série)

1. Caecosphaeroma (Caecosphaeroma) Virei Dollfus.

Grotte de Baume-les-Messieurs, commune de Baume-les-Messieurs, canton de Voiteur, département du Jura, France. 28. IX. 1907, N° 195. — 8 ♂ adultes ; 8 ♀ adultes, dont 4 pourvues d'oostégites mais non ovigères ; 4 ♀ jeunes ; 1 pullus de 5 mm. avec péréiopodes VII présents mais peu développés.

Observations. — Je n'ai trouvé les *Caecosphaeroma* que dans la galerie qui conduit à la rivière souterraine ; ils paraissent manquer complètement dans les autres galeries. On les trouve surtout dans les cuvettes remplies d'eau qui précèdent la cascade.

Ils se tiennent étendus sur le sable vaseux, ou accrochés au

rocher ; dès qu'on les touche ils se roulent en boule, mais ni la lumière ni le bruit ne paraissent les influencer. Je n'ai pas remarqué des trous creusés dans le fond vaseux ou sableux de leur habitat ; ils ne paraissent donc pas être toujours des animaux fouisseurs. Ils paraissent être nombreux puisque j'ai pu en récolter une vingtaine en quelques minutes. Ayant consacré deux jours à l'exploration des autres galeries, j'ai dû malheureusement écourter beaucoup les recherches dans la rivière souterraine.

2. **Caecosphaeroma (Vireia) burgundum** Dollfus.

Grotte de Darcey, commune de Darcey, canton de Flavigny-sur-Ozerais, département de la Côte-d'Or, France. 30. IX. 1907, N° 196 ; 6 ♂ dont 4 de 17 mm ; 7 ♀ de moins de 11 mm.

Grotte d'Arcy-sur-Cure, commune d'Arcy-sur-Cure, canton de Vermenton, département de l'Yonne, France. 16. IX. 1907, N° 193 ; 4 ♂ de 15 à 16 mm.

Observation. — J'ai trouvé ces Crustacés dans le petit bassin lacustre qui s'intercale sur le trajet du ruisseau souterrain qui parcourt la grotte de Darcy. A Arcy-sur-Cure je les ai trouvés seulement dans un petit bassin qu'on nomme « Fontaine Sainte-Marguerite ». On ne les avait pas encore signalés dans l'Yonne. Je n'ai pu d'ailleurs trouver aucune différence entre les exemplaires des deux grottes malgré la distance qui sépare ces deux habitats (60 km. à vol d'oiseau). Notons également que les massifs jurassiques s'étendent d'une façon ininterrompue entre les deux localités. Il est donc probable que la répartition de *Vireia* est continue et qu'on trouvera cette espèce dans les eaux souterraines intermédiaires.

Au sujet des mœurs je ne puis que répéter ce que j'ai dit à propos de *Caecosphaeroma*. Les deux formes se comportent exactement de la même façon, mais je ne les ai pas observées en captivité.

REVISION DES MONOLISTRINI

Le mot de revision implique l'obligation d'être complet à tous les points de vue, il indique que l'auteur s'est efforcé de ne rien oublier, ni rien négliger, de ce qui a rapport au groupe étudié. Si j'ai effectivement réussi à rassembler tous les *Monolistrini* décrits et à les étudier aussi soigneusement que j'ai pu, je dois déclarer qu'il n'en est pas de même pour la documentation bibliographique ; un certain nombre de notes de Viré n'ont pas été citées, ni consultées. Je suis convaincu que cela n'aura d'inconvénient ni pour l'histoire de nos Sphéromiens, ni pour les découvertes de cet auteur, car les travaux que je cite contiennent certainement tout ce que l'auteur a voulu dire sur le sujet. Je n'ai négligé en effet que les innombrables rééditions des notes que j'analyse, et que l'auteur a répandues, sans rien ajouter de neuf, dans toute sorte de feuilles politiques, archéologiques, touristiques, etc. Malgré cet élagage nécessaire, il restait assez de notes analysées faisant double emploi. J'ai donc cru bien faire de présenter l'historique sous forme d'Index analytique ; j'ai pu aussi plus facilement diriger le lecteur dans l'histoire embrouillée du groupe.

Embrouillée aussi, et terriblement, est la nomenclature des espèces ; cela n'est dû ni à leur nombre, ni, comme cela arrive souvent, à l'héritage de description très ancienne et à la difficulté de retrouver les types. L'unique cause de la difficulté est la méconnaissance des règles élémentaires de la nomenclature zoologique qui caractérisent les descriptions de Viré et même de Dollfus : Emploi de deux noms simultanés d'espèces pour une même forme, publication de noms de genres avant leur diagnose, etc., etc.

J'ai laissé de côté l'étude des affinités des *Monolistrini* avec les autres Sphéromiens ; je me réserve de reprendre cette question après avoir étudié des matériaux que je possède déjà, mais dont je n'ai pas eu encore le loisir de me servir.

Quelques paragraphes d'intérêt général précèdent les descriptions taxonomiques ; je n'ai malheureusement pu, faute de documents comparatifs, pousser assez loin les questions qui y sont soulevées. Au moins me suis-je efforcé de les exposer clairement.

Dans les descriptions taxonomiques j'ai toujours employé le même mot pour désigner la même chose et toutes les descriptions sont faites dans le même ordre ; je me suis efforcé en un mot de faire des descriptions *comparables*, préoccupation malheureusement si rare parmi les taxonomistes ! Cela m'a amené à employer un *langage* et une *nomenclature technique* qui ne sont certes pas parfaits mais qui représentent au moins une sérieuse tentative d'introduire de l'*ordre* dans l'anarchie habituelle des descriptions. Je suis certain que nombre de confrères ne m'en sauront aucun gré ; ils se plaisent trop dans les commodités de l'anarchie pour prendre volontiers les voies laborieuses de l'ordre.

CONSIDÉRATIONS GÉNÉRALES

1. Signification et classification des caractères taxonomiques.

Les *Monolistrini* limnobies et hypogés dérivent plus ou moins directement, mais certainement, de Sphéromiens halobies et épigés. Sur l'héritage de ces ancêtres sont venus se greffer des modifications provoquées par l'adaptation aux nouvelles conditions d'existence. Il est donc nécessaire d'examiner les caractères taxonomiques du groupe du point de vue de leur histoire et de leur signification phylogénétique pour arriver à une compréhension exacte de leur classification. Je vais tenter cet examen dans les pages suivantes, mais sans espoir d'arriver à un résultat définitif, car l'étude des Sphéromiens tant vivants que fossiles n'est pas encore arrivée à un stade suffisant de maturité pour fournir les matériaux de comparaison nécessaires.

Les études que j'ai entreprises pour combler ces lacunes sont loin d'être achevées et demanderont encore de longs efforts. Je ne puis même pas indiquer d'une façon certaine le grand groupe halobie et épigé d'où les *Monolistrini* auraient pu dériver ; peut-être est-ce celui des *Campecopeini*. Je suis donc forcé de présenter mes conclusions comme provisoires surtout en ce qui concerne les caractères paléogénétiques.

Par caractères paléogénétiques j'entends ceux qui caractérisaient la souche épigée ; les néogénétiques (1) sont ceux acquis par la colonie, géographiquement ou physiologiquement isolés de sa souche, qui a produit nos *Monolistrini* actuels. Il est bien entendu aussi que les caractères paléogénétiques, comme les néogénétiques, ne sont pas équivalents entre eux ni au point de vue de l'âge, de l'époque historique de leur apparition, ni au point de vue de leur importance. Il est donc nécessaire d'examiner l'histoire particulière de chaque caractère.

Les diagnoses que j'ai établies pour les genres, sous-genres et espèces montreront comment il faut, à mon avis, appliquer ces données.

I. Caractères paléogénétiques

La forme du corps. — Comme on le verra plus loin (voir p. 638), la forme du corps et beaucoup de caractères extérieurs sont la conséquence du moyen de défense passive adoptée par ces animaux : l'enroulement en boule. Il est probable, quoique non nécessaire, que leur ancêtre possédait déjà cette aptitude.

Beaucoup de Sphéromiens habitant des fonds rocheux,

(1) Les mots : palingénétique et cénogénétique ont été souvent employés dans le même sens, mais à tort. Haeckel qui les a créés en 1874, leur a donné une définition précise qui les place dans la sphère des notions de la « loi biogénétique fondamentale » d'où il n'est pas permis de les en faire sortir.

Il va sans dire qu'un caractère peut-être paléogénétique ou néogénétique suivant le point de vue où l'on se place. Ces mots n'ont de sens que si on indique dans chaque cas leur limite.

ont adopté un autre moyen de défense passive ; ils s'accrochent avec les péréiopodes sur une surface rocheuse plane, le corps étendu et étroitement appliqué contre le support ; l'ennemi a devant lui un disque uni, qui est aussi difficile à saisir qu'une sphère lisse. Les Chitons, les Patelles, etc., ont adopté un semblable système défensif fort efficace. Les Sphéromiens qui en usent s'enroulent moins bien que les autres ; certaines formes particulièrement adaptées à ce mode de défense ne peuvent plus s'enrouler et ne peuvent pas courber leur corps plus qu'un Cirolanide par exemple.

Les *Monolistrini* qui habitent les fonds meubles des eaux souterraines ne peuvent pas adopter semblable tactique et sont forcés de s'enrouler, mais au repos, leur attitude normale, celle qu'ils préfèrent, est celle des habitants des roches. Même si leur ancêtre était un de ces saxicoles, ils auraient dû changer d'habitude par la suite.

Quoi qu'il en soit, il est plus naturel de penser que la souche habitait également les terrains meubles et que par conséquent elle avait déjà le pouvoir de se rouler et la forme de corps nécessitée par ce pouvoir. Mais il est certain que l'enroulement devait être moins parfait et que les *Monolistrini* ont perfectionné cette propriété ancestrale comme cela résulte évidemment de l'étude de l'évolution du groupe : *Monolistra* vers *Typhlosphaeroma* et *Caecosphaeroma* vers *Vireia*.

Antennes. — Ces appendices ne paraissent pas avoir subi de modification, sauf sur un point mentionné plus loin.

Pièces buccales. — La forme générale n'a pas dû être modifiée, sauf en ce qui concerne un point secondaire : l'allongement des lobes des articles du palpe des maxillipèdes. Il est probable que l'appareil stylifère si particulier est aussi un héritage. Les pièces buccales sont d'ailleurs éminemment « conservatrices » dans tout le groupe des Isopodes qui, il est vrai, sauf pour les formes parasites, n'offrent pas grande variation dans leur nourriture.

Péréion. — La ligne de soudure encore très nette des épi-

mères II à VII est un caractère ancestral conservé d'ailleurs chez beaucoup d'autres Sphéromiens.

Péréiopodes. — La différence de forme des péréiopodes I est très commune chez les Sphéromiens et les Isopodes en général ; c'est probablement un caractère ancestral. Il en est de même pour l'uniformité très grande des autres péréiopodes, chez *Caecosphaeroma* dans les deux sexes, et chez les ♀ des *Monolistra*.

Oostégites. — La présence d'oostégite au péréionite I indique un état ancestral ; ce somite en est généralement dépourvu chez les Sphéromiens, d'après Hansen.

Incubation. — La simplicité ancestrale de la cavité incubatoire a persisté.

Pénis. — Cet organe, double toujours, n'a pas dû subir de modification.

Pléon. — Il y a tendance manifeste à la soudure complète du pléon et du telson chez les *Monolistrini* puisque le genre *Caecosphaeroma* l'a presque réalisé. Il est donc probable que même chez *Monolistra* la soudure est plus avancée que chez la souche qui montrait peut-être la trace de plus de deux pléonites, comme cela se présente chez plusieurs Sphéromiens actuels.

Pléopodes. — Les aires respiratoires des exopodites des pléopodes IV et V de *Monolistra* sont probablement un caractère ancestral complètement disparu chez *Caecosphaeroma*, forme plus évoluée. Les deux rames des deux pléopodes étaient probablement respiratoires en entier chez la souche. Il est moins probable, par contre, que l'articulation incomplète des pléopodes III soit un caractère ancestral ; c'est peut-être tout simplement un caractère dû à une cause actuelle : nécessité de loger une lame plate dans un espace hémisphérique.

Uropodes. — Comme l'atrophie de ces appendices s'est effectuée certainement dans la période « Monolistrienne », nécessairement la souche devait en être pourvue. Il est probable que *Monolistra* représente l'état ancestral à ce point

de vue, car la souche devait être un Sphéromien marcheur et par conséquent pourvue de l'uropode styliforme et monorème qui caractérise *Campecopea* et les autres formes à biologie semblable.

Telson. — Le bord postérieur du telson devait être entier chez la souche comme il l'est chez les *Monolistrini*, en tous cas il n'y a pas trace de fente chez ces derniers. La fente postérieure est certainement chez tous les Sphéromiens un caractère néogénétique, né d'une façon indépendante dans les différentes lignées qui le possèdent.

II. Caractères néogénétiques

Forme du corps. — Comme on l'a vu plus haut, il est probable que la faculté de se rouler en boule s'est beaucoup perfectionnée chez les *Monolistrini ;* par conséquent, les caractères extérieurs qui résultent de ce perfectionnement sont néogénétiques. Ainsi les gouttières antennaires, l'aplatissement de la tête, la forte voussure du corps, etc., doivent être considérés comme tels.

En tout cas le sont certainement les formes si variables de surfaces articulaires.

Pièces buccales. — L'élargissement de la région basale des maxillipèdes chez les femelles ovigères de *Typhlosphaeroma* est un caractère néogénétique certainement très récent (1).

Péréiopodes. — L'élargissement plus ou moins marqué des bases des péréiopodes I est certainement néogénétique comme la transformation en pinces des deux derniers articles des péréiopodes II chez *Monolistra*.

Oostégites. — La lame dressée des Oostégites I chez *Monolistra* est une nouvelle acquisition.

Pléon. — Récente est la soudure complète du pléon avec le telson chez *Caecosphaeroma*.

(1) Voir sur ce sujet aussi à la page 640.

Uropodes. — L'atrophie des uropodes est récente mais plus récente dans le sous-genre *Typhlosphaeroma* que dans les autres sous-genres.

Caractères adaptatifs a la vie hypogée. — Tous ces caractères sont naturellement néogénétiques. Je me borne à les citer sans y insister.

Disparition des pigments photophiles et de tout l'appareil optique.

Allongement probable des antennes qui d'ailleurs n'a pas dû être considérable.

Augmentation du nombre et des dimensions des organes sensitifs épidermiques.

Augmentation de taille des lamelles olfactives des Antennes I et des lobes des articles du palpe des maxillipèdes ?

Les caractères des espèces devront être groupés aussi en caractères de filiation et caractères d'adaptation (1). De plus, on doit les hiérarchiser suivant leur ancienneté relative et le rôle qu'ils jouent dans la biologie de chaque forme. Ce n'est qu'ensuite qu'on peut établir une classification réellement « naturelle ».

J'ai essayé de procéder ainsi, et les diagnoses des différentes coupures que j'admets indiqueront suffisamment les résultats obtenus. Il me semble inutile d'exposer ici le détail des petites

(1) Une définition de ces termes est nécessaire pour éviter toute méprise.

Quand deux ou plusieurs groupes d'êtres présentent des caractères semblables, cette similitude peut être due :

1. — A l'*hérédité*, les caractères semblables sont des *caractères de filiation*.

2. — A l'*adaptation*, les caractères semblables sont des *caractères d'adaptation*. Deux cas sont à distinguer : je les définis comme Abel, mais en faisant des réserves sur la rigueur de cette distinction qui n'est facile que dans les cas typiques.

a. — Adaptation due à l'évolution *parallèle* d'*organes homologues* : les caractères semblables sont des *caractères de parallélisme*.

b. — Adaptation due à l'évolution *convergente d'organes hétérologues ;* les caractères semblables sont des *caractères de convergence*.

Ces deux sortes de caractères adaptatifs sont d'ordinaire confondus sous le nom de « caractères de convergence ». La distinction exposée plus haut est cependant utile et nécessaire, mais le nom donné à la première alternative prête le flanc à la critique. Un parallélisme qui aboutit au même point heurte nos habitudes verbales mathématiques, même sommaires. Je laisse cependant à d'autres le soin de trouver un mot plus convenable.

opérations logiques qui ont servi pour établir ces diagnoses; avec tout ce que je viens de dire et tout ce qu'on trouvera dans les descriptions spécifiques, il sera facile au lecteur de les reconstituer.

2. La défense passive et ses conséquences morphologiques.

Un des plus sûrs et plus efficaces moyens de défense passive est l'enroulement du corps en une boule lisse n'offrant pas de prise à l'ennemi. Cela résulte des considérations suivantes :

1° Le grand développement qu'ont pris certains groupes pourvus de ce moyen de défense si on les compare à leurs parents qui en sont dépourvus.

2° Le grand nombre de groupes très divers qui l'ont acquis d'une façon indépendante.

3° Le rapport visible qu'il y a entre le développement d'une espèce et celui de la perfection de son enroulement. Plus l'enroulement approche de la perfection et plus l'espèce est riche en individus et colonies de peuplement. J'ai cité autrefois (1) un exemple typique de ce rapport.

Les *Monolistrini* arrivent certainement bien près de la perfection dans leur enroulement. Toute leur morphologie externe est influencée par cette tendance à devenir à volonté une boule parfaite, complètement close de toute part. L'épistome se creuse de profondes gouttières pour recevoir les antennes. Le bord postérieur du telson s'évase et s'adapte au contour de la tête ; les épimères se munissent d'un appareil articulaire très compliqué et très efficace. Il va sans dire que le développement des épimères et la voussure des tergites, comme celle du pléotelson, sont également nécessités par l'enroulement.

(1) RACOVITZA (E.-G.). *Spelaeoniscus Debrugei* n. g., n. sp., Isopode terrestre cavernicole d'Algérie (Note préliminaire) (Arch. de Zool. exp., 4e sér., T. VII, N. et R., p. LXIX-LXXVII, 1907).

Une autre modification qui est en rapport probablement étroit avec l'enroulement, est à signaler : l'atrophie des uropodes. Ces appendices ne peuvent être rentrés à l'intérieur comme les antennes ; ils offrent donc une prise facile à l'ennemi qui peut saisir et entraîner sa victime roulée en boule, en la saisissant par ces appendices, même rabattus contre le pléotelson. Aussi les uropodes se sont atrophiés pour disparaître complètement chez les deux formes de l'ancien genre *Vireia* et cela d'une façon parallèle et indépendante dans les deux branches des *Monolistrini*. Il faut ajouter que cette atrophie n'aurait probablement pas pu s'effectuer si les uropodes n'étaient devenus dans l'habitat spécial de ces animaux des organes inutiles. Chez les Sphéromiens nageurs, les uropodes sont plats et larges et servent de palettes natatoires ; ils ne disparaissent pas, même chez les formes habiles à se rouler en boule. Chez les Sphéromiens marcheurs et grimpeurs, les uropodes changent de fonction ; ils s'allongent beaucoup et prennent une forme cylindrique ou prismatique. Sous cette forme, ils aident peut-être leur propriétaire à grimper ; ce qui est certain c'est qu'ils servent en nombre de cas d'épouvantail comme les appendices des Forficules. Ainsi une *Campecopea* attaquée se roule en boule et agite ses inoffensifs uropodites comme une pince menaçante. Chez ces marcheurs, l'uropodite joue donc un rôle utile et s'est conservé, mais seulement en partie ; son importance est certainement moindre que chez les nageurs, aussi subit-il des réductions très diverses. Chez les *Monolistrini*, qui sont des marcheurs, la disparition complète des uropodes se manifeste comme une loi générale de leur évolution. L'importance de plus en plus considérable de l'enroulement en boule a facilité cette évolution qui a dû être surtout activée par la disparition des causes qui rendaient les uropodites utiles. Je crois qu'on pourra découvrir ces causes dans la simplification considérable des associations animales qui est caractéristique du domaine souterrain. Si réellement les uropodites ne servent que d'épouvantails, l'absence dans les eaux souterraines d'ennemis

à épouvanter de cette façon leur permettra de disparaître.

Par contre d'autres associations animales propres à certaines parties du domaine souterrain ont augmenté l'utilité de la défense passive par enroulement. L'évolution des *Monolistrini* en est une preuve ; une autre preuve encore plus frappante est fournie par *Faucheria Faucheri* ; c'est le seul Cirolanide qui se roule en boule, et d'une façon parfaite, et il est troglobie !

Je crois que les facteurs biologiques effectifs de ces transformations sont les énormes *Niphargus* qui peuplent les mêmes régions. Ce sont leurs mœurs carnassières et la puissance de leurs armes offensives qui ont amené ou perfectionné l'enroulement en boule de leur victime. Mais la question n'est pas aussi simple qu'elle en a l'air ; je compte y revenir dans un prochain travail avec tous les détails que nécessite l'étude des rapports, toujours très complexes, des divers membres d'une association animale.

3. La métamorphose des pièces buccales des femelles ovigères.

Hansen (**1905**, p. 82 et s.) a montré que dans certains genres de Sphéromiens les pièces buccales des femelles ovigères subissent deux sortes de modifications. *a*) Une atrophie plus ou moins considérable des parties distales, actives, des diverses pièces ; chez *Cerceis* et *Dynamene* cette atrophie se complique même de soudures avec la tête. *b*) Un élargissement considérable des régions proximales des maxillipèdes.

Chez des espèces qui présentent ordinairement les deux modifications on trouve cependant des exemplaires à maxillipèdes seulement élargis à la base, les autres pièces buccales étant non modifiées.

Les Bopyriens, Cirolanides, Cymothoïdes, présentent aussi un élargissement des régions proximales des maxillipèdes chez les femelles ovigères. Cette disposition a pour rôle de faciliter

la production d'un courant d'eau destiné à l'aération de la cavité incubatrice.

Chez les *Limnoriinae*, *Plakarthriinae* et probablement tous (1) les *Sphaerominae platybranchiatae* cette métamorphose ne s'effectue pas. Dans tous ces groupes, le pléotelson est ou entier ou pourvu d'une fente non visible dorsalement.

Les *Sphaerominae hemibranchiatae* ont le groupe des *Sphaeromini* sans métamorphose et avec telson entier, et le groupe des *Cymodoceini* avec métamorphoses et telson fendu.

Chez les *Sphaerominae eubranchiatae* ces caractères sont plus irrégulièrement distribués parmi les genres ; mais il y a néanmoins une connection évidente entre l'existence d'une métamorphose et le développement de la fente du telson. Plus cette dernière est développée et plus la métamorphose est complète. Cependant chez *Cymodocella* et *Dynamenella* la fente est très grande et les pièces buccales normales. La structure du bord du telson (avec ou sans fente, etc.), est le résultat d'adaptations diverses ayant pour but de procurer aux branchies de l'eau pure. Ainsi les espèces habitant les fonds vaseux, ont une fente tubulaire dirigée vers le haut leur permettant d'absorber l'eau propre au-dessus de la vase. Dans ce cas, la difficulté respiratoire se manifeste évidemment aussi pour le renouvellement de l'eau de la poche incubatrice, d'où apparition de la métamorphose destinée à produire une circulation plus active du liquide. Cela explique la corrélation qu'il y a entre la métamorphose des pièces buccales et la structure du telson. Par contre, l'auteur ne s'explique pas la corrélation qu'il y a entre l'atrophie des pièces buccales et l'élargissement considérable de la région proximale du maxillipède.

C'est ainsi que Hansen expose et interprète les faits qu'il a observés.

Le cas de *Typhlosphaeroma bericum* lui était inconnu ; on peut le résumer ainsi :

1° Dans le genre très homogène de *Monolistra*, l'un des

(1) Comme on le verra plus loin, ce n'est pas exact.

sous-genres ne présente pas de métamorphose des pièces buccales chez la femelle ovigère, l'autre, *Typhlosphaeroma*, présente ce phénomène ; pourtant par tous les autres caractères ces deux sous-genres sont très voisins.

2° La métamorphose chez *Typhlosphaeroma* consiste uniquement dans l'élargissement de la région proximale des maxillipèdes. Les pièces buccales sont normales par tous les autres caractères.

3° Le telson de *Typhlosphaeroma* ne présente rien de spécial ou de très différent de celui des *Monolistra*, les deux étant bâtis sur le même type. Les mœurs des deux formes paraissent être tout à fait semblables.

Ces faits, ainsi que ceux découverts par HANSEN peuvent à mon avis s'interpréter de la façon suivante.

La métamorphose des pièces buccales des femelles ovigères de certains Sphéromiens est caractérisée par deux ordres de modifications, à développement non corrélatif; elles sont dues d'ailleurs à des causes différentes.

A. — L'élargissement de la région proximale des maxillipèdes.

Les conditions dans lesquelles cette modification se présente chez *Dynamene*, *Typhlosphaeroma*, *Cymodoce*, etc., démontrent :

1° Que ce n'est pas un caractère de filiation, mais un caractère de parallélisme, acquis d'une façon indépendante par plusieurs souches de Sphéromiens, et peut-être plusieurs fois au cours de l'évolution des différentes lignées de cette famille.

On ne peut donc l'utiliser pour caractériser les grands groupes, ni déduire, sans enquête préalable, des relations de parenté entre les formes qui le présentent.

2° Que ce caractère n'est pas corrélatif des modifications que subit le telson. Il n'y a pas de relation nécessaire entre la présence d'une fente dans le bord du telson et l'élargissement de la base des maxillipèdes. D'ailleurs la variation dans la structure du telson n'est pas encore expliquée d'une façon satisfaisante ; on ignore encore la relation entre la présence ou l'ab-

sence d'une fente et la forme de cette dernière, et l'oecologie des espèces. L'explication de HANSEN contient un germe de vérité, mais elle est trop simpliste. Ce qui est certain, c'est que la perforation du telson a été acquise d'une façon indépendante dans les divers groupes.

3° Que l'explication de l'élargissement de la base des maxillipèdes par la nécessité de l'aération active de la cavité incubatrice est probablement exacte. Il convient cependant de faire quelques réserves ; des faits sur lesquels je reviendrai autre part paraissent indiquer que d'autres causes ont pu influer également sur cette métamorphose.

B. — L'atrophie des pièces buccales.

1° Cette atrophie n'est corrélative ni de l'élargissement des bases des maxillipèdes, ni de la forme du telson.

2° Elle est toujours accompagnée de l'élargissement de la base des maxillipèdes, mais le contraire n'est pas vrai.

3° Elle a été acquise d'une façon indépendante par les différents groupes où elle se présente.

4° Elle peut s'expliquer de la façon suivante :

Les femelles ovigères ne peuvent se nourrir pendant la gestation à cause de l'extension que prend la poche incubatrice. Ce phénomène se présente chez beaucoup d'Isopodes et je l'ai observé aussi bien chez les Sphéromiens que chez les Oniscidés, mais il n'est pas général, car dans nombre d'espèces les femelles peuvent se nourrir pendant la gestation avec plus ou moins de facilité.

L'atrophie se produit à la suite du non-usage et devient héréditaire seulement dans le sexe femelle.

Des cas semblables sont faciles à trouver dans d'autres groupes d'Invertébrés. Ils rentrent aisément dans les cadres de la loi de l'effet du non-usage, et de celle de la transmission héréditaire monosexuelle des caractères acquis par un seul sexe.

Il est probable que chez les espèces à double métamorphose des pièces buccales, la modification de la base des maxillipèdes

s'est historiquement effectuée en premier lieu. Si cette modification n'est pas la cause efficiente de l'impossibilité de se nourrir, elle doit néanmoins rendre l'alimentation plus difficile chez les femelles qui la possèdent. L'atrophie s'effectue ensuite, d'autant plus considérable, que la poche incubatrice est plus développée. Chez *Dynamene* où l'atrophie atteint son maximum la poche incubatrice est énorme. Chez *Cymodoce* où la poche incubatrice diminue d'importance à cause du développement à l'intérieur du corps des sacs incubateurs, l'atrophie est peu prononcée, très variable et même absente. Chez *Typhlosphaeroma* qui a peu d'embryons, il n'y a pas d'atrophie. Chez *Sphaeroma* l'incubation se fait à l'intérieur du corps, la cavité incubatrice est vide, et les pièces buccales ne sont pas modifiées.

Un mot encore sur la signification phylogénétique de l'élargissement de la base du maxillipède des femelles ovigères. Je crois que ce caractère est néogénétique, que c'est une néoformation due à une adaptation parallèle des différents groupes d'Isopodes qui le présentent. Lloyd (1) est d'un avis différent. Il a découvert un cas semblable chez *Bathynomus* et il croit que la lame fixée au bord *externe* du maxillipède des femelles ovigères, lame qui constitue l'élargissement de la base de cet organe, est l'homologue des oostégites. D'où il résulte forcément que pour lui : 1° L'oostégite est un organe typique des appendices thoraciques des femelles d'Isopodes. 2° Que la réapparition de cet organe chez les Cirolanides (il croit à tort que c'est la seule famille d'Isopodes où cela se présente) est un cas de retour atavique.

Lloyd ne fournit aucun argument pour appuyer son interprétation. La discussion est ouverte, mais je n'ai pas pour l'instant les éléments pour la trancher.

(1) The anatomy of *Bathynomus giganteus* (*Mém. of the Indian Museum*. Calcutta, vol. I, n° 2, p. 81-102, 8 fig, pl. IX-XII, 1908).

4. Les caractères sexuels.

On divise généralement ces caractères en deux groupes : les caractères sexuels primaires fournis par les organes copulateurs et incubateurs, et les caractères sexuels secondaires fournis par les autres organes et distinguant les sexes, qu'ils présentent un rapport quelconque avec la fonction sexuelle ou qu'ils n'en présentent pas. Cette classification est souvent utile dans la pratique des descriptions mais elle n'a rien d'absolu ; c'est avec cette réserve que je l'utilise pour la discussion des caractères sexuels des *Monolistrini*.

A. — Caractères sexuels primaires

I. Le male. — Le *pénis* est fourni par le prolongement de l'extrémité des deux canaux déférents ; une petite gaine épidermique entoure ces prolongements. Ces deux petits tubes ne peuvent servir dans l'accouplement. Ils apparaissent très tôt chez le jeune, avant les autres caractères sexuels; ce sont des organes typiques chez tous les Isopodes, donc paléogénétiques.

L'*organe copulateur* est un appendice styliforme de l'endopodite du pléopode II, qui est typique chez les Sphéromiens. Il doit remplir la fonction de la copulation, que le pénis ne peut effectuer, comme l'indiquent ses dimensions et la gouttière longitudinale qu'il possède. Il me semble préférable de lui donner le nom de la fonction et non celui d' « appendix masculina » sous lequel on le désigne d'habitude.

Hansen (**1905**, p. 88, etc.), n'a pas trouvé cet organe chez *Dynamene* et *Ancinella* mais tous les autres Sphéromiens en seraient pourvus. De plus, il serait l'homologue du second article de l'endopodite, qui existe dans certaines familles. Je n'ai pas d'expérience personnelle sur le sujet et ne puis me prononcer sur cette manière de voir. Chez les *Monolistrini* l'organe

copulateur apparaît bien plus tard que le pénis, et cela paraît être un phénomène général chez les Sphéromiens. L'époque de l'apparition paraît varier suivant les espèces ; chez *Caecosphaeroma* on le trouve chez des exemplaires plus petits que chez *Monolistra ;* une *M.* (*Typhlosphaeroma*) *berica* de 12 mm. n'en possédait pas encore.

L'organe copulateur doit apparaître avec la maturité sexuelle et voici ce qui me semble le démontrer. Chez *M.* (*Typhlosphaeroma*) *berica*, l'organe copulateur n'est pas encore formé chez les exemplaires qui n'ont pas acquis la transformation complète de la pince du péréiopode II. Quand la pince se complète par la métamorphose du dactylos, apparaît aussi l'organe copulateur, probablement pendant la même mue.

Cet organe sexuel primaire possède donc un développement d'organe sexuel secondaire : il apparaît au moment de la maturité sexuelle ; mais il ne disparaît pas pendant la période de repos génital.

II. Femelle. — Les oostégites apparaissent chez tous les Isopodes au moment de la maturité sexuelle, et les *Monolistrini* se comportent typiquement sur ce point. Je crois que deux mues sont nécessaires pour que l'oostégite de ces animaux acquière les dimensions définitives ; j'ai examiné une *Monolistra* à très petits oostégites et l'état de sa carapace indiquait une mue prochaine.

L'incubation des jeunes en une poche incubatrice est tellement générale chez les Isopodes que les oostégites doivent être considérés comme des organes paléogénétiques. Typiquement, ces oostégites sont portés par les quatre premiers somites. C'est le cas des *Monolistrini ;* mais d'après Hansen ceux du premier somite auraient disparu chez les autres Sphéromiens.

B. — Caractères sexuels secondaires

Dimensions. — De l'examen des matériaux que j'ai eu à ma disposition, il résulte que chez les *Monolistrini* les mâles

arrivent à une taille un peu plus grande que les femelles. Le fait est d'ailleurs très fréquent chez les Isopodes.

On attribue ce dimorphisme, fréquent aussi dans les autres groupes, à l'activité plus grande des mâles et au rôle qu'ils jouent dans la vie de l'espèce et pendant l'accouplement. Je ne crois pas qu'il faille trop généraliser cette explication.

Il se peut que plusieurs causes aient contribué à amener ce dimorphisme, mais il résulte de mes observations que c'est l'incubation qui a dû jouer le rôle principal chez les Isopodes. Toutes les femelles d'Isopodes sont pourvues d'une poche incubatrice dans laquelle les œufs se développent jusqu'au stade de pullus. Les dimensions de cette poche varient naturellement suivant le volume de la ponte. Quoi qu'il en soit, la progéniture comprime toujours la face sternale, et gêne ainsi le fonctionnement des organes de la mère. Mais cette gêne peut être faible chez les espèces plates, larges et peu prolifiques : elle est très considérable chez les espèces très fécondes, allongées, de petite taille, qui se roulent en boule ou qui s'appliquent contre un support. Elle peut même devenir tellement forte que la mère, pendant toute la durée de l'incubation, ne peut prendre aucune nourriture. Ce qui le prouve, c'est d'abord le fait mentionné de l'atrophie des pièces buccales (v. p. 640) et ensuite l'observation directe de femelles ovigères. J'ai constaté la vacuité complète de leur tube digestif chez de nombreuses espèces de Sphéromiens et Oniscides. Il résulte de cette constatation que l'incubation est toujours nuisible à la femelle ; que souvent elle provoque l'inanition complète chez cette dernière. Aussi ai-je observé chez des Sphéromiens (*Dynamena*) Oniscidés (*Porcellio*, *Trichoniscus*), *Gnathia*, etc., élevés en captivité, que les femelles mouraient après l'éclosion, et j'ai trouvé plusieurs fois aussi, en liberté, des femelles à poche incubatrice vide qui manifestement étaient en train de mourir.

Il est donc probable que les femelles de beaucoup d'espèces ne survivent pas à une incubation ; des femelles moins comprimées, dans d'autres espèces, font peut-être deux pontes suc-

cessives ou plusieurs ; mais le résultat final est que chez les Isopodes, dans la généralité des cas, la vie des femelles est raccourcie, étant sacrifiée à la perpétuation de l'espèce. Par contre les mâles ne jouent aucun rôle dans l'incubation ; ils peuvent atteindre le terme normal de la vie de leur espèce. De ce fait, il résulte nécessairement un dimorphisme sexuel, qui sera d'autant plus considérable que l'incubation aura été plus épuisante pour la femelle dans l'espèce examinée. Cette explication cadre très bien avec ce qui se passe chez les Sphéromiens et les Oniscidés. Je n'ai pas eu l'occasion de l'éprouver pour les autres familles. Je compte d'ailleurs revenir plus tard sur cette question.

Il est bien entendu que je ne nie pas, *a priori*, l'existence d'autres facteurs pouvant contribuer à produire ce dimorphisme.

Complication de la structure du corps et des appendices. — Les mâles ont en général les appendices plus longs, les sculptures du corps plus saillantes, les poils, tiges, épines du corps et membres plus développés. La lecture des diagnoses des espèces de *Monolistrini* offrira des exemples nombreux de ces différences, et je n'insiste par sur leur détail. Je tiens seulement à faire remarquer que tous ces caractères sont des signes de maturité, de croissance achevée, de sénilité souvent. Ce que j'ai dit plus haut fournit une très simple explication de ces faits. Puisque les femelles meurent plus tôt que les mâles, ces derniers seuls développent complètement tous les organes ; seuls ils meurent de vieillesse, et seuls, par conséquent, ils peuvent atteindre la complète métamorphose spécifique de leur individu.

Male. — Pince des péréiopodes II des Monolistra. Cette modification des deux derniers articles des péréiopodes II des *Monolistra* mâles est un caractère sexuel typique. Il n'en existe pas trace ni chez la femelle, ni chez le jeune et il apparaît seulement au moment de la maturité sexuelle. Une première métamorphose provoque l'élargissement modéré du

propodos; à la suite d'une autre mue l'élargissement du propodos est achevé, et le dactylos se métamorphose en même temps.

Ce mode de développement indique, ce me semble, que historiquement la modification du propodos a précédé celle du dactylos. Du reste, le propodos est beaucoup plus modifié, et chez la forme plus évoluée (*Typhlosphaeroma*) il est orné de poils spéciaux. Son rôle doit être plus important que celui du dactylos.

L'absence de ce caractère sexuel secondaire chez *Caecosphaeroma* montre que c'est un caractère relativement néogénétique. Le fait qu'il ne s'est pas transmis aux femelles l'indique également.

Je n'ai observé l'accouplement chez aucun *Monolistrini* ; je n'ai par conséquent aucune donnée sur l'emploi de ces pinces si particulières. La structure indique que ce n'est ni un organe de défense ou d'attaque, ni un organe d'excitation de la femelle. Ce doit être un organe de contention pendant l'accouplement, et il a dû naître orthogénétiquement par l'hérédité unisexuelle de caractères acquis à la suite d'usage constant. J'indique ailleurs qu'il est très facile de ramener ces pinces au péréiopode normal ; la modification est très légère et s'explique facilement par l'action locale de causes mécaniques. Je ne crois pas que, même avec la meilleure bonne volonté, le plus fervent Darwiniste puisse y trouver matière à application de la sélection sexuelle.

Je ne conteste cependant pas la possibilité de l'influence de la sélection naturelle, une fois la pince constituée, pour la perfectionner et éliminer ceux qui en étaient dépourvus ou moins bien pourvus, mais cette influence se réduit somme toute à une accélération de l'orthogénèse par l'orthosélection.

Femelle. — Métamorphose des pièces buccales chez Monolistra berica ovigère. J'ai suffisamment insisté sur cette métamorphose chez les femelles ovigères (v. p. 640). C'est un véritable caractère sexuel secondaire puisqu'il est

unisexuel, en rapport avec la fonction incubatrice et qu'il n'apparaît qu'à l'époque de maturité sexuelle. Son explication est également donnée par un principe Lamarckien : l'hérédité des caractères acquis par un usage constant. Le développement de ce caractère a dû être aussi orthogénétique d'abord sans qu'aucune sélection puisse intervenir. Ensuite, l'orthosélection a pu accélérer le mouvement.

BIBLIOGRAPHIE ANALYTIQUE DES MONOLISTRINI

1856. Gerstaecker (A.). Carcinologische Beiträge. (*Archiv f. Naturg.*, Jahrg. XXII, Bd. I, p. 101-162, pl. IV-VI.)

C'est dans ce mémoire que fut signalé pour la première fois l'existence d'un Sphéromien cavernicole et l'on est forcé de constater, à la confusion des successeurs de l'éminent carcinologiste, que la description du *Monolistra cœca* qu'il a publiée, est sans conteste, actuellement encore, la plus exacte, la plus scientifique et la plus exempte d'erreurs de toutes les diagnoses de *Monolistrini*.

Page 158, dans un paragraphe consacré à la Famille des *Sphaeromidae* Edw., est mentionnée la division de cette famille en *Sph. unguiculatae* à péréiopodes ambulatoires et *Sph. cheliferae* pourvus de pinces aux péréiopodes antérieurs. L'auteur admet cette division due à Milne Edwards et il place son genre nouveau *Monolistra* à côté de l'unique *Sph. cheliferae*, *Ancinus*, mais il fait remarquer que si ces genres se ressemblent par la forme générale du corps et spécialement de l'abdomen, *Monolistra* occupe cependant une place à part par l'absence d'yeux, la forme des antennes et le fait que seuls les péréiopodes II sont pourvus de pinces.

Ce rapprochement est encore aujourd'hui légitime jusqu'à un certain point, puisque les deux genres font actuellement partie du groupe des Sph. platybranchiés, mais ils doivent être

séparés dans des sections assez éloignées de ce groupe. D'autre part, GERSTAECKER n'a pas vu que la pince est un attribut du ♂.

Pages 159-161, est une longue diagnose du genre *Monolistra*. Cette diagnose contient plusieurs inexactitudes peu importantes qui ont été relevées plus loin (v. p. 711).

Pages 161-162 et planche VI, figures 5-14, sont les descriptions et figures de l'unique espèce du genre : *M. cœca*.

L'espèce fut trouvée par le célèbre spéologue F. Schmidt dans les grottes de Carnioles. Il n'est pas spécifié dans quelles grottes ou en quel endroit.

1858. HELLER (C.). Beiträge zur österreichischen Grotten-Fauna. (*Sitzber. math.-naturw. Cl. k. Akad. Wiss., Wien*, Bd. XXVI, p. 313-326, 1 pl.)

Page 320, est un paragraphe intitulé *Monolistra cœca* (sic) Gerstaecker.

L'auteur a reçu de Schmidt un Sphéromien cavernicole ♀ ovigère qui ressemble exactement à la forme décrite par GERSTAECKER sauf qu'il est plus petit (long. : 7 mm., larg. : 3 mm.) et qu'il n'a pas les « sichelartig gebogenen Endglieder ». (1).

Plus tard il reçoit d'autres exemplaires, provenant de la grotte de Podpec, parmi lesquels certains sont pourvus d'uropodes et d'autres en manquent. Cette absence d'uropodes n'est pas due à une mutilation car le bord du pléotelson est droit et ne montre trace de la fossette articulaire qui existe chez tous les autres.

HELLER conclut que les exemplaires à uropodes sont des mâles et que ces appendices doivent probablement servir à l'accouplement.

Les pièces buccales des deux formes sont identiques et l'auteur complète la description de GERSTAECKER en signalant l'assymétrie des mandibules.

(1) Ces mots désignent les uropodes, mais HELLER ne paraît pas avoir reconnu la véritable nature de ces appendices.

Les conclusions de HELLER sont certainement erronées ; *Monolistra cœca* Gerstaecker possède des uropodes dans les deux sexes.

Les faits qu'il expose doivent être interprétés d'une façon différente.

S'il est vrai que dans la grotte de Podpec on trouve réunis des *Monolistra* avec et sans uropodes, deux cas peuvent être réalisés :

A) Ces *Monolistra* constituent une nouvelle espèce dans laquelle les ♂ seuls sont pourvus d'uropodes. Cette hypothèse n'a guère chance de se vérifier car dans le groupe des *Monolistrini* la disparition des uropodes s'effectue toujours simultanément et également, chez les deux sexes. D'ailleurs, les uropodes n'ont rien à voir avec la reproduction ; ce ne sont pas des organes sexuels.

B) Ces *Monolistra* constituent deux espèces différentes appartenant aux deux sous-genres établis plus loin (v. p. 681). Cette hypothèse est plus vraisemblable, mais elle se heurte cependant à quelques difficultés. On n'a pas encore trouvé deux espèces de *Monolistrini* habitant la même grotte. Chaque espèce paraît avoir un habitat strictement délimité et n'empiétant pas sur celles de sa voisine ou parente. Ce fait paraît une loi générale pour tous les Crustacés aquatiques cavernicoles. La cohabitation des deux espèces voisines ne doit donc être admise qu'après vérification précise.

Un troisième cas est aussi possible :

C) Il y a bien deux espèces différentes mais elles habitent deux régions différentes de la grotte ou même deux grottes diverses. Schmidt a pu se tromper ; de semblables erreurs sont hélas fréquentes dans notre science. Même actuellement, combien de naturalistes n'ont pas encore la notion de l'importance des données chorologiques.

Quoi qu'il en soit, un fait est certain. Les *Monolistra* sans uropodes de HELLER ne sont pas des *M. caeca* Gerstaecker mais une espèce différente qu'il y aurait grand intérêt à retrouver.

1882. Gerstaecker (A.). Isopoden (*Bronn's Klassen und Ordnungen des Tierreichs*, Bd. V, Abth. II, 2e Häflte, 6e Ordnung, p. 8-278, pl. II-XXIV).

Monolistra caeca est plusieurs fois citée dans le cours de cette revue monographique des Isopodes, mais il n'est rien ajouté à ce que disent les descriptions du travail antérieur.

Page 172 cependant il est noté que d'après Heller les uropodes manquent chez la ♀ ce qui est une erreur, et que l'espèce vit dans l'eau, sur les pierres, au fond de la grotte de Podpec en Carniole (1).

Page 223, est donnée la diagnose suivante du genre *Monolistra* : « Corps allongé, de largeur égale, se roulant complètement en boule. Tête transverse, beaucoup plus étroite que le premier anneau thoracique. Yeux manquent. Antennes grêles, simples. Premier anneau thoracique plus long et plus étroit que les suivants. Abdomen grand, à la base plus large que le septième anneau thoracique, avec un segment basal en avant du telson tronqué transversalement. Les deux premières paires des pattes thoraciques plus courtes que les suivantes, la seconde terminée par une large main préhensile. Sixième paire de pedes spurii du mâle avec exopodite long, étroit, falciforme, manquant chez la femelle ».

Cette diagnose est aujourd'hui tout à fait insuffisante ; elle contient d'ailleurs plusieurs assertions erronées.

1882. Joseph (G.). Erfahrungen in wissenschaftlichen sammeln und beobachten der in Krainer Tropfsteingrotten eigenen Arthropoden (*Berlin, Nicolaï*, 104 pp.)

Page 66 est citée *Monolistra caeca* Gerstaeker comme provenant des grottes suivantes : Grotte von Compole und Podpec in Unter-Krain et Unterste Grotte von Luëg in Inner-Krain.

(1) Cette grotte se trouve dans le Guttenfelder Thal, de l'arrondissement de Gottschee.

Ces deux régions sont très éloignées l'une de l'autre (60 kilom. env.) et JOSEPH fut un très mauvais taxonomiste. Il n'est donc pas certain qu'il s'agisse uniquement de l'espèce de GERSTAECKER ; on verra plus loin qu'il existe au moins deux espèces dans le Karst.

1896. HAMANN (O.). Europäische Höhlenfauna. Eine Darstellung der in den Höhlen Europas lebenden Tierwelt mit besonderen Berücksichtigung der Höhlenfauna Krains. (*Jena, H. Costenoble*, 296 pp., 5 pl.)

Page 230, est donnée la diagnose de *Monolistra caeca* d'après GERSTAECKER. HELLER est cité d'une manière erronée dans la synonymie.

Planche V, figures 2 et 3, reproduction de deux figures de GERSTAECKER. HAMANN n'a pas vu cet animal et il commet la grave erreur de le classer parmi les Oniscidés et de le prendre pour un Isopode terrestre.

1896. DOLLFUS (A.). Isopodes recueillis par M. Armand Viré dans les grottes du Jura (*Bull. Mus. d'Hist. nat.*, Paris, T. II, p. 137-138.)

Première description de *Caecosphaeroma Virei* n. g., n. sp., trouvé par Viré « dans l'eau de la grotte de Beaume-les-Messieurs ». Les diagnoses, spécifique et générique, ont été complétées plus tard et j'y reviendrai (v. p. 671). Notons tout de suite qu'elles sont établies sur un pullus à peine éclos, chose dont l'auteur ne paraît pas se douter et qu'elles mentionnent des caractères qui pour la plupart ne sont ni génériques ni spécifiques, mais s'appliquent à un grand nombre de Sphéromiens.

Monolistra est signalée, mais aussi *Sphaeroma fossarum* von Martens, et encore uniquement comme habitant l'eau douce et non comme ayant une parenté avec le genre nouveau.

1896. Viré (A.). La faune souterraine, études sur la faune cavernicole du Jura avec quelques mots sur la faune des catacombes de Paris et des souterrains refuges des Naours (Somme). Recherches préhistoriques dans le Doubs et le Jura. (*Mém. Soc. de Spéléologie*, Paris, T. I, N° 6, p. 135-167, 10 fig.)

Page 148, est une très mauvaise figure du « *Caecosphaeroma virei* ».

Page 151, est reproduite la note de Dollfus (**1896**).

1897. Dollfus (A.). Sur deux types nouveaux de Crustacés isopodes appartenant à la faune souterraine des Cévennes. (*C. R. Acad. Sciences*, Paris, T. CXXV, p. 130-131.)

Première description de *Sphaeromides Raymondi* n. g., n. sp., considéré comme un Sphéromien. En réalité, cette forme est un Cirolanide typique et ne peut par conséquent rentrer dans cette révision.

1898. Dollfus (A.). Sur deux types nouveaux de Crustacés isopodes appartenant à la faune souterraine des Cévennes. (*Bull. Mus. d'Hist. nat., Paris*, T. IV, p. 35-38, 2 fig.)

Réimpression, accompagnée de figures, de Dollfus (**1897**).

1898 *a*. Dollfus (A.). Sur une nouvelle espèce de *Caecosphaeroma*. (*Bull. Mus. d'Hist. nat.*, Paris, T. IV, p. 271-272, 1 fig.)

Première description de *Caecosphaeroma burgundum* n. sp., qui dans la suite deviendra *Vireia burgunda*, et fut trouvée par M. Galimard dans la grotte de la Douix, à Darcey (Côte-d'Or).

Cette fois l'auteur a des exemplaires adultes à sa disposition, mais cela ne lui fait pas comprendre que sa *Caecosphaeroma Virei* était un pullus; il se borne à modifier la diagnose du genre en aggravant l'erreur initiale. Il écrit, en effet, « Péréiopodes au nombre de six ou de sept paires, le dernier segment (du péréion) pouvant être peu développé ». Si réellement on trouvait un Isopode sphéromiforme adulte à 6 péréiopodes on devrait établir un ordre nouveau pour le classer !

Une autre erreur est à relever ; Dollfus croit « les uropodes entièrement fusionnés avec le pléotelson dont ils ne forment plus en dessous qu'un épaississement latéral » et la figure *b* indique vaguement cet épaississement. Or l'épaississement en question n'est que le bord évasé du telson et n'a rien à voir avec l'uropode, cependant représenté par un petit appendice rudimentaire, que cet auteur n'a pas vu et qui est décrit plus loin en détail (v. p. 751).

Les trois figures qui accompagnent cette description sont tellement incorrectes qu'il serait absolument impossible d'imaginer que *C. burgundum* leur a servi de modèle si l'auteur n'avait pris soin d'inscrire ce nom au-dessous.

1899. Viré (A.). Essai sur la faune obscuricole de France. Etude particulière de quelques formes zoologiques. (*Paris, Baillère et fils*, 157 p., 2 fig., 4 pl.)

« Le travail que nous présentons aujourd'hui n'a point la prétention de donner une connaissance exacte de la faune souterraine », déclare la première phrase de la préface. Il faut prendre, hélas ! cette déclaration dans son sens littéral, car ce travail contient nombre d'observations « inexactes ». Cette démonstration a été déjà faite souvent ; les nécessités bibliographiques me forcent de la renouveler en ce qui concerne les Sphéromiens cavernicoles.

Page 33, après avoir cité parmi les « Sphoeromiens » d'eau douce, le *Monolistra* de « Gerstoecher » et le « *Sphoeroma fos-*

sarum von Martins », l'auteur énumère ceux de France : « *Coecosphaeroma Virei* Dollfus, *Sphoeromides Raymondi* Dollfus et *Coecosphaeroma Galimardi* ou *C. burgundum* (1) Dollfus ».

Page 62, chapitre consacré aux « Sphoeromiens ». Après un historique de la découverte de Sphéromiens français, la transcription des diagnoses de Dollfus.

« *Sphoeromides* », qui comme l'on sait est un Cirolanide typique, est « étudié » plus en détail. VIRÉ compare ses pièces buccales avec celles de « Sphoeromiens » typiques et celles des « Cymothoens ». La figure 1 est censé représenter ces organes chez ces différentes formes, mais toutes les pièces quoique figurées « d'après nature » sont très inexactes. Néanmoins l'auteur n'hésite pas à conclure. « Le résultat de cet examen... ne laisse plus aucun doute. A part quelques différences dans la forme des articles, les pattes-mâchoires et les mandibules sont bien des organes de Sphoeromiens ». La même conclusion résulte de la comparaison des autres organes : « Donc la seule différence que l'on constate entre le *Sphoeromides* et les Sphoeromiens normaux est de ne pouvoir se rouler en boule et d'avoir les segments du pléon libre au lieu d'être soudés avec le telson. Mais déjà chez certains individus normaux, on remarque des sillons semblant indiquer les traces d'une articulation et chez les *Cœcosphaeroma*, ce sillon est beaucoup plus apparent » (2).

Cette segmentation apparente serait-elle un caractère archaïque, se demande VIRÉ ? Et il rappelle le rapprochement fait plus haut avec un « Œgidé » fossile, le *Palaega*, ce qui ne paraît pas lui avoir donné satisfaction car il invente une méthode de recherches bien étonnante et que nous recommandons aux phylogénistes dans l'embarras. Je transcris : « D'ailleurs,

(1) C'est probablement un cas unique dans la littérature scientifique de voir donner *deux* noms spécifiques simultanément et volontairement à la même espèce. Pour l'heureux développement de la science taxonomique, il est à souhaiter que le fait ne se renouvelle plus et que même VIRÉ abandonne dans l'avenir sa « nomenclature alternative » pour se contenter de la binominale.

(2) En réalité, c'est le contraire et l'affirmation de VIRÉ est une grave erreur : chez *Caecosphaeroma* la soudure est plus avancée que chez les Sphéromiens « normaux ».

au lieu de rapprocher le *Sphoeromides* du *Paloega*, ne devrions-nous pas faire l'hypothèse inverse et rapprocher le *Paloega* du *Sphoeromides* ? » Si la suite du mémoire ne nous indique pas expressément que l'ingénieux auteur de « l'hypothèse inverse » a rapproché « le *Paloega* du *Sphoeromides* », il faut admettre cependant que cette délicate opération a été effectuée puisque brusquement tout doute disparaît et que l'auteur déclare : « que *Sphoeromides* est bien déterminé... c'est bien un Sphoeromien. » Oh ! pouvoir magique de... l'inversion.

Néanmoins ces opérations, tout au plus cabalistiques, ne nous empêcheront pas de classer *Sphaeromides* parmi les Cirolanides typiques.

Page 70, il est constaté que *Cœcosphaeroma Virei* est très sensible au bruit et qu'il se roule en boule à la moindre alerte.

Page 76, il est dit que les bâtonnets olfactifs de *C. Virei* sont plus longs que chez *Sphaeroma*.

Page 110, deux graves erreurs : 1° *Sphaeromides* est donné comme constituant peut-être une forme de transition entre les « *Œga* et les *Sphoeroma* » ; 2° « On peut faire un rapprochement tout à fait analogue entre les Coecosphœroma et les Eosphœroma des marnes à Cyrènes de Montmartre ».

Page 151, planche II, sont quelques figures incorrectes de *Caecosphaeroma Virei* et *C. burgundum*.

1900. Dollfus (A.) et A. Viré. Sur une nouvelle espèce d'Isopode souterrain, le *Caecosphaeroma Faucheri*. (*C. R. Acad. Sc. Paris*, T. CXXX, p. 1564-1566.)

Première description de cet Isopode trouvé par Faucher à Sauve (Gard). Les auteurs constatent bien que « dans *Caecosphaeroma burgundum* et *Virei*, la coalescence des parties du pléon et des uropodes (*sic*) avec le telson est plus complète encore; toutefois l'ensemble des caractères rattache bien cette nouvelle espèce au genre *Caecosphaeroma* ». Et pourtant ce rattachement est impossible, car cet Isopode est certainement

un Cirolanide et à ce titre je le signale uniquement à cause de son nom de genre mais je n'ai pas en à tenir compte.

1900. Viré (A.). Contribution à l'étude des eaux et de la faune souterraine du Gard. Un Isopode nouveau, *Caecosphaeroma Faucheri* Dollfus et Viré. (*Bull. Mus. d'hist. nat., Paris*, T. VI, p. 284-287.)

Réédition de la note de Dollfus et Viré (**1900**), mais Viré, trouvant que « le moment est venu de présenter quelques considérations d'ensemble », affirme sans preuves que « par leur morphologie, ces animaux (les Sphéromiens cavernicoles) présentent des caractères tout à fait archaïques ». De même, la conclusion que ces « animaux sont des formes anciennes disparues de nos continents » et persistants dans les cavernes, ne peut être acceptée sur la simple constatation que les habitats de ces animaux « sont situés à quelques kilomètres seulement des formations tertiaires du bassin du Rhône et du bassin de la Garonne ». On ne voit pas en effet pourquoi la conclusion découle nécessairement de cette situation topographique.

1901. Viré (A.). Les Sphaeromiens des cavernes et l'origine de la faune souterraine (*C. R. Ass. Fr. Av. Sc.*, 29e sess., Paris, T. II, p. 711-714.)

Après avoir énuméré les quatre soi-disant Sphéromiens cavernicoles : *Sphaeromides Raymondi* Doll., *Caecosphaeroma Virei* Doll., *C. burgundum* Doll. et *C. Faucheri* Doll. et Viré, et indiqué leur habitat, l'auteur traite de leur morphologie et de leur origine.

En fait de morphologie il énonce les plus extraordinaires... hérésies zoologiques. Il commence par déclarer que chez ces quatre « Sphéromiens », « les segments de la tête (*sic*) et du thorax ne présentent rien d'essentiellement différent de ce que

l'on constate sur les espèces lucicoles voisines » sans nous dire quelles sont ces « espèces voisines ». Chez *Cœcosphaeroma* le pléon et le telson seraient moins soudés que chez les *Sphaeroma* typiques lorsque le contraire est vrai. Chez *Sphaeromides* les segments du pléon sont libres, et cela est un caractère archaïque « qui rapproche évidemment ces animaux (1) d'un *Sphaeroma* très ancien, dont la paléontologie ne nous a pas encore livré l'original, mais qui n'a pas manqué d'exister ». On reste désarmé devant cette candeur dans la prophétie !

La seconde partie, consacrée à l'origine des Sphéromiens contient des... hérésies zoologiques non moins considérables, mais je me borne à ce qui touche directement aux Sphéromiens, sauf sur un point. Viré répète ici une affirmation maintes fois énoncée avant et maintes fois répétée depuis, qu'aucun zoologiste n'a pris au sérieux, mais qui a déjà trompé maint profane : Spéologistes, Philosophes ou Littérateurs. Il prétend en effet qu'en étudiant les cavités souterraines d'origine récente « on y trouve tous les intermédiaires entre les animaux normaux du dehors et les espèces les plus franchement adaptées à la vie souterraine ». Il prétend même reproduire toute la filiation des formes cavernicoles au moyen d'expériences instituées dans le laboratoire des Catacombes.

Ces affirmations sont fausses : 1° on ne trouve pas d'intermédiaire entre les espèces lucicoles actuelles et les vrais troglobies, ni dans les cavités récentes ni ailleurs ; 2° on n'a jamais réussi, (même dans le laboratoire des Catacombes), à transformer une espèce lucicole en une espèce troglobie, *même voisine*. Et je défie quiconque de me démontrer le contraire.

Ceci dit revenons à nos Sphéromiens. Pour Viré il n'y a aucun terme de passage en ce qui les concerne. Ils sont « originairement plutôt des formes marines que des formes d'eau douce. Les fossiles que nous connaissons (*Eosphaeroma*) sont des animaux marins ou tout au plus lagunaires. »

(1) C'est-à-dire *Caecosphaeroma* chez lequel la coalescence est *plus complète* en réalité, et *Sphaeromides* qui est un Cirolanide.

Ainsi, après avoir rapproché ses Sphéromiens cavernicoles, mixture informe des Cirolanides et Sphéromiens, du seul fossile qu'il connaît (car *nous* en connaissons bien d'autres), *Eosphaeroma*, animal peut-être lagunaire, l'auteur conclut que ces animaux dérivent de formes lucicoles marines ! Il est difficile que pareil raisonnement puisse entraîner la conviction, pas plus que le suivant encore plus... étrange.

On peut avoir une « indication... sur l'époque à laquelle ces animaux ont dû s'acclimater dans nos cavernes ». Les quatre rivières souterraines qui leur servent d'habitat se trouvent « toutes au voisinage immédiat (5 à 15 km.) des formations tertiaires marines ou lagunaires. Quoi d'impossible alors à ce que certaines espèces marines aient pu remonter les cours d'eau descendant des continents d'alors (formations crétacées et jurassiques) (1) ? » Ainsi, parce qu'une rivière souterraine coule actuellement à 15 km. d'un bassin contenant des dépôts tertiaires, il faut en conclure que le système hydrographique dont elle fait partie devait *nécessairement* être en relation avec la mer qui a fourni les dits dépôts ! Se laisse convaincre qui voudra par semblable raisonnement.

Donc voilà nos Sphéromiens dans les eaux souterraines du « continent crétacé ou jurassique ». Sur ces animaux d'origine lucicole l'obscurité constante « a produit » les phénomènes habituels, mais pour le reste des « fonctions vitales » ils se sont « pour ainsi dire cristallisés » sous l'influence d'un milieu constant dans la forme qu'ils avaient au moment de leur « introduction sous terre ».

« L'époque de cette introduction est-elle, comme pourrait

(1) VIRÉ ajoute : « Quelques-uns d'entre eux, comme nous le voyons faire encore aujourd'hui à l'*Artemisia* ont pu s'acclimater aux eaux douces, remonter les fleuves et pénétrer jusque dans les sources souterraines ». Qu'est-ce encore que cette étrange découverte ? *Artemisia* n'est pas un animal mais une plante, l'Armoise, que tout le monde connaît. Malgré l'autorité qu'on prête à l'auteur, il me semble difficile de croire que ces plantes odorantes sont nées au sein des mers et qu'elles peuplent actuellement « les sources souterraines ». VIRÉ a peut-être voulu dire : *Arthemis*, genre de Lamellibranches marins, depuis longtemps tombé en synonymie ; mais jusqu'à preuve du contraire, j'hésite à croire que l'auteur l'ait vue « encore aujourd'hui » envahir les eaux qui coulent sous terre !

le faire supposer l'état des mers tertiaires, l'époque tertiaire ? est-elle plus ancienne ? » C'est ce que VIRÉ déclare impossible de résoudre à l'heure actuelle. Mais alors que devient cette « indication » dont il est parlé vingt-quatre lignes plus haut que devait nous fournir un simple coup d'œil sur la carte géologique de France ? Et comment « l'état des mers tertiaires » peut-il faire supposer que l'époque de la pénétration des Sphéromiens dans le domaine souterrain est l'époque tertiaire ? On cherchera vainement une réponse à cette question dans le mémoire de l'auteur.

1901. FABIANI (R.) Di un nuovo Crostaceo isopodo (Caecosphaeroma bericum n. sp) delle grotte dei Colli Berici nel Vicentino. (*Bull. Soc. entomol. italiana*, Firenze, Anno XXXIII, p. 169-176, pl. III.)

Cet Isopode fut découvert en 1891 par G. Caneva près de Lumignano dans le « Cogolo della guerra », grotte creusée dans le calcaire éocène supérieur, à 150 mètres d'altitude environ. FABIANI, en mars 1898, le capture dans le ruisseau qui parcourt la galerie de droite et dans la mare qui se trouve dans celle de gauche. En novembre 1900 il le retrouve dans le « Cogolo delle Tette », à 16 km. de Lumignano.

L'auteur n'hésite pas à ranger cette forme dans le genre *Caecosphaeroma* Dollfus dont on connaît déjà trois espèces (deux Sphéromiens et un Cirolanide ! E. G. R.).

La diagnose du genre, d'après DOLLFUS, est reproduite ; suit une diagnose spécifique sommaire qui contient presque exclusivement des caractères communs à tous les Sphéromiens et quelques erreurs qui seront relevées plus loin (v. p. 726).

Caecosphaeroma bericum n. sp. est très différent de *C. Virei* et *C. Faucheri* mais il est tellement voisin de *C. burgundum* que les deux formes descendent certainement d'un ancêtre commun et que les différences spécifiques actuelles doivent être attribuées à l'influence de l'habitat divers qu'elles ont adopté.

On verra plus loin que cette opinion est complètement erronée : l'auteur ne s'est pas aperçu que les caractères communs sont des caractères de parallelisme. Par contre, il cite parmi les caractères différentiels des caractères inexacts (forme du corps, insertion des antennes, longueur des palpes des mandibules, forme du corps des maxillipèdes, ornementation des péréiopodes I) et d'autre part il attribue une simple valeur spécifique aux caractères qui démontrent l'origine différente de ces deux formes.

Page 173, est une étude sur les organes de sens. L'auteur considère le fait bien connu et fréquent du développement compensateur des organes des sens à la suite de la disparition de l'organe visuel comme une loi fatale ; il cite donc les soies tactiles, les bâtonnets olfactifs et les poils « auditifs » des antennes comme organes compensateurs, sans se demander si ces mêmes organes n'existent pas chez les formes oculées ou s'ils sont plus développés chez les aveugles. Il note cependant que « per incidenza come » les organes des sens du *C. bericum* sont assez semblables à ceux figurés par Bellonci chez *Sphaeroma serratum* !

Page 174, sont exposées quelques observations sur ce que l'auteur nomme « dietologia » : attitude et manière de se comporter dans le ruisseau souterrain, résistance aux intempéries du monde épigé, nourriture. Je résumerai ce passage plus loin (v. p. 736).

Page 175, l'auteur affirme, qu'après leur émersion, les pieds des « Colli berici » furent longtemps baignés par la mer. Le fait confirme l'hypothèse de Viré que les *Caecosphaeroma* proviennent d'ancêtres marins qui ayant remonté le cours des ruisseaux seraient arrivés dans les eaux souterraines où la « constance du milieu » aurait favorisé leur survivance.

La planche III contient 20 figures représentant assez correctement l'extérieur, les pièces buccales, les péréiopodes et l'extrémité des antennes, mais ces figures, encore trop peu détaillées et précises, ne peuvent servir pour démontrer les caractères spécifiques.

1901 *a*. Fabiani (R.). Un nuovo Crostaceo cavernicolo (nota preventiva) (*Boll. del Naturalista*, Siena, Anno XXI, N° 2, p. 21-22).

Six lignes signalant la découverte de « *Caecospheroma bericum* » (sic).

1901. Viré (A.) et C. Alzona. Sur une nouvelle espèce de *Caecosphaeroma*, le *C. bericum*. (*Bull. Hist. nat., Paris*, T. VII, p. 346-350, fig. 1-3.)

Après l'énumération des *Caecosphaeroma* connues, l'annonce de la découverte du *C. bericum* par Fabiani. Description du Covolo della guerra où ils vivent.

Les mœurs paraissent voisines de celles des *Sphaeroma*. Ils peuvent sortir de l'eau. En aquarium, ils creusent des galeries dans l'argile ; les *C. burgundum* ne creusent pas.

Le *C. bericum* se roule en boule « pour dormir ou se reposer » et quand on l'agace. Ils sont « comme les Sphaeromiens en général, *ovo-vivipares* (*sic*) ; les femelles portent leurs embryons tout développés pendant assez longtemps » ! Ils sont sensibles à la lumière « qui est pour eux un agent désagréable ». On ne les trouve que là où l'obscurité est complète. Mais pourquoi « cette observation vient mettre un fait précis à la place d'un gros point d'interrogation ». La lecture de la note ne l'explique point et le « gros point d'interrogation » est un mystère.

Le principal caractère qui différencie *C. bericum* de *C. burgundum* « est la présence d'une véritable articulation au pléotelson » qui est « encore plus accusée » chez l'embryon que chez l'adulte.

Trois photographies, assez bien réussies, représentant *Caecosphaeroma burgundum* et *C. bericum*, grossis trois fois, et *C. burgundum*, grandeur nature, en aquarium, sont insérées dans le texte.

1903. Fabiani (R.,). Nota seul Caecosphaeroma bericum Fabiani. (Atti del R. Ist. Veneto di sc. lett. ed arti,

Venezia, T. LXII, Part. II, 1902-1903, p. 177-181, 1 fig.) 23 janvier 1903.

Signale la présence du *C. bericum*, découvert dans les Colli Berici, dans les grottes della Poscolo et della Rana, près Priabona, région distante d'une trentaine de kilomètres. Les conditions topographiques et hydrologiques étant semblables dans les deux régions, il semble de plus en plus certain à l'auteur que *C. bericum* a une origine directement marine. Cela corrobore, croit-il, l'hypothèse de Viré sur l'origine marine de tous les Sphéromiens cavernicoles.

Le voisinage du bord de la mer à une période géologique antérieure, de l'habitat actuel, n'est sûrement pas une raison suffisante pour trancher la question de l'origine des Sphéromiens et Fabiani n'en fournit pas d'autres. L' « hypothèse » de Viré n'est en réalité qu'une idée en l'air et il lui faudrait au moins quelques commencements de preuves pour devenir une hypothèse scientifique.

La figure est une reproduction insuffisante de photographies directes de 7 exemplaires, 3 ♂ et 4 ♀.

1903. Viré (A.). La zoologie spéléologique. (*Rivista italiana di speleologia, Bologna*, Anno I, fasc. II, p. 1-5, parue le 1er août 1903.)

Dans cet article, qui contient beaucoup de graves erreurs, et l'affirmation réitérée quoique dénuée de preuves (et certainement fausse d'ailleurs d'après les travaux des spécialistes) de la transformation de l'*Asellus aquaticus* en *A. cavaticus*, on trouve, page 4, une liste de Sphéromiens cavernicoles libellée ainsi :

Caecosphaeroma Virei Dollfus.

Vireia (*Coecosphaeroma*) *burgunda* Dollfus.

Vireia (*Coecosphaeroma*) *berica* Fabiani et Dollfus.

De cette liste, il résulte :

1° Que le nom générique *Vireia* a été introduit en nomenclature zoologique pour la première fois par VIRÉ. Il doit donc s'écrire *Vireia* VIRÉ 1903 nec *Vireia* DOLLFUS 1905.

2° Que comme je démontre que le « genre » *Vireia* est en réalité une forme évolutive à laquelle aboutissent également, par évolution parallèle, les deux branches des *Monolistrini: Monolistra* et *Caecosphaeroma*, ce genre doit être scindé. J'en ai fait deux sous-genres et le nom de *Vireia* Viré doit revenir au premier cité, c'est-à-dire au *Caecosphaeroma burgundum* Dollfus.

3° Que l'auteur n'a pas la moindre idée des règles de la nomenclature zoologique puisque il écrit *Caecosphaeroma*, d'abord comme genre, ensuite comme sous-genre, et qu'il écrit *Vireia* (*Caecosphaeroma*) *berica* Fabiani et Dollfus (1), ce qui indiquerait que l'espèce a été fondée dans un mémoire fait en collaboration par FABIANI et DOLLFUS, chose manifestement fausse.

1903. ALZONA (C.). Sulla fauna cavernicola dei Monti Berici (Comunicazione preliminare.) (*Monitorio zool. italiano, Firenze*, Anno XIV, dicembre, p. 328-330.)

L'auteur a exploré, en septembre 1901 et août 1902, les grottes des Colli Berici ; il y a trouvé 54 formes dont il se borne à indiquer les ordres auxquels elles appartiennent ; 4 cependant sont déterminées, dont 1 Sphéromien.

Il cite d'abord celui-ci sous le nom de *Coecosphaeroma bericum* (p. 329 et p. 330) mais ensuite il le nomme *Coecosphaeroma* o *Vireia berica*. Le « Zoological Record » (p. 40, Crustacea) attribue le nom générique de *Vireia* à ALZONA croyant que c'est le premier auteur qui l'ait publié. En réalité, on a vu plus haut, que c'est dans la note de VIRÉ (**1903**), parue le 1er août de la même année, que le nom de *Vireia* a été d'abord employé.

(1) FABIANI adopte aussi la nomenclature fautive de VIRÉ : *Vireia* (*Caecosphaeroma*) *berica* dans un article paru dans la même revue. Anno II, Fasc. 1, p. 11.

Alzona déclare, sans fournir aucun argument, que *Caecosphaeroma bericum* est une forme archaïque, dont l'origine sûrement marine date de l'époque tertiaire « quando la catena dei Berici sorgeva isolata tra paludi salmastre » ! Si les Colli Berici étaient isolés au milieu de marais saumâtres, *C. bericum* ne peut pourtant pas avoir une origine marine !

Plus loin, l'auteur attire l'attention sur la ressemblance étrange et la corrélation des types cavernicoles dans des régions aussi diverses et éloignées que l'Amérique et l'Europe, ou la France et l'Italie, et il présente, par exemple, *Virea* et *Sphaeromides* de France et du Vicentin comme correspondant à *Monolistra* et à *Proaega* de Carniole ! Inutile de faire remarquer que ces ressemblances et corrélations n'existent pas pour les Isopodes qu'il cite.

1904. Feruglio (G.). Lo *Spelaeosphaeroma julium*, nuovo Crustaceo isopodo cavernicolo. (*Mondo sotterraneo*, Udine, Anno I, p. 8-12, 25-29, 26 fig.)

Première description d'un Sphéromien trouvé dans la grotte Par-rieki, dans la vallée du Cornappo, affluent du rio Torre, dans le Frioul.

Du premier coup d'œil, l'auteur déclare avoir reconnu son affinité avec les Sphéromiens décrits par Dollfus, Viré et Fabiani, mais l'étude plus approfondie le force à établir un genre et une espèce spéciale pour le recevoir.

La diagnose, très souvent incorrecte, et les figures en grande partie inexactes, seront analysées plus loin (v. p. 719).

Les considérations morphologiques qui terminent le mémoire sont complètement erronées. D'une part, l'auteur pense que la forme qui se rapproche le plus de la sienne est *Faucheria Faucheri* qui est un Cirolanide; d'autre part, il considère les uropodes de *Spelaeosphaeroma* comme dépourvus de rames, ce qui n'est pas exact.

L'auteur ignore complètement l'existence de *Monolistra*

caeca dont son *Spelaeosphaeroma* ne diffère que par des caractères insignifiants.

Il se rallie à « l'hypothèse » (?) de VIRÉ sur l'origine marine des Sphéromiens cavernicoles. La situation de la grotte Parrieki, et les limites des mers miocènes auraient rendu aisée la migration de l'ancêtre marin.

1904. VIRÉ (A). Note sur un Isopode appartenant à la faune souterraine du Nord de l'Italie (*C. R. du Congrès des Soc. savantes de Paris et des départements tenu à la Sorbonne en* 1904, p. 54-56).

C'est une des nombreuses notes préliminaires du mémoire détaillé de DOLLFUS et VIRÉ (**1905**) et il est plus spécialement question de *Vireia berica* dont la paternité spécifique est, à tort, attribuée à Dollfus. Quant à la paternité générique, voici ce qu'il y est dit. Plusieurs espèces curieuses d'Isopodes furent rangées « provisoirement » par Dollfus dans le genre *Coecosphaeroma*. « A la suite d'études plus approfondies que nous avons faites chacun de notre côté, nous avons été amenés d'un commun accord à faire plusieurs coupes dans cet ancien genre. » Ces « coupes » sont : *Vireia* et *Faucheria*, et un mémoire spécial sera consacré à cette question. Pourtant, d'après le dit mémoire que je cite plus haut, le genre *Vireia* n'a qu'un père : Dollfus ! D'ailleurs, on a vu (voir p. 665) que, suivant le code de nomenclature, c'est VIRÉ qui est le père légitime de *Vireia*, quoiqu'il déclare ici l'avoir conçu et mis au monde en collaboration.

VIRÉ prétend aussi que *Vireia berica* est un Isopode « à caractères intermédiaires entre les Sphaeromiens et les Aegidés ». Aucune preuve ne vient appuyer cette singulière affirmation ; elle est aussi erronée que celle qu'on trouve plus loin et qui donne *Sphaeroma serratum* comme une des espèces lucicoles « les plus voisines » de *Vireia*.

1905. Hansen (H.-J.). On the propagation, structure and classification of the family *Sphaeromidae*. [*Quart. Journ. micr. Sc.*, vol. 49 (1), p. 69-135, pl. VII.]

C'est le mémoire le plus important qui ait été publié sur les Sphéromiens en général et les *Monolistrini* en particulier. Non seulement il fait connaître nombre de faits intéressants sur l'organisation et la reproduction de ces animaux, mais il constitue le premier essai heureux d'une classification naturelle de cette famille, tout en fournissant des principes sûrs pour le développement rationnel de nos connaissances sur ces Isopodes.

Page 79 sont décrits les oostégites de *Vireia berica* (Fabiani), comme très grands, quoique moins grands que chez *Dynamene ;* la couvée est placée dans la poche incubatrice ; les œufs sont très grands et peu nombreux, et les pulli sont énormes. Les genres *Monolistra* (Gerst) et *Caecosphaeroma* (Dollf.) sont si voisins de *Vireia* que leur reproduction doit être identique.

Page 82, il est constaté que *Vireia* et *Dynamene* ont une poche incubatrice normale, mais les ♀ ovigères du premier genre ont des pièces buccales également normales tandis, que celles du second genre les ont extrêmement modifiées. On a vu que cette opposition n'est pas exacte (v. p. 641).

Page 83. Il est presque certain que chez *Monolistra* (Gerst.) et *Caecosphaeroma* (Dollf.), et il est probable que chez *Spelaeosphaeroma*, les pièces buccales des ♀ ovigères ne sont pas modifiées.

Page 91. Il est dit que chez *Monolistra* (Gerst.), *Vireia* (Dollf.) et probablement chez les autres genres de *Monolistrini* les péréiopodes II des ♂ ont une pince. Comme je le montre plus loin, ceci n'est exact que pour le groupe *Monolistra*, mais non pour le groupe *Caecosphaeroma*.

Pages 93 et 94, il est constaté que chez *Vireia burgunda* (Dollf.) et *Caecosphaeroma* (Dollf.), les deux portions de l'abdo-

men, libres chez les autres Sphéromiens, sont fusionnées. Ce n'est pas le cas chez *Vireia berica* (Fabiani).

Page 95, l'extrémité de l'abdomen est décrite comme largement arrondie chez les *Monolistrini*, sans traces d'excavation longitudinale en dessous ou de fente terminale.

Page 97, est donnée la diagnose de la famille qui convient parfaitement aux *Monolistrini* sauf sur un point : les oostégites sont au nombre de quatre paires fixées sur les « épimères » des péréionites I à IV, et non au nombre de trois paires fixées sur les « épimères » II à IV. Cette exception devra donc être signalée dorénavant.

Page 99, est la diagnose de la sous-famille des *Sphaerominae* qui s'applique exactement aux *Monolistrini*.

Page 101, est exposée la diagnose des *Sph. platybranchiatae* qui doit être modifiée sur le point suivant pour s'appliquer aux *Monolistrini* : Exopodites des pléopodes IV toujours avec articulation très nette, quoique souvent incomplète.

Page 110, est définie une « section » des Sph. platybranchiés qui, sous le nom de *Monolistrini*, réunit pour la première fois tous les véritables Sphéromiens cavernicoles connus et montre par conséquent leur étroite affinité. Voici la traduction de la diagnose : « Corps plutôt voûté ; thorax et abdomen non dilaté latéralement, sans aucune rangée de poils courts sur le bord latéral. Yeux absents. Les deux articles proximaux des antennules ajustés dans des excavations de la tête, non dilatés en forme de plaque par devant. Mandibules avec le processus masticatoire bien développé. Première paire de pattes simples ; seconde paire de pattes terminées chez le ♂ par une main préhensile. Endopodite du pléopode I très étroit, plus de trois fois plus long que large. Les deux branches du pléopode III et des paires suivantes sans soies marginales. Exopodite du pléopode III non articulé ; endopodite des trois paires, opaques, respiratoire, tandis que l'exopodite est vitreux et au moins non aussi bien adapté pour la respiration. Abdomen sans entaille, largement arrondi du côté postérieur. Lamelles marsupiales

très grandes ; la couvée dans le marsupium lui-même. »

Cette diagnose doit subir plusieurs additions comme on le verra (v. p. 680) et plusieurs corrections. Le caractère sexuel des péréiopodes II chez le ♂ ne peut être pris comme caractère de la section puisque tout un groupe ne présente pas de dimorphisme dans ces organes. L'articulation des exopodites III est très rudimentaire mais non complètement inexistante.

Page 112, il est constaté que la section des *Monolistrini* comprend trois (sinon quatre : *Spelaeosphaeroma* dont HANSEN n'a vu ni la description ni l'animal) genres très voisins, mais qui peuvent être distingués par au moins le caractère pratique suivant :

a) Uropode composé d'un sympode et d'un exopodite mobile et allongé : *Monolistra* (Gerst.).

b) Uropode représenté seulement par un article très petit, oblong, triangulaire : *Caecosphaeroma* (Dollf.).

c) Uropodes manquent : *Vireia* (Dollf.).

Cette classification doit être complètement abandonnée comme je le montre dans ce travail.

Page 129, sont énumérées les espèces des divers genres.

Monolistra a comme type *M. caeca*. Les ♀ n'ont pas les péréiopodes II préhensiles. L'auteur a eu entre les mains un ♂ immature d'une espèce non décrite.

Caecosphaeroma a comme type *C. Virei*.

Vireia possède deux espèces *V. burgunda* et *V. berica*.

1905. DOLLFUS (A.) et A. VIRÉ. Sur quelques formes d'Isopodes appartenant à la faune souterraine d'Europe. (*Ann. Sc. nat., Zool.*, 8e sér., T. XX, 1904, p. 365-412, pl. XIV-XV.)

Le mémoire commence par une introduction de VIRÉ qui nous fait d'alléchantes promesses. « C'eût été, certes, une bonne fortune pour des naturalistes comme Lamarck ou Geoffroy Saint-Hilaire d'avoir pu étudier dans leur temps des animaux

aussi curieux que ceux que nous présentons aujourd'hui. Ils eussent pu démontrer mathématiquement (*sic*) sur ces formes leurs belles théories de l'influence du milieu, du balancement des organes, etc. Grâce à ces maîtres et aux notions qu'ils ont introduites dans la science, notre rôle pourra être plus modeste que n'eût été le leur... » Donc l'auteur, débarrassé du souci de formuler ces « belles théories », pourra se consacrer à leur démonstration « mathématique », conclut le lecteur. Mais c'est en vain qu'il parcourt les pages du mémoire. Il ne trouve aucune démonstration de l'influence du milieu, aucune du balancement des organes, aucune de *l'et cœtera*. Il trouve en revanche ce que l'auteur n'a pas pensé à y mettre, de nombreuses et graves erreurs.

Page 367. Partie systématique par Dollfus.

L'auteur nous promet seulement une étude morphologique ; il n'aborde pas le côté phylogénique « qui ne pouvait s'appuyer que sur des comparaisons rigoureuses avec les espèces fossiles ». Son collaborateur n'a cependant pas adopté cette logique manière de voir, car il se lance dans des considérations phylogéniques comme on le verra plus loin, sans avoir fait « des comparaisons rigoureuses avec les espèces fossiles ».

Dollfus ne veut donc pas se prononcer sur l'ancienneté des formes étudiées, mais il fait ressortir qu'elles appartiennent à des groupes « dont la plupart des espèces actuellement connues sont marines ou d'eau saumâtre ». Ce simple fait n'est pas « très important », et ne peut avoir la signification que lui prête l'auteur, du moment qu'il y a des espèces lucicoles dans ces groupes représentés dans l'eau douce et que d'autre part les rapports de parenté entre les formes cavernicoles et les lucicoles ne sont pas établies.

L'auteur fait ressortir également « l'extrême localisation de ces espèces » et leur rareté, mais ces deux notions sont inexactes comme on le verra plus loin.

Page 369, est cité *Monolistra* qui est voisin de *Vireia*, les

deux présentant un élargissement du carpopodite (1) du péréiopode II, mais l'auteur n'est pas certain que le ♂ seul présente cette disposition. L'absence complète d'uropode ne lui permet pas de réunir *Vireia* à *Monolistra*. Il rappelle que des Sphéromides ont été rencontrés dans l'eau douce mais ils appartiennent à des formes très différentes. D'autre part, le fait que tous les cavernicoles ont été trouvés dans « le bassin des fleuves de la Méditerranée occidentale » lui paraît avoir une certaine importance pour l'histoire de ces animaux, sans indiquer laquelle.

Page 375, sont caractérisés les Sphéromiens. La diagnose du genre *Caecosphaeroma*, quoique « complétée », doit être entièrement modifiée, car aucun des caractères indiqués n'est générique, et de plus elle est établie non sur l'adulte mais sur un pullus hexapode. La valeur de la description spécifique de *Caecosphaeroma Virei* sera indiquée plus loin (v. p. 739). La diagnose du genre *Vireia* est aussi « complétée » mais aussi peu générique de celle du genre précédent ; j'ai dû la modifier en son entier. De plus, on verra que le genre *Vireia* doit être restreint à la seule espèce française, car l'italienne est complètement différente de la première. Cette différence, que Dollfus ne soupçonne même pas, puisqu'il déclare (page 384), que ses deux espèces de *Vireia* sont très voisines, se manifeste cependant dans sa diagnose générique. Il dit, en effet, « pléon présentant un segment libre en tout ou en partie ». Quant à la distinction d'avec *Caecosphaeroma*, elle résiderait dans la présence d' « un septième segment péréial libre et complet » (distinction erronée comme on l'a vu) et dans « l'absorption complète des uropodes par le pléotelson ». Notons encore que *Vireia* ne peut être indiqué comme « novum genus » en 1905 puisque Viré l'a déjà publié en 1903.

La critique de la diagnose spécifique de chacune des deux espèces : *V. burgunda* et *V. berica* sera faite plus loin.

Page 382. Partie biologique et anatomique par Viré.

(1) C'est le propodite qui est élargi en réalité.

Dans le chapitre consacré à l'habitat, d'abord description de la grotte de Baume-les-Messieurs où il découvrit *Caecosphaeroma Virei*. Il croit, à tort d'ailleurs, cette espèce fort rare, et comme « on n'a pu la retrouver depuis », il émet l'hypothèse un peu risquée et inattendue qu'elle a pu être détruite par le *Niphargus Virei?*

Des détails ensuite sur l'habitat de *Vireia burgunda* et *V. berica*, et description des grottes où on les trouve.

Les Isopodes cavernicoles ont « des téguments relativement mous et peu calcifiés, fait qui doit être rapporté à l'absence de la lumière qui paralyse sans doute certaines sécrétions ». Ce « fait » est une erreur, et si l'obscurité « paralyse certaines sécrétions », ce que l'auteur devrait démontrer, elle ne paralyse pas la sécrétion du calcaire.

Il ne saurait être question pour les Isopodes cavernicoles dépourvus d'yeux, de nerfs et de lobes optiques, d'impressions visuelles « ni même de ces impressions plus vagues d'*éclairement* ou de *non éclairement* des objets » « ...la cécité est absolue ». L'auteur rapporte cependant trois observations qui doivent démontrer que les *Vireia berica* et *burgunda* sont « essentiellement lucifuges » ! Ils « sont privés de tous les organes propres à manifester, sous une forme consciente (*sic*), l'existence de la lumière » et pourtant ils sont lucifuges ! Terrible contradiction d'où l'auteur pense sortir à l'aide de sa fameuse « théorie de la pigmentation instantanée » que j'ai mentionnée déjà autre part (**1907**, p. 414) et que voici : « Il est donc logique de supposer que les rayons chimiques de la lumière sont là seuls en jeu, en agissant directement sur les cellules *pigmentogènes* et par ces cellules sur le système nerveux ». On a donc affaire « à des phénomènes plus intimes de nutrition presque végétative de certaines cellules sous l'influence des rayons chimiques... »

« Nous arrêterons là cette analyse, faute d'avoir pu pénétrer plus profondément l'essence intime du phénomène ». Je ferai comme l'auteur, tout en lui conseillant la lecture, qui lui sera très utile, du premier traité de physiologie, même élémentaire,

qui lui tombera sous la main, chapitre des phototactismes des animaux sans yeux.

Page 392, sont décrits les organes sensoriels de *Vireia* et de *Caecosphaeroma*. Sa fruste histologie des poils « sensoriels », pris sur des maxillipèdes, laisse l'auteur rêveur au sujet de leur fonction. L'appareil stylifère de la mandibule est décrit comme nerveux et l'auteur complique sa structure en lui adjoignant des Infusoires parasites qu'il prend pour un organe nerveux, et qu'il relie à la mandibule par un magnifique nerf imaginaire (v. pour les détails p. 687). On ne sera donc pas surpris si l'auteur n'a pas pu préciser la nature des « sensations » de cet « organe » .

D'autres poils sont décrits, surtout ceux de l'articulation de pattes qui, paraît-il, devraient être représentés sur la « pl. II, 16, fig. 2, *a* » accompagnant ce mémoire ; en réalité, il ne possède ni planche II, ni 16, ni lettre *a* aux figures numérotées 2.

Page 396, commence la description des « lamelles olfactives » dont le type paraît choisi chez une espèce non déterminée de *Vireia*. Le nombre et les dimensions de ces organes « varient dans une même espèce, sans que cela paraisse aller au-delà d'une variation individuelle ». J'ai assez l'habitude d'interpréter le style bizarre de l'auteur pour conclure de cette phrase qu'il ne s'est pas aperçu des différences constantes que présentent, dans le nombre et la disposition des lamelles, les sexes et les âges successifs des Sphéromiens cavernicoles. Je renonce cependant à interpréter la phrase suivante : « Ils sont toujours situés à l'extrémité distale de l'article antennulaire ».

Les Sphéromiens cavernicoles n'ont qu'une seule lamelle par article qui dépasse toujours la longueur de l'article.

Page 401, il est parlé de l'audition. « Les perceptions auditives existent chez les Sphaeromiens avec une acuité toute particulière » « ...ce sont des sensations nettes et précises qui les font fuir au moindre bruit ». L'organe auditif est représenté par des poils spéciaux qui sont décrits chez *Vireia*.

Page 402, est étudié le cerveau des *Vireia*, qui « forment un groupe très homogène», comparativement à celui des *Sphaeroma*. Le résultat est que *Vireia* a le cerveau plus massif, le « protocerebron réduit à peu près aux lobes supérieurs » ; il n'y a plus ni nerfs, ni lobes optiques. « Le deutocerebron s'est exagérément développé... (les) glomérules olfactifs (sont) singulièrement développés... », le nerf de l'antenne interne est très gros.

Le « tritocerebron est non moins hypertrophié » et le nerf de l'antenne externe est très volumineux.

Le « système nerveux général » est constitué comme chez les lucicoles.

Page 405, est un chapitre intitulé « Origine des espèces ; ces animaux forment un groupe absolument aberrant parmi la faune aquatique de nos continents ». Or les promesses du titre ne sont pas tenues. On n'y trouve pas le moindre renseignement sur aucune des espèces mentionnées dans la partie systématique. D'autre part, « ces animaux » ne forment pas « un groupe », mais deux groupes tout à fait différents, dont l'un, les *Monolistrini* est bien « aberrant » parmi la faune actuelle, — mais Viré n'a jamais fourni la preuve de cet isolement — et dont l'autre, les Cirolanides, n'est nullement « aberrant », mais tout à fait typique et tout à fait classable parmi les formes actuelles, sauf une seule exception.

Viré se borne à faire constater que les rivières des régions habitées par ces cavernicoles ne contiennent ni Sphéromiens ni Cirolanides lucicoles. Il faut donc chercher dans la faune disparue les ancêtres épigés d'où ils proviennent. On connaît des fossiles qui « ont très bien pu devenir (*sic*) les ancêtres de nos cavernicoles ». Ce sont : *Eosphaeroma*, « des véritables Sphaeromiens d'eau douce » que Munier-Chalmas a trouvé dans le travertin de Sezanne et *Palaega scrobiculata* de l'oligocène du Tyrol ; ce dernier se rapprochant « étrangement » de *Sphaeromides* et de « l'énigmatique *Proaega* ».

D'où il résulte que les formes cavernicoles sont descen-

dantes de lucicoles tertiaires actuellement émigrés de nos régions.

Je ne crains pas de m'avancer trop en déclarant que zoologistes comme paléontologistes trouveront les prémisses insuffisantes pour accepter comme démontrée pareille conclusion. *Eosphaeroma*, que Viré ne paraît pas avoir vue, n'a aucun rapport avec les *Monolistrini ; Sphaeromides* doit être comparé aux formes actuelles et n'a rien à voir avec le fossile décrit par Ammon ; et c'est se tromper étrangement que de tabler sur la valeur scientifique d'une preuve tirée de la comparaison de *Palaega* avec une « forme énigmatique » ; et c'est plus qu'une erreur de raisonnement que d'insérer finalement dans ses conclusions les mots « dont on retrouve les fossiles dans les couches géologiques », faisant ainsi croire au lecteur qu'on a réussi à rattacher les vivants cavernicoles à ces fossiles.

Page 407, est un chapitre intitulé : Fragments biologiques. On y lit que « ces animaux paraissent, jusqu'à nouvel ordre tout au moins, être en voie de régression » à cause de la « rareté de leur habitat » et du « petit nombre d'individus ».

Vireia berica est seul très commun dans la grotte de la Guerra.

Caecosphaeroma Virei ont une acuité auditive... assez considérable ; « le moindre bruit les fait se rouler en boule ».

Vireia burgunda « ne réagissent guère au bruit » ; le mouvement de l'eau seul les fait rouler en boule. Ils peuvent rester assez longtemps hors de l'eau à condition « que leurs appareils respiratoires restent plongés dans le liquide ». Le cas se présente quand ils peuvent conserver de l'eau entre leur abdomen et une surface plane imperméable.

Vireia berica supportent bien la captivité ; ils restent longtemps hors de l'eau. Ils demeurent des journées entières roulés en boules. Ils creusent des nids dans l'argile et restent enfouis des semaines entières.

Page 411, sont les conclusions.

Planche XIV, de mauvaises figures de *Caecosphaeroma Virei*, *Vireia burgunda* et *berica* ; dans des contours inexacts sont mar-

qués des détails la plupart faux (Uropodes de *Caecosphaeroma*, fig. 3 *a*, etc.)

Planche XV, des mauvaises figures des maxillipèdes et mandibules des mêmes espèces donnent une idée absolument fausse des formes et proportions de ces organes.

1907. Racovitza (E.-G.). Essai sur les problèmes biospéologiques. Biospeologica I. (*Arch. de Zool. Exp.*, 4e série. T. VI, p. 371-488.)

Page 474, il est mentionné que les spéculations de Viré sur l'ancienneté des Sphéromiens cavernicoles et leur origine, reposent sur des erreurs taxonomiques et paléontologiques et qu'il en est de même de son opinion sur leur origine marine (1).

En réalité, étant donné l'état de nos connaissances en 1907, on doit se borner aux constatations suivantes. Les Sphéromiens cavernicoles paraissent former un groupe très homogène, isolé dans la faune actuelle mais avec des affinités pour les *Campecopea*, limité au bassin de la Méditerranée occidentale, composé d'espèces de grande taille au corps épais et renflé, vouées par conséquent aux larges espaces aquifères. Il est donc probable qu'ils ont une origine monophylitique, qu'ils descendent d'une forme lucicole déjà adaptée aux eaux douces, et qu'ils sont anciens.

Leur histoire est en tout cas très différente de celle des Cirolanides cavernicoles avec lesquels Viré les confond. Ceux-ci sont probablement polyphilétiques et leur affinité étroite avec les *Cirolana* suggère l'idée d'une origine récente.

1908. Racovitza (E.-G.). *Anoplocopea Hanseni* n. g., n. sp., Isopode marin de Corse et les affinités des Sphéro-

(1) Il ne peut être question, cela va sans dire, que de l'origine immédiate et directe, et non, comme semble le penser quelquefois Viré, de l'origine première du groupe ; pour celle-là, l'origine marine n'est pas discutable.

miens cavernicoles. (*Arch. de Zool. exp.*, 4e série, T. VIII. N. et R., p. LXXXIV-XC.)

Après une énumération des Sphéromiens cavernicoles connus, il est noté que jusqu'au travail de HANSEN (**1905**), les affinités de ces animaux n'étaient pas connues et étaient impossibles à déterminer avec les descriptions insuffisantes, et souvent erronées, qu'on possédait ; les spéculations phylogéniques, principalement celles de VIRÉ, furent par conséquent ou illégitimes, ou faussées dans leur essence.

HANSEN, par la création de son groupe des *Monolistrini*, a montré les affinités de ces animaux entre eux. Il restait à voir de quel groupe de *Platybranchiatae* il convenait de les rapprocher. RACOVITZA pense que c'est des *Campecopeini* et, en spécial de *Campecopea*. Cette forme étant exclusivement arctique, et les cavernicoles plutôt méditerranéens, il s'agissait de savoir si la Méditerranée n'hébergeait pas de semblables Sphéromiens, les *Campecopea* décrites dans cette mer ayant été faussement attribuées à ce genre. L'auteur trouve à Ajaccio une forme voisine de la *Campecopea* arctique, mais assez différente de cette dernière pour exiger la création d'un genre nouveau.

Anoplocopea paraît se rapprocher davantage des *Monolistrini* que *Campecopea*, mais ne représente pas plus que la première la souche de ces cavernicoles.

***

Sous-famille ***SPHAEROMINAE*** Hansen (1905)

Groupe des ***Sphaerominae platibranchiatae*** Hansen (1905).

Les diagnoses de HANSEN des groupes susnommés conviennent bien au *Monolistrini* sauf sur un seul point : les exopodites des pléopodes IV possèdent une articulation très nette, quoique rarement complète, contrairement à ce qu'indique

la diagnose. Mais ce caractère n'est pas important, il est d'ailleurs variable dans les autres groupes.

Section des **MONOLISTRINI** Hensen (1905).

Corps plutôt voûté ; thorax (*péréion*) et abdomen (*pléotelson*) non étalés latéralement, sans aucune rangée de poils courts sur le bord latéral. — Yeux manquent. — Les deux articles proximaux des antennules (*Antennes* I) cachés dans des gouttières de la tête, non étalés en forme de plaques en avant. — Mandibules avec processus masticatoire (*apophyse triturante*) bien développé *et appareil stylifère en forme de tige divisée en plusieurs tigelles dentées foliacées.* — Première paire de pattes (*périopodes* I) simple ; seconde paire (*périopodes* II) chez le mâle terminée *quelques fois* (*Monolistra*) en une main préhensile. — Endopodite du pléopode I très étroit, plus de trois fois plus long que large. Les deux branches du pléopode III et des paires suivantes sans soies (*tiges plumeuses*) marginales ; exopodite du pléopode III *incomplètement articulé ;* endopodite de toutes les trois paires, opaque, respiratoire, tandis que l'exopodite est vitreux et tout au moins pas si bien adapté pour la respiration *mais pourvu quelquefois* (*Monolistra*) *d'une petite aire respiratoire.* Abdomen (*telson*) sans entaille, largement arrondi du côté postérieur. *Uropodes toujours uniramés quand ils existent.* Lamelles marsupiales (*oostégites*) très grandes ; ponte dans le marsupium (*cavité incubatrice*) lui-même.

Observation. — J'ai adopté, en la modifiant très peu, la diagnose de Hansen **(1905)**. Les changements que j'introduis sont en italiques; j'ai mis entre parenthèses, pour les noms d'organes, les termes que je propose et qui sont employés dans mes descriptions.

Il est probable que cette diagnose subira d'autres changements quand les groupes qui doivent y rentrer seront mieux étudiés. Pour l'instant, elle remplit parfaitement son but.

Tableau dichotomique des Monolistrini.

1. — Pléotelson formé par deux régions libres et articulées..	genre *Monolistra* Gerstaecker. — 2.
— Pléotelson formé par deux régions fusionnées au moins dans leurs parties médio-dorsales	genre *Caecosphaeroma* Dollfus.— 5.
2. — Uropodes bien développés...	sous-genre *Monolistra* Gerstaecker. — 3.
— Uropodes atrophiés.....	sous-genre *Typhlosphaeroma* nov. : *T. bericum* (Fabiani).
3. — Carapace sans tubercules....	*Monolistra caeca* Gerstaecker. — 4.
— Carapace avec tubercules....	*Monolistra Absoloni* n. sp.
4 — Surface articulaire du somite I sans dent saillante sur le bord postéro-interne.....	*Monolistra caeca* Gerstaecker, forma tipica.
— Surface articulaire du somite I avec dent saillante sur le bord postéro-interne.....	*Monolistra caeca julia* (Feruglio).
5. — Uropode réduit à un appendice conique.....	sous-genre *Caecosphaeroma* Dollfus : *C. Virei* Dollfus.
— Uropode complètement atrophié.....	sous-genre *Vireia* Viré : *V. burgunda* (Dollfus).

Description générale.

Dimensions. — Ce sont les plus grands Sphéromiens des mers européennes ; ils dépassent en général 10 mm. et arrivent à mesurer 17 mm. de longueur. Les ♂ sont en général plus grands que les ♀.

Corps subelliptique, le contour latéral étant légèrement convexe ou subrectiligne ; toujours régulièrement arrondi à l'extrémité antérieure mais avec extrémité postérieure tantôt subanguleuse (*Monolistra*), tantôt régulièrement ar-

rondie (*Caecosphaeroma*). Toujours très fortement convexe. Se roulant en une boule subsphérique (les régions correspondant aux flancs de l'animal étant légèrement aplaties), fortement bosselée dans la région du pléotelson et pourvue de sillons arrondis bien marqués (les sillons transversaux du milieu des somites), mais complètement fermée de toutes parts. Les uropodes, quand ils existent (*Monolistra*), peuvent se rabattre contre le bord postérieur du pléotelson.

Carapace dure, mais mince, en général fragile, légèrement calcifiée et paraissant lisse à un faible grossissement. En réalité, toute sa surface est couverte d'écailles imbriquées, régulièrement arrondies, et à bord libre frangé de poils plus ou moins allongés suivant les espèces, mais toujours très petits. En outre, toute la face dorsale est couverte de granulations espacées de grandeur et distribution variable suivant les espèces, mais en général plus nettes dans la région postérieure des somites. Ces granulations sont des organes cutanés, sensitifs, constitués de la façon suivante : une longue soie tactile entourée par des écailles sétiformes, lui constituant autour de la base une gaine protectrice à bords frangés.

Coloration. — Tous les *Modolistrini* sont totalement dépourvus de pigment, et par conséquent la coloration légèrement jaunâtre qu'ils présentent est celle de la chitine et fonction de la composition chimique de cette dernière. Souvent les animaux paraissent teintés de jaune ocreux, mais cette couleur est due à la mince couche d'argile des cavernes qui les recouvre entièrement ; seuls les antennes et les pléopodes sont tenus propres par l'industrie des animaux qui doivent activement nettoyer ces appendices. La carapace est transparente et laisse voir l'intestin en brun quand celui-ci est rempli de la vase que ces animaux ingèrent.

Tête (fig. 32 à 34) très uniformément constituée dans tout le groupe d'après le type général de la famille, mais avec certaines particularités qui dérivent de l'absence complète d'appareils optiques et de l'enroulement parfait en boule, et qui ne

se retrouvent pas dans les autres groupes de Sphéromiens (1).

La face supérieure de la tête est divisée par une crête occipito-frontale (fig. 32, 33, *cr*), peu saillante et convexe en avant, en un occpiut (*o.*) et un front (*f.*). La crête est dans la continuation du bord des somites ; elle limite en avant la partie du tergum céphalique qui reste externe lorsque l'animal est enroulé, c'est-à-dire « l'cciput », et en arrière la partie cachée du tergum céphalique de l'animal enroulé, c'est-à-dire le « front ». L'occiput est plus ou moins bombé et toujours quadrangulaire. Le front est placé soit dans le plan de l'occiput, ne formant donc presque pas d'angle avec ce dernier (*Monolistra*), ou bien il forme un angle très net mais largement obtus (*Caecosphaeroma*). Il s'applique, lorsque l'animal est enroulé, sur le bord évasé du pléotelson. Le « rebord frontal » n'est pas marqué par une crête ; au milieu il forme la pointe « mediofrontale » mousse et, de chaque côté, d'abord deux sinuosités arrondies qui permettent le jeu des antennes et une longue sinuosité dans laquelle se loge le lobe génal.

Les « lobes génaux (*lg.*) » (2) sont massifs, nettement articulés avec le reste de la tête, et tantôt plus ou moins unis (*Monolistra*), tantôt munis de crêtes et de bosselures multiples (*Caecosphaeroma*).

Entre le rebord frontal, le lobe génal et le clypeus (*c.*) (3) est une région déprimée de l'épistome sur laquelle se trouvent les « trous antennaires », dont le bord sert d'insertion aux deux

(1) Dollfus et Viré (**1905**, p. 375 et 377) disent dans leur diagnose des genres *Caecosphaeroma* et *Vireia* « Cephalon comme dans le genre *Sphaeroma* ». C'est une erreur.

(2) J'introduis ce terme pour désigner des régions céphaliques qui dans bien des formes sont très développées et qui fourniront des caractères excellents pour la caractéristique des grands groupes quand on voudra bien les utiliser. Cela justifie son utilité ; il est d'autre part inutile de le définir ; les figures 33 et 34 ne peuvent laisser de doute sur ce qu'il doit désigner.

(3) Je nomme « clypeus » la région de la face désignée par la lettre *c* dans les figures 32 à 34. Cette pièce est souvent désignée sous le nom d'épistome. Je crois qu'il vaut mieux réserver ce dernier terme à toute la région comprise entre le rebord frontal et les lobes génaux. Le clypeus avec le labre, que ses angles postérieurs embrassent, est situé au milieu de l'épistome.

Chez les Cirolanides d'ailleurs, on nomme clypeus une pièce homologue. Il est vrai qu'il existe en plus, chez ces Isopodes, une plaque frontale. Il n'est pas, pour le moment, possible de savoir si le clypeus des Sphéromiens n'est pas résulté de la fusion de cette plaque avec un clypeus ou si la plaque frontale est une néoformation spéciale aux Cirolanides et Cymothoïdes.

antennes, et la « gouttière antennaire (*ga*) » très profonde dans laquelle peuvent rentrer complètement les régions basales des deux antennes. Sur les côtés de la tête, entre le lobe génal et le rebord frontal latéral, il y a une « gouttière articulaire céphalo-péréionale (*g.*) » dans laquelle peut glisser l'angle antéro-externe du péréionite I. Cette gouttière est très profonde chez *Monolistra* et moins marquée chez *Caecosphaeroma*, mais elle contribue à bien ajuster la tête quand l'animal se roule.

Clypeus triangulaire, non soudé à la pointe médio-frontale, avec la base d'un quart plus longue que les côtés et fortement concave ; les angles inférieurs sont étirés en sortes de lobes qui embrassent le labre sur moitié de sa longueur.

Yeux. — Il n'existe pas trace d'appareil optique externe. L'angle postérieur de l'occiput, qui est si saillant chez les formes occulées, ne présente chez les *Monolistrini* qu'une faible saillie arrondie qui est due peut-être à des besoins actuels et non à des souvenirs héréditaires.

Antennes I très semblables dans tout le groupe. Hampe avec article I en forme de crosse dans sa région proximale ; la partie recourbée est destinée à faire dépasser à l'antenne les bords de la gouttière antennaire, elle a donc une longueur égale à la profondeur de la gouttière. Les deux autres articles sont régulièrement cylindriques et brusquement, quoique faiblement, plus étroits que les précédents. L'article III possède au sommet une annelure qui a été faussement considérée comme le premier article du flagelle. La comparaison avec des Sphéromiens d'autres groupes démontre, en effet, que cette annelure n'est que la région distale de l'article III, région toujours munie d'appareils sensitifs qui, constants sur les articles de la hampe, n'existent jamais sur les articles du flagelle. Cette annelure existe déjà chez le pullus, et chez cette forme jeune on remarque encore mieux que sa forme et sa structure sont différentes de celles d'un article du flagelle. Les articles sont plus ou moins couverts de poils ; les deux premiers sont pourvus de quelques soies raides et lisses, et de

quelques soies plumeuses. L'article III porte toujours implantés dans son annelure distale des soies raides et des soies plumeuses très développées.

Flagelle plus ou moins long suivant l'âge, le sexe ou l'espèce; le pullus éclôt avec quatre articles (*Monolistra*). En général, les ♂ ont un ou deux articles de plus que la ♀. Les articles sont cylindriques ; leurs longueur et largeur diminuent progressivement et faiblement de la base au sommet. Ils portent au bord distal des soies lisses et une lamelle olfactive à tous les articles (*Caecosphaeroma*) ou à certains articles seulement (*Monolistra*). Le dernier article est conique et porte généralement une très longue soie accompagnée de plusieurs plus courtes et d'une soie plumeuse (fig. 36).

Antennes II toujours un peu plus longues que les I, mais sensiblement de même grosseur, exception faite pour l'article I des antennes I qui est plus large. Hampe avec l'article I réduit, mais toujours discernable ; les autres, normalement constitués, s'allongent progressivement. Les deux articles proximaux sont plus ou moins prismatiques et bosselés, les autres sont cylindriques. Tous sont plus ou moins couverts de poils qui cependant ne prennent un développement notable que sur les articles proximaux de certaines espèces. Les articles distaux portent également des soies raides, lisses ou plumeuses, au bord distal ; le V en est surtout abondamment pourvu.

Flagelle plus ou moins long suivant l'âge, le sexe et l'espèce. Le pullus (*Monolistra*) éclôt avec quatre articles ; les ♂ en ont généralement plus que la ♀. Les articles sont cylindriques ; leur longueur est subégale, mais leur largeur diminue progressivement vers le sommet. Ils portent au bord distal, d'un côté une aigrette de soies et, du côté opposé, plusieurs soies plus courtes et recourbées. Le dernier article, qui est conique porte un faisceau de soies.

Labre sub-elliptique, très semblable dans tout le groupe et très pilifère en général ; non seulement le bord inférieur mais toute la face postérieure sont couverts de poils.

Mandibules (fig. 3) très semblables dans tout le groupe et conformées suivant le type général de la famille, mais offrant des particularités qui les différencient de tous les autres Sphéromiens (1).

L'apophyse dentaire apicale (*a*) est formée comme d'habitude par une lame brune à sommet arrondi, tranchant et denté. L'apophyse dentaire médiane est, comme toujours, mobile, articulée et composée de deux parties.

1° Une lame brune (*b*), à base massive et à sommet divisé en deux fortes dents (2) coniques et allongées, ayant souvent une troisième dent, beaucoup plus petite, placée entre elles. Cette partie n'existe qu'à gauche. La mandibule droite ne possède aucun rudiment de cet organe.

2° Un « appareil stylifère (*c*) », formé par une lame chitineuse, dont la base est enroulée pour former une hampe cylindrique, et dont le bord supérieur est divisé en frangées qui prennent la forme de tigelles foliacées, et dentées sur les bords. A la mandibule gauche, l'appareil est soudé à la base de la partie dentaire de l'apophyse dentaire médiane ; les mouvements des deux parties sont solidaires. A la mandibule droite, seul l'appareil stylifère représente l'apophyse dentaire médiane. La base de l'appareil stylifère de droite porte souvent une épine, qui ne paraît être qu'une des tigelles foliacées avortée (voir cependant p. 748).

Cette forme d'appareil stylifère est particulière aux *Monolistrini*, mais l'appareil peut être facilement ramené aux appareils plus simples qui garnissent les mandibules des autres Sphéromiens et qui sont toujours constitués par une lame chitineuse pourvue sur le bord libre de tigelles de forme variable. Cette lame peut être étalée ou enroulée, très développée ou très réduite, mais reste néanmoins toujours un appareil accessoire,

(1) Il faut toujours figurer la tranche des mandibules, comme je l'ai fait, et non l'ensemble de l'organe (fig. 104) qui, par sa forme compliquée, est si difficile à rendre que tous les dessins publiés sont sans valeur taxonomique. D'ailleurs les caractères de la tranche sont beaucoup plus variables que ceux du corps des mandibules.

(2) Les dents de cette apophyse, comme celles de l'apophyse apicale s'usent complètement ; on ne peut constater leur nombre que chez les animaux qui n'ont pas mué depuis longtemps.

à fonctions masticatrices et de nettoyage des appendices, et non un appareil nerveux spécialisé.

Dollfus et Viré (**1905**, p. 393-394), le décrivent cependant chez *Vireia berica* de la façon suivante : « Là, nous voyons une partie basale surmontée de lanières, curieusement repliées sur les bords et qui rappellent l'aspect de certaines algues marines (fig. 3, *a*). Ces lanières flottent (1) dans le liquide, au milieu des parcelles alimentaires déchirées et broyées par les dents et la mola, et leur rôle gustatif devient assez probable. »

Et pour que le dit rôle devienne encore plus probable, les auteurs octroient inconsidérément un nerf aussi volumineux que fantaisiste à cet organe, en figurant dans sa base un gros faisceau de fibres à prétentions nerveuses, prenant naissance dans un amas de cellules qui voudraient manifestement avoir l'air ganglionnaire, mais qui sont trop mal venues pour rentrer dans une catégorie histologique normale.

Il faut également mentionner ici l'organe découvert par Dollfus et Viré, qui intrigua probablement de confiants confrères, comme moi-même d'abord, et dont j'ai fini par découvrir la véritable nature. Ces auteurs disent en effet plus loin : « Ce singulier organe est accompagné vers son pédoncule d'un organe encore plus énigmatique (fig. 3, *b*) et sur le rôle duquel il est bien difficile de se prononcer. Une grosse tige, courte et trapue, se termine par deux surfaces planes qui portent deux gros ovoïdes (*sic*) chitineux, qui semblent ouverts à l'extrémité distale et contiennent chacun dans leur intérieur deux grosses cellules (*sic*) ovales, se colorant fortement par les réactifs.

Ces appareils viennent, à la base, se mettre en connexion avec le système nerveux. Les fibres nerveuses qui s'y rendent sont une ramification du nerf qui se rend dans l'organe précédemment décrit. Mais ceci ne nous apprend pas, d'une manière formelle, si cet organe a les mêmes fonctions que son voisin, le nerf maxillaire (2) recevant des fibres des diverses parties

(1) C'est une erreur : les « lanières » en question sont rigides.
(2) C'est nerf mandibulaire qu'on a voulu dire.

du cerveau (*hum !*). Il nous est donc particulièrement difficile de dire s'il y a analogie ou non dans les fonctions de ces deux sortes d'organes. Nous ne l'avons pas aperçu dans *Vireia burgunda* et *Caecosphaeroma Virei*, mais sa grande fragilité nous empêche de dire s'il existe ou non. »

Eh bien, l'*organe de Dollfus et Viré* est un Infusoire commensal et colonial. La « grosse tige » est le pédoncule de la colonie, les « gros ovoïdes » les corps des animaux, les « deux grosses cellules se colorant fortement par les réactifs » les noyaux, les « fibres nerveuses » une décevante suggestion, et la « ramification des nerfs » un mirage funeste.

Ces Infusoires s'installent souvent à l'endroit qu'indique la figure de Dollfus et Viré parce que c'est un bon endroit où ils ne peuvent être dérangés (fig. 38. *x*); mais ils se fixent aussi ailleurs et sur d'autres pièces buccales. Ce qu'ils recherchent, c'est un endroit par où passe de la nourriture et où les mouvements des pièces buccales ne peuvent les atteindre.

N'ayant eu à ma disposition que des *Monolistra* infestées, et comme ce matériel avait longuement macéré dans l'alcool du Musée de Berlin, il m'a été impossible de déterminer même génériquement l'Infusoire, mais je suis certain que c'en est un. Et c'est tout ce qu'il importe pour le moment.

L'apophyse triturante (*d*) paraît triangulaire de profil, mais la surface triturante est quadrangulaire à angles arrondis. Le bord de cette surface est garni de fortes soies lamellaires qui s'allongent graduellement à partir du bord interne vers le bord externe. Ces soies se continuent sur la surface triturante pendant que l'un de leur bord s'étire en une lame tranchante et dentée; la surface triturante paraît, à cause de cela, striée en travers (fig. 150).

Le palpe (fig. 4 et 106) est comme toujours formé par trois articles, dont le premier est plus ou moins cylindrique, le second légèrement aplati et le troisième lamellaire et subtrapézoïdal. Le premier est garni de poils très fins; le second est également couvert de poils fins mais porte en outre, près du bord distal,

une rangée oblique de tiges plumeuses dont le nombre varie suivant les espèces. Le troisième article porte sur le bord antérieur oblique une rangée de longues tiges plumeuses, dont le nombre varie suivant les espèces, mais dont toujours les deux ou trois plus distales sont beaucoup plus longues que les autres. La surface de l'article est couverte de petites houppes de poils.

Hypostome très semblable dans tout le groupe. Les lobes latéraux sont arrondis ou vaguement quadrangulaires. Leur angle antéro-interne est garni de longues soies raides, plus ou moins nombreuses, et le reste du bord libre de longues soies très fines et de longs poils. Le bord interne est plissé et prend la forme d'une membrane recouverte de courts poils sur ses deux faces. Les deux faces de ces lobes sont pilifères du côté interne. Le lobe médian n'est pas développé dans ce groupe comme chez d'autres Sphéromiens.

Maxilles I très semblables comme forme générale dans tout le groupe, avec quelques différences spécifiques (fig. 110).

La lame externe est massive, avec un bord interne sinueux pourvu de longs poils du côté antérieur, et un bord antérieur oblique qui porte une dizaine de dents. Ces dents sont grandes, coniques, et de deux sortes. Les plus externes sont plus fortes et dentées d'un côté sur une faible longueur (fig. 111, *e*); les plus internes sont moins chitinisées et moins grandes, et elles sont dentées dans leur moitié distale des deux côtés (fig. 111, *i*, *h*). En outre, du côté interne s'insère une tige flexible, cylindrique, qui est maintenue couchée entre les autres dents. L'angle interne est pourvu d'une dent conique beaucoup plus courte que les autres dents. Enfin, du côté ventral et hors série, c'est-à-dire en arrière un peu du bord antérieur, il y a une ou deux tiges plumeuses, suivant les espèces, qui sont au moins aussi longues que les dents.

Lame interne large et bien développée, avec un bord supérieur divisé en deux (*Monolistra*) ou trois (*Caecosphaeroma*) paliers, suivant les espèces et portant trois tiges dont la plus externe

est autrement organisée que les internes. En effet, la première est garnie dans sa région distale, et sur les 4/5e de sa longueur, de soies longues et raides. Les deux internes ont des rangées de soies raides et longues au milieu, mais leur extrémité est garnie de cils courts (fig. 112).

Maxilles II (fig. 113) très uniformes dans tout le groupe. Les trois lobes sont de longueur subégale et leur largeur, ou bien décroît légèrement de l'externe à l'interne (*Monolistra*), ou bien est subégale (*Caecosphaeroma*). Tous ont le bord antérieur obliquement tronqué et garni, soit d'épines, pour les lobes les plus externes, soit de tiges épineuses pour le lobe interne.

Les épines (*r*) sont toutes constituées de la même façon; elles sont longues, pointues, légèrement recourbées et pourvues le long d'un de leur bord d'une série continue de lamelles étroites dressées, à sommet arrondi (fig. 114). Les épines lamellifères les plus externes sont plus longues que les autres. Le nombre des épines est d'une vingtaine sur chaque lobe, disposées en une seule rangée.

Les tiges (*s*) du lobe interne forment aussi une seule rangée; elles ont la même structure (fig. 115) : une tige conique portant de longues épines, et la même longueur. Celle (*t*) qui est située à l'angle interne est différente des autres (fig. 116); elle est deux fois plus longue, elle porte près de la base plusieurs rangées d'épines, et sa région distale est pennée, pourvue de deux rangées opposées de cils. Le bord interne de la lame interne est garni de longs poils et sa surface près du bord antérieur est pilifère.

Maxillipèdes très uniformes dans tout le groupe. Le corps du maxillipède est presque deux fois plus large du côté proximal que du côté distal, car du côté proximal le bord externe forme un talon qui peut être plus ou moins individualisé, suivant les espèces, et plus ou moins garni de poils.

Lobe masticatoire plié en long en angle dièdre droit. Il possède ainsi une face interne au milieu de laquelle est un fort crochet cylindrique (fig. 119) à extrémité courbée terminée par un

disque garni de petites épines sur le bord, et une face inférieure. L'angle antéro-interne est pourvu de deux fortes épines coniques, et le bord antéro-interne, qui est tronqué, d'une rangée de fortes tiges ciliées en nombre variable suivant l'âge et l'espèce, et de soies raides, de cils et de poils. Toute la région antérieure est d'ailleurs pilifère.

Palpe bien développé, toujours plus long que le corps du maxillipède. Article I plus ou moins cylindrique et très réduit. Article II le plus volumineux de tous, les trois suivants beaucoup plus petits, et diminuant progressivement de taille du III au V. Articles II à IV avec l'angle antéro-interne étiré en un lobe, plus large que le corps de l'article, de forme plus ou moins rectangulaire, et avec le bord interne (le bord terminal si l'on considère ces lobes en eux-mêmes) pourvu de soies raides très longues. Article V ayant la forme des lobes des articles précédents, également pourvu de soies raides sur son bord terminal (1).

Les ♀ ovigères de *Typhlosphaeroma bericum* présentent une transformation spéciale de la base du corps du maxillipède, transformation analogue à celle que HANSEN (**1905**) a signalée chez d'autres Sphéromiens. Mais *Monolistra cœca* ne paraît pas présenter cette modification, la seule ♀ ovigère que j'ai pu examiner ayant des maxillipèdes normaux. J'ignore ce qui se passe chez les autres espèces, car si j'ai pu en examiner les ♀ aucune n'était ovigère.

Quoi qu'il en soit, ce caractère n'a certainement aucune valeur phylogénétique ; la transformation du maxillipède des ♀ ovigères s'est opérée d'une façon indépendante dans des lignées très diverses de Sphéromiens, et plusieurs fois dans le cours de l'évolution de cette famille. C'est un cas typique de

(1) GERSTAECKER (**1856**) croit que ces lobes se sont allongés chez *Monolistra* pour compenser par l'augmentation du sens tactile, la perte des yeux. Cette interprétation ne me satisfait point. Les lobes existent aussi chez beaucoup de formes oculées et souvent ils ont des dimensions aussi considérables que chez les *Monolistrini*. Leur nature nerveuse n'est d'ailleurs pas démontrée par l'examen histologique ; il ne suffit pas de constater qu'ils sont garnis de longues soies pour leur attribuer une fonction de relation. Les soies jouent souvent des rôles purement mécaniques, surtout sur les pièces buccales.

parallélisme dû à la réaction d'organes homologues à la même incitation, et en vue de la même adaptation.

Péréion. — Bord antérieur du somite I étroitement appliqué contre les bords latéraux de la tête jusqu'au niveau de la crête occipito-frontale. La tête est donc complètement enfoncée dans le péréionite I, fortement articulée avec ce dernier et peu mobile par conséquent.

Lorsque l'animal est roulé en boule, ou étendu, la longueur apparente des somites diminue progressivement et faiblement du I au VII. Bord postérieur de tous les somites presque droit ou légèrement convexe.

Epimères complètement soudés aux somites, mais la ligne de soudure est encore visible sur les somites II à VII ; la ligne de soudure n'est pourtant pas visible sur le somite VII chez *Typhlosphaeroma bericum*. Tous les épimères sont très développés et fortement recourbés vers la face ventrale.

La forme des épimères varie légèrement suivant les espèces, mais on peut la caractériser de la façon suivante :

Epimère I triangulaire avec angle antérieur très aigu, angle postérieur moins aigu et bord postérieur concave ; épimère II quadrangulaire ; épimère III plus ou moins trapézoïdal ; épimère IV de même forme que le III mais plus pointu, presque triangulaire ; épimère V plus ou moins ovoïde ; épimères VI et VII subtriangulaires ou subtrapézoïdes avec le bord antérieur plus ou moins concave et le bord postérieur plus ou moins convexe.

Les épimères III et IV sont légèrement recourbés vers l'arrière, les V sont droits et les VI et VII sont légèrement recourbés vers l'avant.

Pronotum non indiqué comme d'habitude, soit par une différence de structure de la carapace, soit par un rebord ou crête. Néanmoins, il est limité vers l'arrière par une légère dépression transversale qui se trouve à la limite du premier 1/5e du somite I et vers le milieu des autres somites. C'est jusqu'à cette dépression qu'arrive le bord postérieur du somite précédent lorsque l'animal est étendu.

Appareil articulaire très développé et intéressant diverses parties du péréion.

« Articulation céphalo-péréionale » formée par l'encastrement de l'angle antéro-externe du somite I dans la « gouttière articulaire latérale » de la tête, et par deux « crêtes articulaires » se coupant en angle plus ou moins aigu à la face inférieure de l'angle antéro-externe du péréionite I (fig. 6, *n*). Le long de la crête externe glisse le bord supérieur du lobe génal ; le long de la crête interne glisse le bord inférieur de l'occiput. Ces crêtes articulaires « céphalo-péréionales » délimitent une légère fossette triangulaire.

« Appareil articulaire interpéréional » constitué par les dispositions suivantes :

a) Un « processus articulaire » de chaque côté, triangulaire et placé à l'angle antéro-interne et à la face sternale des épimères II à VII. Ces processus s'enchâssent dans les « fossettes articulaires » triangulaires qui existent à l'angle postéro-interne des épimères I à VI. La grandeur des fossettes et des processus correspondants diminue progressivement vers l'arrière.

b) Un « sillon articulaire » peu profond, creuse le bord postérieur des épimères I ; il reçoit le bord antérieur des épimères II sur une certaine longueur.

c) Une « dépression articulaire », qui occupe la région postérieure de la surface tergale des épimères II à IV, sur une étendue variable suivant les espèces ; une dépression semblable existe aussi sur la face tergale des somites VI et VII, mais elle occupe une étendue variable suivant les espèces (un quart chez *Monolistra*, un tiers chez *Caecosphaeroma*) de la région antérieure des somites. A ces dépressions articulaires tergales correspondent des dépressions articulaires beaucoup plus faibles, et sternales, des régions antérieures des somites III et IV et de la région postérieure du somite VI. La face sternale du somite V présente une dépression articulaire aussi bien dans sa région antérieure que dans sa région postérieure, tandis que sa face tergale n'a pas de dépression articulaire. Cette disposition est très utile

pour permettre à l'animal de se mettre facilement en boule. Quand l'animal est enroulé (fig. 98), les épimères I et V sont seuls visibles entièrement (1); les épimères II à IV sont recouverts sur une certaine étendue de leur région postérieure, les VI et VII sur une certaine étendue de leur région antérieure.

d) Des « surfaces articulaires » (fig. 6, *s*) dont le nombre et la forme varie suivant les espèces. Elles sont produites par l'élargissement et l'aplatissement du bord externe (latéral) de certains épimères antérieurs, et forment des surfaces plus ou moins compliquées qui viennent s'appliquer contre les bords évasés du pléotelson lorsque l'animal est enroulé, contribuant ainsi à la fermeture solide de la cavité sternale.

L'épimère I porte la plus vaste surface articulaire, car elle occupe toute la longueur du bord externe, et sa largeur est considérable. Cette surface est limitée par une crête plus ou moins continue, qui chez *Monolistra caeca julia* porte du côté postéro-interne une dent très saillante, chez *Typhlosphaeroma bericum* une dent moins bien définie, mais pas de dent chez les autres espèces.

Les épimères des trois somites suivants peuvent présenter également des surfaces articulaires plus ou moins prononcées suivant les espèces.

Les articulations péréio-pléonales seront décrites plus loin.

Péréiopodes. — Ils présentent le même type de structure dans tout le groupe et ils sont invariables même dans la plupart des détails; des variations importantes cependant se montrent dans la structure des péréiopodes II et dans les basis des péréiopodes I ; leurs dimensions relatives sont aussi quelque peu variables.

Chez tous, le péréiopode I est différent des autres. Le carpos est rudimentaire, réduit à une masse triangulaire, beaucoup plus court que les carpos des péréiopodes suivants qui sont nor-

(1) Chez *Caecosphaeroma* cependant, l'angle postérieur des épimères I est un peu recouvert sur une faible étendue par l'épimère II et il présente à l'endroit recouvert une faible dépression articulaire.

malement constitués. Le propodos porte sur le bord inférieur une rangée de tiges pennées (fig. 157), en nombre variable suivant les espèces, qui manquent sur le bord inférieur des propodos suivants.

Les basis des péréiopodes I ne sont tout à fait semblables aux suivants que chez *Vireia burgunda*. Chez toutes les autres espèces ils sont plus larges, plus aplatis et leur contour est plus sinueux. Cette largeur relative est plus considérable chez la ♀ que chez le mâle ; ce dimorphisme sexuel est bien prononcé chez *Monolistra cœca*.

Les péréiopodes III à VII du ♂ et II à VII de la ♀ chez *Monolistra*, et II à VII des deux sexes chez *Caecosphaeroma* sont semblables dans toutes leurs parties.

Les dactylos de tous les péréiopodes sont pourvus d'un ongle recourbé et soudé à l'article. A la base de l'ongle, et du côté interne, est insérée une courte épine ; chez *Monolistra* l'épine est accompagnée d'une longue soie.

Les différents articles sont plus ou moins pilifères ; les articles distaux le sont plus que les proximaux. Le bord antérieur du propodos porte généralement une longue tige ciliée. Le bord antérieur des carpos postérieurs est pourvu de plusieurs fortes tiges pennées ; des tiges semblables, mais isolées, se rencontrent sur les articles distaux des autres péréiopodes. En outre des soies, des poils raides sont distribués sur les différents péréiopodes, mais ne semblent caractériser ni le sexe ni l'espèce. Souvent les premiers péréiopodes, surtout chez les ♂ et aux péréiopodes II, ont des poils laineux sur le bord inférieur des articles distaux.

Les péréiopodes II ♂ dans le genre *Monolistra* (fig. 13 et 14) présentent un dimorphisme sexuel bien caractérisé mais qui intéresse seulement les deux articles distaux. Ces articles, au lieu d'avoir la forme d'organes ambulatoires comme chez les autres péréiopodes et chez le genre *Caecosphaeroma*, se sont modifiés pour former un appareil préhensile, une véritable pince, et cette modification s'est faite de la façon suivante. Le bord inférieur

du propodos est étiré en une lame mince, légèrement convexe sur la face postérieure, concave sur la face antérieure. Le dactylos, peut se rabattre complètement et se mettre à l'abri de la lame propodiale. Le mouvement considérable de cet article est guidé par une apophyse triangulaire, qui existe sur le bord distal du propodos et sur sa face postérieure. L'apophyse propodiale n'est pas une acquisition nouvelle ; elle existe à tous les péréiopodes des *Monolistrini* et semble typique chez les péréiopodes des Sphaeromiens.

Le dactylos est aussi modifié : son bord interne est pourvu d'une lame, concave sur sa face postérieure et convexe sur sa face antérieure, c'est-à-dire avec une courbure inverse de celle de la lame propodiale. Lorsque le dactylos des *Monolistra* est rabattu, il doit se former entre les deux lames une sorte de tube.

La structure des péréiopodes II ♂, telle qu'elle vient d'être décrite, n'existe que chez les mâles adultes.

Comme cette pince bizarre n'existe que chez le ♂ de *Monolistra* elle doit jouer un rôle seulement dans l'accouplement. Elle n'est pas comparable aux pinces ordinaires des Crustacés qui ont un rôle préhensile et servent à leur possesseur pour se défendre ou pour saisir leurs aliments. Pareil rôle ne peut être attribué à la pince de *Monolistra*, qui pour la préhension doit agir comme un mauvais ciseau, à charnières détraquées, incapable de trancher. D'autre part sa situation est aussi particulière ; au lieu d'être formée à la première paire de péréiopodes elle est développée sur la seconde paire. Donc son rôle doit être purement « génital ». Il n'en est que plus mystérieux.

Les péréiopodes I sont les plus courts ; les VII les plus longs, les autres augmentent de longueur progressivement vers l'arrière. La différence de longueur entre les divers péréiopodes varie suivant les espèces.

Oostégites au nombre de quatre paires (1) fixés à la base

(1) Hansen (1905, p. 98) indique dans la diagnose de la famille des *Sphaeromidae* seulement trois paires d'oostégites fixés aux péréionites II à IV. Les autres Isopodes en ont en général quatre comme les *Monotistrini* et c'est ce nombre de quatre qui doit être considéré comme primitif et typique.

des péréiopodes I à IV. Ils sont constitués par une lame chitineuse plus ou moins ovoïde renforcée au milieu par un rachis simple pour l'oostégite I, et un rachis bifurqué pour les autres. Ils augmentent de grandeur du I au IV ; ce dernier est presque aussi large que la région sternale de son somite. Les oostégites se recouvrent donc largement, même quand la poche incubatrice est pleine.

Chez *Caecosphaeroma Virei*, l'oostégite I est semblable aux suivants, et probablement il en est de même chez *Vireia* que je n'ai pu examiner à ce point de vue. Chez *Monolistra*, il s'ajoute sur le bord antérieur de la lame normale de l'oostégite I, une lame verticale qui s'applique sur la base des pièces buccales ; l'oostégite forme ainsi un angle dièdre (fig. 16, *v*).

Cette disposition a probablement pour effet de protéger la progéniture contre les mouvements des pièces buccales.

Ponte et incubation. — Je n'ai malheureusement rien à dire au sujet de l'accouplement et de la ponte. Je suis plus heureux au sujet de l'incubation, car j'ai pu examiner une *Monolistra cœca* avec embryons près d'éclore et une *Typhlosphaeroma bericum* après l'éclosion des jeunes, pourvue encore de sa poche incubatrice. Comme cela ce passe en général pour les Isopodes cavernicoles d'une part, et pour ceux qui se roulent en boule de l'autre, le nombre des œufs est très faible, mais en revanche ces œufs sont très gros. La *Monolistra cœca* examinée, n'avait que quatre jeunes près d'éclore, ayant 2,75 mm. de longueur, et la mère n'avait que 9 mm. ! Il est possible que ce nombre de quatre soit trop faible, plusieurs jeunes ayant pu être déjà sorti ; c'est probablement 6 à 8 qui doit être le nombre normal.

La poche incubatrice est uniquement formée, suivant la méthode ancestrale, par les oostégites se recouvrant les uns les autres. On n'observe pas trace de ces poches, même peu profondes et largement ouvertes, que montrent *Anoplocopea* et d'autres genres de *Sphaerominae platybranchiatae*. La paroi sternale est simplement déprimée un peu. Les organes

de la mère ne sont que faiblement comprimés. La ♀ doit par conséquent pouvoir se nourrir pendant la gestation ; ses pièces buccales sont d'ailleurs parfaitement fonctionnelles et non modifiées. Il en résulte qu'il est bien probable que les femelles continuent à vivre après l'éclosion, en majeure partie du moins ; qu'elles peuvent peut-être procréer deux fois ou plus, ce qui n'est pas le cas pour bien des femelles d'Isopodes. Ce qui tend à le prouver c'est d'abord l'excellent état dans lequel se trouvait la *Typhlosphaeroma* à poche incubatrice vide, mentionnée plus haut, ensuite la faible différence qu'il y a entre la taille des ♂ et des ♀. Si, en effet, les ♂ sont beaucoup plus grands que les ♀ chez beaucoup d'Isopodes, cela est dû presque toujours, sinon toujours, au fait que les ♂ vivent pendant plusieurs générations tandis que les ♀ meurent après l'éclosion de la première génération, tuée par les cruelles nécessités de la gestation.

Pénis identique dans tout le groupe, formé par deux tubes cylindriques, plus ou moins allongés et réunis par la base.

Pléon, voir pléotelson.

Pléopodes construits sur le même type et très semblables dans tout le groupe des *Monolistrini*. Ils ne présentent qu'une seule différence générique importante : chez *Monolistra* les exopodites IV et V possèdent une aire respiratoire, chez *Caecosphaeroma* ces exopodites sont entièrement chitineux. Les différences spécifiques résident dans les proportions et dans l'ornementation, et encore sont-elles faibles.

Les pléopodes I et II sont entièrement chitineux et leur bord postérieur est garni de longues tiges ciliées. Les protopodites portent aux deux pléopodes, sur leur angle postéro-interne saillant, deux fortes épines. L'exopodite I est plus ou moins arrondi et petit ; l'endopodite I est allongé, étroit, et toujours plus long que l'exopodite. Exopodite II toujours plus petit que l'endopodite. Les pléopodes I et II sont droits, et recouvrent complètement les autres qui sont incurvés, avec concavité ventrale, s'adaptant à la courbure de la cavité hémisphérique du pléotelson.

Exopodite III toujours entièrement chitineux, pourvu de l'amorce d'une articulation qui est toujours très courte mais nette sur le bord externe et vers le milieu de ce bord, mais qui n'est que rarement indiquée (*Monolistra cœca*) sur le bord interne.

Exopodite IV entièrement chitineux seulement chez *Caecosphaeroma*. Chez *Monolistra*, au milieu de la moitié interne de l'exopodite, il existe une aire ovoïde ayant la même structure, donc la même fonction respiratoire, que l'endopodite. Cet exopodite est muni comme le précédent d'une articulation incomplète vers son milieu, mais l'amorce du bord interne existe toujours et chez quelques espèces elle est presque rejointe par celle qui part du bord externe et qui est toujours plus développée. Ces articulations des exopodites III et IV sont toujours obliques par rapport à l'axe de l'organe. Elles sont dues à la nécessité de faire tenir des lames planes dans une cavité hémisphérique ; ce sont des plis mécaniques devenus permanents. Les partisans de la rame segmentée originaire feraient bien de ne pas voir là-dedans un caractère ancestral.

Exopodite V entièrement chitineux chez *Caecosphaeroma* mais pourvu chez *Monolistra*, comme l'exopodite précédent, d'une aire respiratoire ovoïde dans la partie antérieure de sa moitié interne. Le bord externe est épaissi dans sa région antérieure, et il se détache vers son milieu (*Caecosphaeroma*) ou plus bas (*Monolistra*) une crête ou rachis, qui rejoint en décrivant une courbe à concavité antérieure le bord interne, divisant ainsi l'organe en deux parties inégales. La partie apicale porte au sommet deux tubercules écailleux plus ou moins exactement superposés, l'un dorsal et l'autre ventral. La portion basale porte sur le bord interne un petit tubercule écailleux dorsal, et un grand tubercule écailleux de forme allongée qui probablement est formé par la coalescence de deux unités, l'une ventrale et l'autre dorsale. En effet, chez *Caecosphaeroma Virei* on voit que les deux extrémités du tubercule allongé sont arrondies, et bien développées, tandis que le milieu s'effile et devient peu distinct.

Les tubercules sont formés par la voussure soit dorsale soit ventrale d'un épithélium pavimenteux à très gros noyaux (fig. 135). Chaque cellule a fourni sur sa face libre une écaille dressée. Ces écailles (fig. 90 et 91) sont allongées, et dentées en dents de peigne ; en général une des dents est plus forte que les autres et légèrement courbée en forme de crochet. Les écailles sont d'autant plus développées qu'on s'éloigne plus du bord du tubercule. Leur forme varie un peu suivant l'espèce.

Les endopodites III à V sont épais, charnus et respiratoires. Le III est toujours plus volumineux que les deux autres.

Organe copulateur male. — Est très semblable dans tout le groupe. Comme chez les Sphéromiens typiques il s'articule à l'angle antéro-interne de l'endopodite du pléopode II. Il a la forme de sonde cannelée, étroite et rectiligne avec la gouttière ouverte du côté interne. L'extrémité basale est arrondie et légèrement renflée ; l'extrémité distale se termine en pointe mousse.

Pléotelson. — Comme cela se passe chez tous les *Sphaerominae*, les cinq premiers pléonites sont fusionnés en un seul pseudo-somite libre, chez *Monolistra* ; comme chez *Plakarthrium*, le pléon est complètement soudé au telson chez *Caecosphaeroma*. Quoiqu'il en soit, le pléotelson prend un tiers environ de la longueur du corps et offre de bons caractères aussi bien spécifiques que génériques.

Examinons séparément le pseudosomite antérieur qui est le reste de la fusion et de la réduction de cinq pléonites et le pléotelson proprement dit.

Le pseudosomite pléonal montre du côté antérieur les traces d'un pléonite incomplet, dépourvu d'épimères et presque entièrement caché sous le péréionite VII (fig. 26, *x*). Son bord postérieur n'est indiqué de chaque côté que sur une faible longueur seulement. Son bord latéral est arrondi chez *Monolistra* et tronqué chez *Caecosphaeroma*.

La région postérieure du pseudosomite est formée par un

pléonite complet, pourvu d'épimères normales (fig. 26, *y*). Il est libre chez *Monolistra*, c'est-à-dire que son bord postérieur est continu, et il présente à l'angle postéro-interne des épimères un ressaut angulaire qui le rejette fortement vers l'avant sur toute la longueur du tergite. Chez *Caecosphaeroma*, le bord postérieur n'est libre qu'aux épimères ; sur le reste du tergite ce bord a disparu et le tergite est fusionné complètement avec la carapace tergale du pléotelson.

L'appareil articulaire est représenté de chaque côté par un faible « processus articulaire » triangulaire qui s'enchâsse dans une fossette articulaire du péréionite VII, et par une « dépression articulaire » plus ou moins prononcée, qui occupe une portion variable de la moitié antérieure de l'épimère, et sur laquelle glisse l'épimère du péréionite VII qui est toujours plus court que celui des autres péréionites. Des « surfaces articulaires », à peine prononcées, existent aussi à la face sternale des épimères, surtout dans le sous-genre *Monolistra*.

Le pléotelson proprement dit se présente comme une masse unique sans traces de segmentation, en forme de quart de sphère, mais avec une bosselure située au milieu de sa région postérieure. Cette bosselure, dont le centre est approximativement indiqué par la position de l'anus, est fortement saillante et plus ou moins conique chez *Monolistra ;* elle est arrondie et effacée chez *Caecosphaeroma*. Le bord libre du pléotelson est évasé, replié en dehors, formant ainsi une surface plus ou moins plane, sur laquelle s'applique d'une part la région frontale de la tête et de l'autre les surfaces articulaires des premiers péréionites, quand l'animal est enroulé.

Uropodes. — Ces appendices sont gênants et inutiles pour des Sphéromiens menant le genre de vie des *Monolistrini*, et pouvant se rouler aussi parfaitement en boule ; aussi sont-ils devenus rudimentaires et ont-ils disparu dans trois des sous-genres. La disparition, pour ainsi dire complète, s'est effectuée non seulement une fois dans l'histoire du groupe, mais deux fois, et cela d'une façon tout à fait indépendante. En effet, c'est

une erreur de ranger les *Monolistrini* en série d'après la régression de leurs uropodes : *Monolistra* Gerstaecker — *Caecosphaeroma* Dollfus — *Vireia* Viré, comme on l'a fait jusqu'à présent. *Monolistra* et *Caecosphaeroma*, toutes les deux munies d'uropodes, forment deux séries indépendantes et parallèles qui aboutissent toutes les deux au stade *Vireia* sans uropodes.

Typhlosphaeroma bericum et *Vireia burgunda* offrent au point de vue des uropodes un très bel exemple d'évolution parallèle et non un exemple de filiation directe.

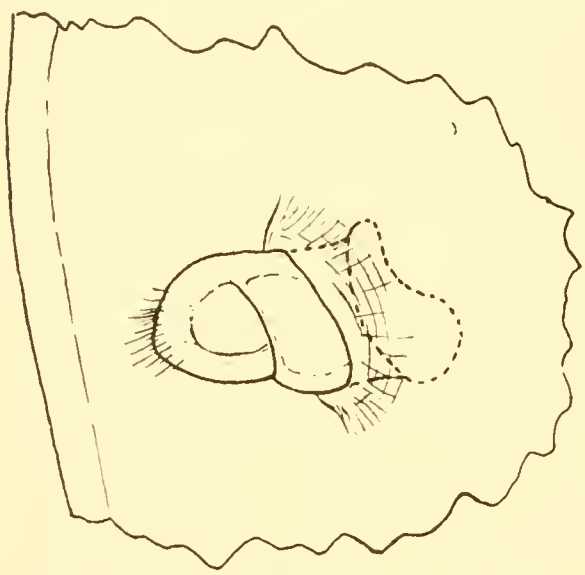

Fig. 1. *M.* (*Typhlosphaeroma*) *berica* ♀. Fragment de pléotelson montrant le rudiment de l'uropode encore nettement biarticulé et beaucoup plus grand que d'habitude. × 118.

Quoi qu'il en soit, dans le sous-genre *Monolistra* l'uropode est le mieux développé. Il se compose d'un article basal, qui est indiscutablement homologue du protopodite des autres Sphéromiens, et d'un article distal, qu'on désigne sous le nom d'exopodite, mais que, plus prudent, je nomme uropodite, ne voulant pas encore prendre position dans cette question d'homologie.

Chez *Caecosphaeroma*, sous-genre, l'uropode n'est plus représenté que par un seul article très réduit qui est incontestablement homologue à l'uropodite de *Monolistra*, le protopodite ayant disparu complètement.

Enfin, dans les sous-genres *Vireia* et *Typhlosphaeroma* il ne reste plus qu'un tout petit appendice, éloigné de la paroi et qui doit représenter seulement la pointe de l'uropodite. La preuve en est fournie par sa situation, par les tiges ciliées qui le garnissent souvent, tiges qui n'existent qu'au sommet de l'uropodite chez les formes à uropodes bien développés, enfin

par des monstruosités fréquentes qui sont de véritables retours ataviques. Ainsi une ♀ de *Typhlosphaeroma* avait à droite une conformation normale, mais à gauche s'était développé un petit corps conique, saillant, biarticulé, qui représentait parfaitement l'uropode avec ses deux constituants : le protopodite et l'uropodite (fig. I).

Différences sexuelles. — Il n'existe pas de dimorphisme sexuel chez *Caecosphaeroma* autre que celui, très faible, pré-

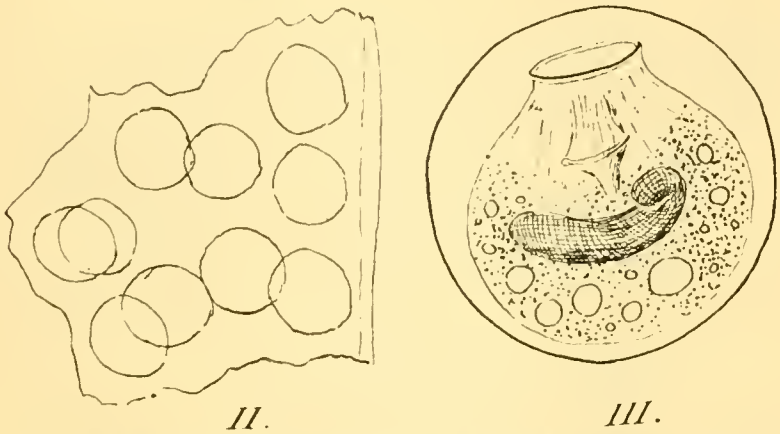

Fig. II et III. *Lagenophrys* sp. des pléopodes de *M.* (*Monolistra*) *caeca*.
I. Fragment de pléopode montrant la disposition des *Lagenophrys* et leur superposition fréquente. × 118.
II. Un *Lagenophrys* plus grossi × ∝.

senté par les basis des péréiopodes I, et seulement chez *C. Virei ;* chez *Monolistra*, il existe en outre celui présenté par les péréiopodes II, semblables aux autres chez les ♀, pourvus de pinces préhensiles chez les ♂. Les ♂ semblent arriver, en général, à une taille plus grande que les ♀ ; j'ai essayé de donner ailleurs (v. p. 646) l'explication de ce fait qui est bien plus prononcé et constant chez beaucoup d'Isopodes.

Parasites et commensaux. — J'ai trouvé dans les trois tubes contenant les *Caecosphaeroma* que j'ai capturées moi-même, des Ostracodes de très petite taille, tout à fait transparents et aveugles, qui seront décrits ultérieurement. Il est probable que ces animaux vivent sur les gros Sphéromiens et en sont les commensaux.

J'ai trouvé souvent des *Lagenophrys* (fig. II et III) extrê-

nement abondants sur les pléopodes de diverses espèces. Ce sont les commensaux habituels des Crustacés d'eau douce. Un autre Infusoire (fig. IV et V), était abondant sur les pièces buccales de *M.* (*Typhlosphaeroma*) *berica*, mais en trop mauvais état de conservation pour être déterminé. De même, l'Infusoire indéterminable qui se fixe surtout sur les pièces buccales des *Monolistrini*, le soi-disant organe énigmatique de Dollfus et Viré, doit être cité ici (fig. 38, *x*).

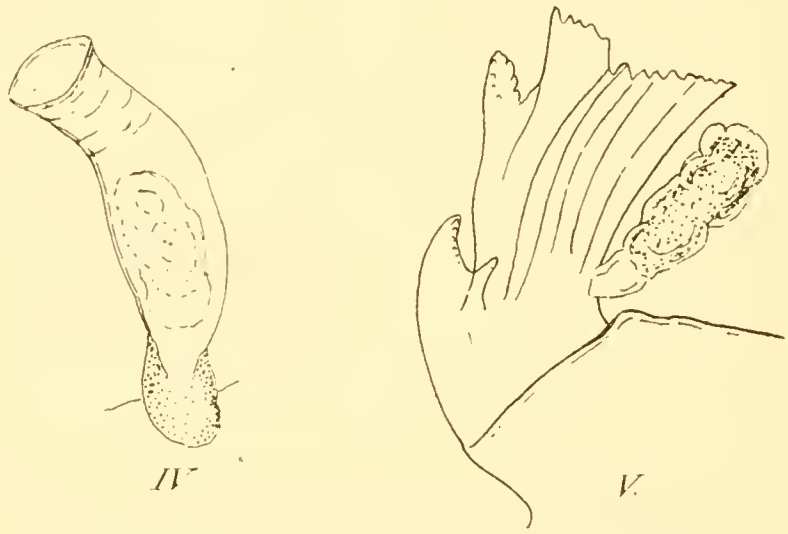

FIG. IV et V. Infusoires indéterminés fixés sur les pièces buccales de *M.* (*Typhlosphaeroma*) *berica*. × 330.

J'ai aussi trouvé sur les tiges ciliées des pléopodes de *M.* (*Typhlosphaeroma*) *berica*, des corps ovoïdes mal conservés, à surface souvent chagrinée, fixés par un pédoncule et remplis d'une masse granuleuse, mesurant 144 μ. Ce sont probablement des œufs et non des parasites (fig. VI).

Il est probable que l'étude sur le vivant fera découvrir bien d'autres commensaux et parasites chez ces gros mangeurs de vase qui peuvent offrir par leur corps volumineux des abris si confortables.

DÉVELOPPEMENT. — Seul le pullus près d'éclore n'est connu et encore seulement chez *Monolistra cœca*. Les particularités suivantes sont à noter.

Le pullus est aveugle de naissance et il est très probable

qu'à aucun stade les yeux n'apparaissent, quoiqu'il soit fort probable que les *Monolistrini* dérivent de souche occulée. La récapitulation ne s'est pas produite ici comme la plupart du temps ; cette fameuse loi étant beaucoup moins générale que ne le disent ses partisans fervents.

Le pullus naît avec six paires de péréiopodes, et un péréionite VII rudimentaire ; ce n'est que beaucoup plus tard, après deux mues probablement, que le péréion prend sa forme définitive.

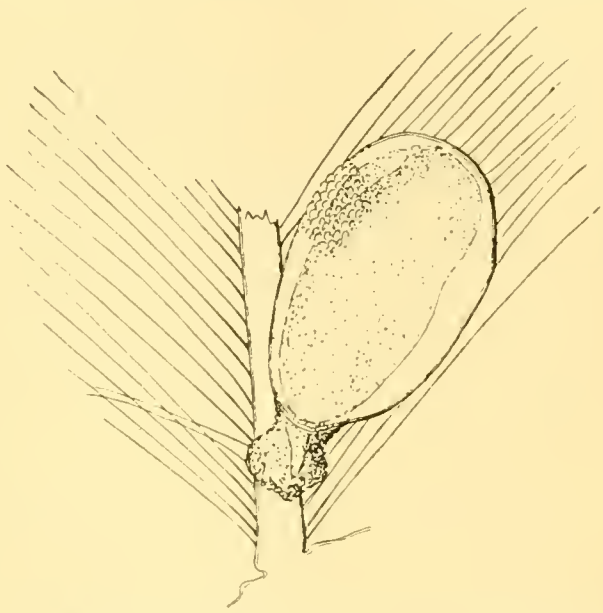

FIG. VI. Œuf ? fixé sur une tige ciliée du pléopode II de *M.* (*Typhlosphaeroma*) *berica*. Je n'ai figuré l'ornementation de la coque que sur une petite partie de la surface. × 220.

Le pléotelson et les uropodes ont la structure de l'adulte ; on ne peut donc avoir aucune donnée sur les stades par lesquels la souche a passé pour arriver à la simplification actuelle de ces organes.

DÉVELOPPEMENT DES CARACTÈRES SEXUELS. — Le pénis apparaît très tôt ; il n'en est pas de même de l'organe copulateur qui manque chez les jeunes mâles pourvus de pénis. La transformation des péréoipodes II ♂ s'opère aussi tardivement et progressivement. D'abord c'est le propodos qui se modifie par l'acquisition d'une lame propodiale peu développée, mais le dactylos n'a pas changé de forme. Ce stade précède l'apparition de l'organe copulateur.

Ensuite, apparaît l'organe copulateur et s'accomplit la modification définitive du péréiopode II.

Les ♀ (*Typhlosphaeroma*) qui subissent la modification décrite de la base du corps du maxillipède ne l'acquièrent qu'à la mue qui précède la ponte. Je n'ai pas pu déterminer si les

oostégites naissent en une seule mue ou demandent deux mues pour arriver à leur développement complet.

Phylogénie. — Nécessairement l'histoire des *Monolistrini* doit commencer par une souche halobie et épigée, mais il est impossible de savoir actuellement avec assurance si cette descendance est directe ou indirecte. Je penche plutôt vers une origine indirecte ; le stade limnobie hypogé a dû être précédé d'un stade limnobie épigé dans lequel se sont établis les caractères généraux du groupe, et peut-être même la division en deux branches à évolution indépendante : La souche des *Monolistra* et la souche des *Caecosphaeroma*. Cette souche commune épigée se serait complètement éteinte mais ses deux rameaux ont persisté comme relictes dans les eaux souterraines. J'ai cité ailleurs des cas semblables.

Dans les pages consacrées à la description taxonomique on trouvera les preuves que l'histoire du groupe est bien telle que je vais l'exposer maintenant. Les *Monolistrini* forment deux groupes à évolution indépendante mais parallèle : *Monolistra* et *Caecosphaeroma*. Cependant tous les caractères qu'on peut considérer comme paléogénétiques leur sont communs. Il est donc probable que les deux lignées partent d'une même souche, que le groupe est monophilétique. Cette souche commune ne doit pas être cherchée parmi les espèces connues : en tant que forme taxonomique elle est disparue, et probablement depuis très longtemps. Aucun fossile connu ne peut nous renseigner à son sujet.

Les Monolistrini paraissent très isolés dans la faune actuelle : il existe quelques formes plus ou moins affines, mais pour déterminer avec assurance leur parenté des études sont nécessaires : elles sont commencées mais non achevées et je me propose de les publier plus tard.

Typhlosphaeroma descend d'une forme rentrant dans le sous-genre *Monolistra* et *Vireia* d'une forme du sous-genre *Caecosphaeroma*, mais actuellement ces quatre sous-genres évoluent de façon indépendante et leur séparation doit être fort ancienne.

Le sous-genre *Monolistra* semble le plus voisin de la forme ancestrale, le moins modifié du groupe entier, et dans le sous-genre, c'est *M. cœca* qui paraît le moins évolué.

Evolution. — L'évolution des deux groupes de *Monolistrini* est strictement parallèle et peut être invoquée comme un des plus beaux exemples de cette loi de l'Orthogénèse qui se vérifie de plus en plus dans tous les groupes, et qui deviendra, j'en suis persuadé, une des lois fondamentales du transformisme.

Des conditions d'existence semblables ont provoqué dans les deux lignées des *Monolistrini* les mêmes adaptations :

Acquisition des caractères troglobiiques que j'ai énumérés dans un mémoire précédent (**1907**, p. 426).

Enroulement de plus en plus parfait avec toutes ses conséquences (voir p. 638).

Atrophie de plus en plus parfaite des uropodes.

Fusion de plus en plus parfaite du pléon et du telson.

Manifestement les deux lignées convergent vers un type d'adaptation qui est presque réalisé dans *Typhlosphaeroma bericum* et *Vireia burgunda* ; cette convergence est même poussée si loin que les taxonomistes n'ont pas manqué de réunir ces deux formes différentes dans l'ancien genre *Vireia*.

Ces cas de parallélisme et de convergence sont plus fréquents qu'on ne pense. Beaucoup, j'ai presque envie de dire « la plupart » des caractères employés dans la systématique actuelle sont de semblables caractères d'évolution parallèle ou de convergence, et non des caractères de filiation, les seuls pouvant servir à établir des classifications naturelles. La plupart des classifications actuelles sont à revoir ; l'Orthogénèse a partout semé des chausse-trappes dans lesquelles les naïfs taxonomistes se sont laissé prendre. Il n'est plus possible actuellement, si l'on poursuit un but vraiment scientifique, de décrire les animaux à l'aide de quelques caractères apparents pris au hasard et de les faire rentrer de gré ou de force dans les tableaux dichotomiques.

Il faut donc étudier dans les animaux qu'on décrit un nombre

de caractères suffisant pour permettre ces distinctions. Cette méthode est longue et difficile, mais c'est la seule qui peut faire avancer la zoologie. Employer les anciens errements, c'est encombrer la science d'un bagage non seulement inutile, mais nuisible au plus haut point à son progrès.

Biogéographie. — La distribution géographique des *Monolistrini* était inexplicable avec l'ancienne classification. *Monolistra* habitait la Carniole, *Spelaeosphaeroma* et *Vireia berica* la Vénétie, *Vireia burgunda* la Bourgogne et *Caecosphaeroma Virei* le Jura. Il n'existait aucun rapport entre la Phylogénie et la Chorologie de ces animaux, or ces rapports sont *nécessaires ;* la dispersion des formes (sauf dans les cas de transport assez rares) et leur évolution, ont les relations les plus étroites ; la dispersion n'est souvent rendue possible qu'à la suite d'une modification préalable, ou, au contraire, la dispersion préalable est très fréquemment la cause efficiente des modifications. Sauf rares exceptions, une forme se répand en forme de tache d'huile, d'une façon continue. Discontinuité dans la dispersion d'un groupe signifie quelquefois qu'on a affaire à des formes très anciennes, mais le plus souvent elle signifie mauvaise taxonomie et doit éveiller l'attention du zoologiste. Ce ne fut pas le cas des descripteurs des *Monolistrini* et ils ont lieu de s'en repentir actuellement.

Dans le système que je propose, taxonomie, phylogénie et chorologie cadrent admirablement parce que ma classification est naturelle.

Mon genre *Monolistra* habite l'ancienne région naturelle dans laquelle s'est creusé le golfe de Venise. La forme la plus ancienne *M. cœca* habite les massifs les plus anciennement émergés, ceux du Karst. Elle envoie vers l'ouest une colonie qui, dans le Frioul, forme la sous-espèce *M. caeca julia* et qui habite aussi des massifs secondaires. Plus à l'ouest encore, dans les massifs éocènes du Vicentin, dont l'émersion est plus récente, se rencontre aussi le représentant le plus évolué du genre, le plus récent par conséquent, *M.* (*Typhlosphaeroma*) *berica*.

Mon second genre *Caecosphaeroma* occupe également une ancienne région naturelle, actuellement fragmentée en massifs isolés. *Caecosphaeroma*, sous-genre plus primitif, habite le Jura, c'est-à-dire plus près du massif alpin sur l'emplacement duquel il faut chercher l'ancienne aire de dispersion de la souche primitive qui a produit les *Monolistrini*. A l'ouest, au contraire, dans l'Yonne et la Côte-d'Or, plus loin du centre primitif, se trouve *Vireia*, le sous-genre le plus évolué du genre *Caecosphaeroma*.

Je me borne actuellement à ces généralités mais je suis persuadé que plus tard on pourra serrer ces importantes questions de plus près. Les *Monolistrini* sont probablement beaucoup plus nombreux qu'on ne pense et la paléogéographie fait d'immenses progrès.

On trouvera quelques notions plus détaillées sur ce sujet aussi dans les paragraphes biogéographiques, la fin des descriptions spécifiques.

Genre **MONOLISTRA** Gerstaecker (1856)

Monolistra GERSTAECKER (**1856**, p. 159-161).
Monolistra GERSTAECKER (**1882**, p. 223) car. emend.
Monolistra HANSEN (**1905**, p. 112).
Vireia VIRÉ (**1903**) pro parte.
Vireia HANSEN (**1905**, p. 112) pro parte.
Vireia DOLLFUS et VIRÉ (**1905**, p. 377) pro parte.

TYPE DU GENRE : *Monolistra caeca* Gerstaecker (1856).

DIAGNOSE. — Corps à extrémité postérieure subanguleuse. — Tête avec front situé dans le même plan que l'occiput ; lobes génaux plutôt unis (non bosselés) ; gouttière articulaire céphalo-péréionale très profonde. — Antennes I avec flagelle pourvue de lamelles olfactives seulement sur certains articles. — Maxilles I avec lame interne à bord supérieur divisé en deux paliers. — Maxilles II à lobes décroissant légèrement en largeur de l'externe à l'interne. — *Péréiopodes* II *des mâles adultes avec une pince préhensile.* — Péréiopodes avec épine accompa-

gnant l'ongle flanquée d'une longue soie. — Oostégite I pourvu d'une lamelle verticale au bord antérieur. — *Pléopodes IV et V à exopodite pourvu d'une aire respiratoire.* — *Pléotelson formé par deux régions libres, articulées ;* bosselure postérieure saillante et conique. — Pléonite antérieur incomplet à bord arrondi.

Observations. — J'ai dû modifier complètement les diagnoses originales ; celle que je donne mentionne les principaux caractères différentiels ; ceux imprimés en italiques sont importants et facilement utilisables.

Quatre formes (peut-être cinq) rentrent dans le genre ainsi délimité. L'une d'elles diffère des autres par deux caractères principaux et importants : atrophie des uropodes et modification des maxillipèdes des ♀ ovigères. L'atrophie des uropodes a dû s'effectuer graduellement ; on en retrouve des vestiges d'importance très inégale suivant les exemplaires. Mais, néanmoins, il n'y a actuellement aucun intermédiaire entre les formes à uropodes bien développés et celles à uropodes atrophiés, ce qui indique un long isolement des deux colonies.

La modification des maxillipèdes des ♀ a pu se faire plus brusquement, néanmoins son existence chez la forme à uropodes atrophiés contribue à isoler encore plus cette dernière.

Ce sont ces considérations qui m'ont fait diviser le genre *Monolistra* en deux sous-genres.

Sous-genre **MONOLISTRA.**

Monolistra Gerstaecker **(1856)** sens. strict.
Spelaeosphaeroma Feruglio **(1904).**

Types des sous-genres : *Monolistra caeca* Gerstaecker (1856).

Diagnose. — Uropodes avec protopodite normal et uropodites très développés. — Maxillipèdes des ♀ ovigères non modifiés.

Espèces. — *Monolistra* (*Monolistra*) *caeca* Gerstaecker, *M.* (*Monolistra*) *caeca julia* (Feruglio), *M.* (*Monolistra*) *Absoloni* n. sp.

Monolistra (Monolistra) caeca Gerstaecker.

(Planches XVIII à XX; Figures 1 à 29.)

Monolistra cœca Gerstaecker (**1856**, p. 15, pl. VI, f. 5-14).
Monolistra cœca Heller (**1858**), p. 320, pro parte.
Monolistra cœca Gerstaecker (**1882**).
Monolistra cœca Hamman (**1896**), p. 230, pl. V, f. 2 et 3).
Monolistra cœca Hansen (**1905**), p. 129).

Type de l'espèce. — Grottes de Carniole. Recueilli par F. Schmidt. Le nom de la grotte n'est pas spécifié mais plus tard Gerstaecker (**1882**) déclare qu'elle provient de la grotte de Podpec ; cette caverne est située dans la vallée de Guttenfeld, arrondissement de Gottschee.

Matériel étudié. — Un ♂ adulte étiqueté « Grottes de Carnioles », don de H.-J. Hansen qui le tenait du musée de Berlin.

1 ♀ ovigère avec 4 jeunes étiquetée « Krainer Höhlen », don de E. Vanhöffen du musée de Berlin.

Dimensions. — ♂ ♀ : longueur, 9 mm. ; largeur maxima péréionite IV), 4,5 mm. Longueur des uropodes : 2,5 mm. Gerstaecker donne comme longueur $11._{25}$ à $13._{5}$ et comme largeur 5 à $6._{75}$ mm.

Corps sub-elliptique (le contour latéral étant légèrement convexe), subanguleux du côté postérieur.

Carapace dure, mais mince et fragile, paraissant unie et lisse, mais montrant à un fort grossissement qu'elle est entièrement couverte de granulations peu saillantes, espacées et distribuées sans ordre apparent, sauf sur le bord postérieur des somites où elles ont la tendance de se disposer en plusieurs rangées. De plus, toute la surface est couverte de poils très fins, plus abondants sur les somites antérieurs et sur les bords des somites,

Tête avec occiput 2 1/4 fois plus large que long, situé presque dans le même plan que le front, ne formant donc presque pas d'angle avec ce dernier. Lobes génaux peu développés, non mamelonnés, peu saillants.

Antennes I mesurant environ le quart de la longueur du corps. Hampe avec article I arrondi dans sa région proximale, sensiblement de même largeur sur toute sa longueur. Longueur proportionnelle des articles : I = 1 1/2, II = 1, III = 1 1/2 (1). Flagelle (soie terminale non comprise) mesurant les 2/5e environ de la longueur de la hampe, formé dans les deux sexes de 6 articles ; les articles II à V portent chacun une lamelle olfactive, tous les articles plusieurs soies coniques et le dernier une très longue soie accompagnée d'autres plus courtes dont l'une est plumeuse.

Antennes II d'un quart environ plus longues que les I. Hampe avec l'article I (2) réduit, les deux suivants prismatiques et les deux derniers cylindriques, mais tous ont une largeur subégale. Articles I et II pilifères, les autres avec quelques soies dont certaines plumeuses au bord distal. Longueur proportionnelle des articles : I = 1, II = 2, III = 2, IV = 3, V = 4 1/2. Flagelle presque aussi long que la hampe, formé de 8 à 10 articles (3).

Labre (4) presque deux fois plus large que long.

Mandibules. — Apophyses dentaires apicales à quatre dents inégales ; apophyse dentaire médiane à trois dents subégales, coniques et longues, à gauche. Appareils stylifères des deux mandibules avec une quinzaine de tigelles foliacées ; sur les flancs de la tige de droite est insérée une épine rugueuse. Apophyse triturante avec soies lamellaires du bord externe au moins deux

(1) Gerstaecker (1856) note que les articles I et II sont de même longueur et que l'article III est de moitié plus long. Cela me semble une erreur car chez tous les *Monolistrini* l'article II est toujours plus court que les autres.

(2) Gerstaecker (1856) prétend à tort que la hampe n'a que quatre articles.

(3) Gerstaecker (1856) indique 8 articles. Les deux exemplaires que j'ai examinés avaient l'un, le ♂, 8 et 9 articles, l'autre, la ♀, 9 et 10 articles.

(4) Gerstaecker (1856) déclare que la « lèvre supérieure est pentagonale », mais il est manifeste qu'il désigne sous ce nom le clypeus et le labre réunis.

fois plus courtes que l'apophyse, et plus réduites à gauche qu'à droite.

Palpe avec articles de longueur proportionnelle suivante : I = 1 3/4, II = 1, III = 1 1/4. Article II avec une rangée oblique de cinq tiges plumeuses ; article III avec le bord antérieur oblique garni d'une rangée de 13 à 15 tiges plumeuses dont les deux premières beaucoup plus longues que les autres.

Hypostome avec lobes latéraux subquadrangulaires à angles arrondis.

Maxilles I. — Lame externe pourvue d'une dizaine de dents coniques, avec angle antéro-interne pourvu d'une courte épine conique ; sur la face ventrale, près le bord antérieur, sont insérées deux tiges plumeuses hors série et une tige cylindrique est couchée entre les autres dents.

Lame interne avec le bord antérieur tronqué et divisé en deux paliers dont l'externe, plus haut et plus large, porte deux tiges, et l'interne une seule.

Maxilles II avec les lobes de longueur subégale mais de largeur décroissante de l'externe à l'interne. Les lobes externes sont pourvus d'une vingtaine d'épines lamellifères.

Maxillipèdes. — Corps du maxillipède avec un talon externe arrondi et peu individualisé. Lobe masticateur aussi long que les trois quarts de la longueur du corps du maxillipède, mais presque aussi large que sa région proximale.

Palpe de 1/5e plus long que le corps du maxillipède avec article I porteur d'une longue soie ; articles II à IV avec lobes de forme rectangulaire, un peu plus larges (articles II) ou beaucoup plus larges (2 fois art. III, 3 fois art. IV) que le corps des articles ; article V à extrémité distale plus large que la basale. Largeur du corps des articles diminuant progressivement de II à V, le I étant aussi étroit que la base atténuée du II. Longueur proportionnelle des articles : I = 1, II = 5, III = 2, IV = 1 1/2, V = 3.

Péréion. — Epimères avec lignes de soudure visibles sur les somites II à VII. Epimère I triangulaire, à angle postérieur

aigu et bord postérieur légèrement concave ; II quadrangulaire, à angle postérieur droit et bord postérieur droit ; III subtrapézoïdal, à angle postérieur subobtus et bord postérieur légèrement concave ; IV triangulaire, à sommet subtronqué et bord postérieur légèrement concave ; V subovoïde ; VI et VII subtriangulaires, avec bord antérieur légèrement concave et bord postérieur très convexe.

Dépressions articulaires tergales occupant le quart postérieur des épimères II à IV et le quart antérieur des épimères VI et VII. Surface articulaire du bord externe de l'épimère I très vaste, avec un bord postéro-interne subdroit et continu, et sans dent saillante. Le bord latéral de l'épimère du péréionite II présente également du côté interne une surface articulaire parfaitement nette et occupant presque toute la longueur de ce bord.

Péréiopodes présentant un dimorphisme sexuel ; tous sont ambulatoires, sauf les II du mâle qui sont préhensiles (1). Péréiopode I avec propodos pourvu sur le bord inférieur de 5 tiges pennées et basis différents des suivants, car ils sont plus aplatis ; leur contour est plus sinueux et ils sont, surtout chez les femelles, plus larges ; chez les ♂ ils sont 2 fois 1/2 plus longs que larges ; chez les ♀ 3 fois plus longs que larges. Les basis II sont 5 fois plus longs que larges chez les ♂ et 6 fois chez les ♀.

Péréiopodes II à VII chez les ♀, III à VII chez les ♂, semblables.

Péréiopodes II du ♂ adulte avec propodos et dactylos transformés en pince. Le bord inférieur du propodos s'étale en une lame subtriangulaire, concave sur sa face antérieure, et beaucoup plus mince, mais nettement plus large, que le corps de l'article. Le bord inférieur du dactylos forme une lame semblable, mais avec un angle antérieur saillant et avec la face postérieure concave. Le dactylos peut se rabattre complètement en arrière et se placer derrière la lame propodiale. Dans cette position,

(1) Gerstaecker (1856) qui donne cependant une description détaillée des péréiopodes ne s'est pas rendu compte que seuls les mâles étaient pourvus de pinces à la deuxième paire.

il se réalise une sorte de cisaille à lames recourbées, les faces concaves se regardant.

Dactylos (1) avec ongle accompagné d'une petite épine conique et d'une soie.

Péréiopodes I aussi longs que les antennes II, de 1/4 plus courts que les II (chez le ♂) ; les autres augmentent progressivement de longueur jusqu'au VII qui est presque deux fois plus long que le I.

Les articles sont pourvus de quelques soies, de rares épines courtes au bord antérieur, et d'une ou deux tiges pennées sur le bord antérieur des carpos II à VII. Sur les ischium, méros et carpos des péréiopodes II ♂, on observe des surfaces couvertes de courts poils laineux.

Oostégites au nombre de quatre paires, fixés à la base des péréiopodes I à IV, de forme subovoïde, augmentant graduellement de taille du I au IV ; ce dernier est presque aussi large que la région sternale de son somite. Tous les oostégites se recouvrent très largement.

Les oostégites I présentent sur le bord antérieur une lame verticale arrondie qui s'applique contre les pièces buccales.

Ponte et incubation. — L'unique femelle examinée avait quatre jeunes près d'éclore dans la poche incubatrice formée par les oostégites. La paroi sternale était déprimée depuis la base de la tête jusqu'au niveau du pléotelson, mais ne présentait aucune poche ou cavité spéciale.

Pléon, voir pléotelson.

Pléopodes femelles. — Exopodite I elliptique avec 12 à 15 tiges ciliées sur le bord postérieur. Endopodite I subrectangulaire, très allongé, un peu plus long que l'exopodite mais de moitié moins large, 4 fois plus long que large, et pourvu d'une seule tige sur son bord postérieur.

Exopodite II subquadrangulaire, 1 fois 1/2 plus long et 1 fois 1/3 plus large que le I, pourvu de 7 à 11 tiges ciliées sur

(1) Chez une femelle, au péréionite I gauche, j'ai constaté la présence de deux ongles, anomalie fort rare (voir fig. 8).

le bord postérieur. Endopodite II quadrangulaire, avec région distale un peu plus large que la proximale, 1 fois 1/2 plus long et 2 fois 1/4 plus large que le I, nettement plus long mais aussi large que l'exopodite, pourvu de 13 à 14 tiges ciliées sur le bord postérieur.

Exopodite III subovoïde, aussi grand que le II, pourvu, au-delà du dernier tiers, sur le bord externe, de l'amorce d'un sillon articulaire et sur le bord interne de la trace d'un semblable sillon. Exopodite IV subovoïde, un peu plus grand que le III, pourvu au-delà du milieu d'un sillon articulaire bien net sur les côtés et moins net au milieu, qui traverse obliquement la surface de l'exopodite ; au milieu de la moitié interne est située une aire respiratoire ovoïde. Exopodite V irrégulièrement elliptique, avec sommet anguleux, de 1/5e plus long et moins large que le IV, avec une crête transversale s'amorçant à la limite du dernier tiers de son bord externe.

Endopodites III subquadrangulaires, IV et V subovoïdes, les deux premiers aussi longs, le dernier 1/5e plus court, le III plus large, les IV et V un peu plus larges, que leurs exopodites.

Pléopodes males comme ceux de la femelle.

Organe copulateur male un peu plus court que l'endopodite II.

Pléotelson mesurant presque le tiers de la longueur totale. Epimères du pléonite complet subquadrangulaires, avec angle antéro-externe fortement arrondi, bord externe fortement coudé, et dépression articulaire peu prononcée n'arrivant pas au bord latéral de l'épimère. Le bord postérieur est droit sur la longueur des épimères et son ressaut nettement angulaire.

La région postérieure du pléotelson présente, sur le dos et du côté postérieur, une grande bosselure très nette de forme subconique. Son bord libre est évasé ; la région repliée en dehors est plane et délimité en avant comme en arrière par une crête faible mais nette.

A l'angle antéro-externe existe l'indice d'une surface articulaire, légèrement marquée aussi sur l'épimère du pléonite.

Le bord latéral présente une forte sinuosité à l'endroit où se trouve la cavité articulaire des uropodes.

Uropodes. — Protopodite formé par une région proximale cylindrique enfoncée dans une cavité articulaire, qui est creusée vers le milieu du bord latéral du pléotelson et qui est protégée par des expansions marginales ; la région distale est vaguement quadrangulaire, légèrement aplatie et pourvue d'une cavité articulaire, bordée de chaque côté par un lobe arrondi, où se loge la base cylindrique de l'uropodite.

Uropodite cylindrique, fortement courbé vers l'intérieur, très mobile, à pointe obtuse, pouvant s'appliquer contre le bord postérieur du pléotelson et dans cette position les pointes se croisent sur 1/5e de leur longueur.

Différences sexuelles. — Les seules différences que j'ai pu trouver sont celles que présentent les basis des péréiopodes I, plus larges chez les ♀, et celles qu'offrent les péréiopodes II, qui sont préhensiles chez les ♂ et ambulatoires comme les autres chez les ♀.

Chorologie. — La seule localité précise qu'on trouve citée à propos de cette espèce est la grotte de Podpec, de l'arrondissement de Gottschée, en Carniole ; il est probable qu'on la trouve aussi dans d'autres grottes de cette province. Il y aurait grand intérêt à fixer l'habitat exact de cette espèce.

Phylogénie et Biogéographie. — Nous manquons de données suffisantes pour aborder ces questions. Les vagues suppositions qu'on peut faire sont indiquées ailleurs. Il est certain que l'origine marine *directe* ne peut être admise pour aucun *Monolistrini* actuel, ce sont des relictes très anciens dont l'origine première doit remonter très loin.

Oecologie et Ethologie. — On ne connaît rien sur ce sujet.

Taxonomie. — Comme j'ai pu examiner des exemplaires cotypes de ceux étudiés par Gerstaecker, il ne peut plus y avoir de doute maintenant sur cette espèce et sur le type du genre.

PULLUS

Planche XX; fig. 27-29[1]

Je n'ai eu à ma disposition que quatre jeunes au même stade et provenant de la même femelle. Leur taille et le degré de développement montrent qu'ils étaient prêts à sortir de la poche incubatrice. Ils sont d'ailleurs tout à fait semblables aux adultes, sauf sur les points suivants.

Dimensions. — Longueur, 2.75 mm. ; largeur maxima (péréionite IV), 1.25 mm. ; longueur des uropodes, 0.75 mm.

Carapace mince, flexible, mais déjà dure. Elle paraît constituée par des carreaux pentagonaux (fig. 28 et 29) reliés par un ciment hyalin qui fait saillie entre les bords des carreaux, donnant ainsi naissance à un fin réseau pentagonal. La surface est couverte de sphérules hyalines qui paraissent, par leur disposition le long des joints des carreaux, avoir formé le réseau mentionné ; on observe en effet souvent des mailles du réseau formées par des lignes de sphérules non fusionnées. Dans les plis ou les régions courbées de la carapace, le réseau est moins régulièrement pentagonal et les pentagones sont plus ou moins déformés et étirés.

Il est probable que chaque carreau correspond à la surface cuticulaire d'une cellule épithéliale et le ciment en réseau à l'intervalle entre deux cellules.

Coloration. — Il n'y a pas trace de pigmentation ou coloration diffuse ; les animaux sont hyalins et incolores.

Yeux. — Absence complète de tout appareil optique externe.

Antennes I, ont quatre articles au flagellum, et une seule lamelle auditive très grande au 3e article.

Antennes I, ont quatre articles au flagelle et les articles proximaux sont presque aussi larges que ceux de la hampe.

Mandibules. — L'appareil stylifère porte moins de tigelles que chez l'adulte et le dernier article du palpe seulement quatre tiges plumeuses.

Péréion avec un péréionite VII rudimentaire; il est moins long que les autres et dépourvu d'épimères.

Péréiopodes au nombre de six paires seulement ; les péréiopodes VII manquent.

Pénis manque.

Organe copulateur male manque.

Uropodes avec exopodite plus aplati et moins cylindrique que chez l'adulte.

Différences sexuelles. — A ce stade, non seulement les caractères sexuels secondaires que montrent les péréiopodes n'existent pas, mais même les organes sexuels externes : pénis et organe copulateur du pléopode II ♂ n'ont pas encore fait leur apparition. Il est vrai qu'il y a une cause d'erreur à envisager ; je n'en ai eu que quatre jeunes à examiner et il se pourrait que tous fussent destinés à devenir des femelles.

Monolistra (Monolistra) caeca julia (Feruglio).

(Planches XX à XXII; Figures 30 à 57.)

Spelaeosphaeroma julium Feruglio (1904).

Type de la sous-espèce. — Grotte de Par-rieki, Alpes Juliennes, Frioul, Italie. Recueilli par Feruglio en octobre 1903.

Matériel étudié. — 1 ♂ (que j'ai pu disséquer) et 1 ♀, les deux adultes, étiquetés : Croatie (*sic*), cotypes de Feruglio, don de H.-J. Hansen.

Dimensions. — ♂ : longueur, 10 mm. ; largeur maxima (péréionite IV), 5 mm. ; longueur des uropodes, 2 mm. Feruglio donne comme longueur : ♂ 9 mm., ♀ 8 mm. et comme largeur : ♂ 4 1/2 mm., ♀ 3 1/2 mm.

Carapace couverte de granulations et poils un peu plus développés que chez l'espèce type. Cet accroissement des poils se manifeste également sur les appendices.

Antennes I mesurant un peu moins du quart de la longueur

totale du corps. Longueur proportionnelle des articles : I = 1 1/2, II = 1, III = 1 1/3. Flagelle à 6 articles chez le ♂ (et 5 chez la ♀, d'après FERUGLIO). Les articles II, III et V chez le ♂ (II et IV chez la ♀ d'après FERUGLIO) (1) portent une lamelle olfactive.

ANTENNES II avec article I (2) réduit mais parfaitement net. Articles I à III pilifères. Flagelle formé de 10 articles chez le ♂ (et de 9 chez la ♀ d'après FERUGLIO).

MANDIBULE. — Apophyses dentaires apicales à 3 dents (3) inégales ; apophyse dentaire médiane à deux dents égales, coniques et longues, à gauche. Appareil stylifère (4) de la mandibule gauche avec une soie barbelée insérée sur la hampe (5).

MAXILLIPÈDE. — Longueur proportionnelle des articles du palpe : I = 1, II = 4 1/2, III = 2, IV = 1 1/2, V = 2 1/2.

PÉRÉION. — Dépressions articulaires tergales occupant le tiers postérieur des épimères II à IV et le tiers antérieur des épimères VI et VII. Surface articulaire du bord externe de l'épimère I très vaste, avec un bord postéro-interne subdroit mais discontinu parce que pourvu d'une dent conique, saillante, qui pendant l'enroulement s'adapte dans le creux formé par l'angle antéro-externe du protopodite de l'uropode. Le bord latéral de l'épimère du péréionite II présente également du côté interne une surface articulaire, mais incomplète et peu distincte.

PÉRÉIOPODES. — Basis des péréiopodes I peu différents des suivants, mais un peu plus aplatis et plus larges ; chez le ♂, ils sont 3 fois 1/2 plus longs que larges. Péréiopode II du ♂

(1) J'ai diminué d'une unité le numéro des articles qu'indique FERUGLIO car il a compté à tort comme article du flagelle une annelure qui appartient au dernier article de la hampe (voir p. 684).

(2) C'est à tort que FERUGLIO ne compte que quatre articles dans la hampe.

(3) Je n'ai pas pu compter ces dents à la mandibule gauche de l'unique exemplaire disséqué, car cette pièce était mutilée.

(4) A la base de la hampe de gauche et sur le bord tranchant (voir fig. 38) de la mandibule sont fixés par un pédoncule commun deux corps ovoïdes, avec sommet pourvu de trois pointes coniques peu nettes ; DOLLFUS et VIRÉ (1905 p. 393) décrivent chez *Monolistra* (*Typhlosphaeroma*) *berica* des corpuscules semblables comme étant des organes sensitifs spéciaux pourvus d'un gros nerf. Ce sont en réalité, comme on l'a vu, des Infusoires commensaux. J'ai vu ces mêmes Infusoires sur l'apophyse dentaire médiane.

(5) Cette soie paraît manquer chez le type de l'espèce.

avec bord inférieur du propodos étalé en une lame plutôt arrondie que triangulaire, et à peine plus large que le corps de l'article.

Péréiopodes I plus courts de 1/5e que les antennes (chez le ♂) ; péréiopodes VII de 2/5e plus longs que les I.

Oostégites, ponte et incubation. — On ne possède aucune notion sur ces sujets.

Pléopodes males (1). — Exopodites I avec 11 à 12 tiges ciliées sur le bord postérieur. Endopodite I subelliptique, aussi long que l'exopodite, 4 fois 1/4 plus long que large.

Exopodite II pourvu de 12 à 13 tiges ciliées sur le bord postérieur. Endopodite II 1 fois 2/3 plus long et 3 fois plus large que le I, pourvu de 17 à 18 tiges ciliées sur le bord postérieur. Exopodites III pourvus au-delà du milieu, sur le bord externe, de l'amorce d'un faible sillon articulaire. Exopodite IV pourvu au-delà du milieu du bord externe de l'amorce d'un sillon articulaire.

Endopodites III plus larges, IV moins larges et V de moitié plus larges que leurs exopodites.

Pléotelson mesurant un peu plus du quart de la longueur totale du corps. Epimère du pléonite complet quadrangulaire, avec bord externe régulièrement convexe, non coudé, et dépression articulaire peu prononcée mais s'étendant jusqu'au bord externe de l'épimère. Le bord postérieur est légèrement onduleux sur la longueur des épimères.

Le bord libre du pléotelson est évasé ; la région repliée en dehors est convexe, lisse et ne présente pas de crêtes limitantes.

Uropodes. — Uropodite aplati, un peu élargi dans sa région médiane, légèrement recourbé vers l'intérieur ; quand les uropodites sont rabattus contre le bord postérieur du pléotelson, ils se croisent sur une très faible longueur (2).

(1) Je n'ai pas pu étudier les pléopodes femelles de cette forme, mais nul doute qu'ils ne soient identiques à ceux des mâles.

(2) Pour Feruglio l'article que je nomme protopodite est un « coxopodite », et mon uropodite c'est le « basipodite », et les « endopodite et exopodite » seraient « assolutamente mancanti ». L'auteur n'apporte d'ailleurs aucune preuve pour justifier cette interprétation qui est certainement erronée.

Différences sexuelles. — Je n'ai pas pu disséquer de ♀, mais il est certain que, comme pour l'espèce type, il n'existe pas d'autres dimorphismes que celui présenté par les péréiopodes II. Feruglio ne mentionne qu'une seule différence : un nombre inférieur d'articles aux flagelles des antennes ♀, mais cela est plutôt une question d'accroissement, les ♂ arrivant, comme d'habitude, à une taille plus considérable.

Chorologie. — La seule grotte où l'on ait signalé cette forme est Par-rieki, dans la vallée de Cornappo, affluent du Rio Torre, dans les Alpes Juliennes, au Frioul italien. La grotte se trouve à 400 mètres d'altitude environ, elle est creusée dans le calcaire crétacique inférieur et les animaux ont été recueillis à environ 200 mètres de l'entrée.

Oecologie et Ethologie. — Voici les quelques renseignements qu'on trouve dans le mémoire de Feruglio. Les animaux se tiennent accrochés aux parois dans les rigoles d'une faible source. Ils se roulent en boule seulement quand on les touche. Les exemplaires récoltés en avril étaient en train de muer. Après une forte crue qui envahit la grotte, il ne fut plus possible d'en trouver.

Taxonomie. — Les caractères différentiels que présente cette forme, si on la compare à *M. caeca*, sont tellement faibles qu'il est impossible de la considérer comme une unité taxonomique à évolution indépendante, comme une espèce. La distribution géographique du genre *Monolistra* est encore si mal connue qu'il est impossible de savoir si la forme du Frioul est géographiquement isolée de l'espèce type. En tout cas, il est impossible de conserver le genre *Spelaeosphaeroma*. Feruglio, d'ailleurs, ne l'a créé que parce qu'il ignorait l'existence de *Monolistra*.

Monolistra (Monolistra) Absoloni n. sp.

(Planches XX à XXIII ; Figures 58 à 64.)

Type de l'espèce. — Grottes de Carniole (Autriche). Le Dr Absolon, qui l'a découverte, ne m'a pas communiqué le

nom et la localité de la grotte où il a recueilli cette espèce.

Matériel étudié. — 5 ♀ non ovigères étiquetés « Krainer Höhlen, Absolon legit », dont deux communiquées par le Dr Absolon et trois par H.-J. Hansen.

Semblable au *Monolistra* (*Monolistra*) *caeca* Gerstaecker sauf sur les points suivants :

Dimensions. — ♀ : Longueur, 5 mm. ; largeur maxima (péréionite IV), 2.25 mm. Longueur des uropodes, 1.5 mm.

Carapace dure et assez résistante, couverte de granulations coniques bien délimitées, visibles à l'œil nu et distribuées de la façon suivante : sur la région occipitale de la tête, plusieurs rangées transversales subrégulières. Quatre rangées transversales occupent la moitié postérieure du péréionite I ; deux rangées transversales régulières occupent le tiers postérieur des péréionites II à VI ; une seule de ces rangées sur le péréionite VII et le pléonite.

Le pléotelson possède un double rangée longitudinale et médiane de gros tubercules arrondis et saillants ; des tubercules un peu plus petits occupent les régions latérales jusque près du bord où ils sont remplacés par des granulations ; les uropodes sont également couvertes de granulations.

Les épimères sont garnis vers le milieu de leur largeur de trois (péréionite I), deux (péréionites II à V) ou un (péréionites VI et VII, mais provenant de la fusion de deux) très gros tubercules ovoïdes et saillants.

Chez *M. Absoloni*, toutes les crêtes, arêtes, sillons, granulations et ornements de la carapace sont très développés et donnent à l'animal un aspect rugueux et anguleux qui fait contraste avec l'aspect uni et lisse de *M. caeca*.

Antennes I mesurant les 2/7e environ de la longueur du corps. Flagelle formé de 5 articles. L'article IV est pourvu d'une lamelle olfactive.

Antennes II. — Flagelle formé de 6 articles.

Mandibules. — Appareil stylifère pourvu d'une dizaine de tigelles foliacées.

Palpe à article II pourvu d'une rangée oblique de trois tiges plumeuses ; article III à sept tiges plumeuses dont la première est beaucoup plus longue que les autres.

Hypostome avec lobes latéraux arrondis.

Maxilles I. — Lame externe avec une seule tige plumeuse hors série sur la face ventrale près du bord antérieur.

Maxilles II avec lobes externes pourvus de 14 à 15 épines lamellifères.

Péréion. — Les épimères II à IV ont la forme de prismes quadrangulaires (II et III) ou de pyramide tronquée (IV) ; chez *M. caeca* elles sont aplaties, presque lamellaires.

Le bord latéral des épimères II à IV présente une surface articulaire parfaitement nette occupant tout le sommet mais diminuant de grandeur du II au IV.

Péréiopodes (1). — Péréiopode I avec propodos pourvu sur le bord inférieur de 3 tiges pennées.

Péréiopodes I aussi longs que les antennes II, de 1/5e plus courts que les II ; les autres augmentent progressivement mais faiblement de longueur jusqu'au VII qui est de 1/4 plus long que le I.

Oostégites inconnus.

Pléopodes femelles. — Exopodite I avec 7, exopodite II avec 9, endopodites II avec 11 tiges ciliées sur leur bord postérieur.

Pléopodes males inconnus, mais probablement semblables à ceux de la femelle.

Organe copulateur male inconnu.

Pléotelson. — Pléonite complet avec bord externe régulièrement arrondi et non coudé, et avec dépression articulaire des épimères très nette et limitée en arrière par une crête saillante.

(1) Je n'ai pas pu examiner de mâles de cette espèce. Mais comme elle fait certainement partie du groupe des *M. caeca*, dont elle est même très voisine, il est plus que probable que les ♂ ont aussi une pince aux péréiopodes II.

Le bord libre du pléotelson est fortement évasé ; la région repliée en dehors est plane, et limitée en avant comme en arrière par une crête très nette et un peu saillante.

A l'angle antéro-externe le pléotelson présente une surface articulaire très nette, et une surface articulaire moins prononcée sur l'épimère du pléonite complet.

Uropodes avec uropodites subprismatiques, se croisant à peine lorsqu'ils sont appliqués contre le bord postérieur du pléotelson.

Chorologie. — Cette espèce provient de la Carniole, mais le Dr Absolon qui l'a découverte, ne m'a pas communiqué le nom de la ou des grottes où il l'a recueillie.

Oecologie et Ethologie. — Inconnues.

Taxonomie. — Tant qu'on n'aura pas examiné les mâles de cette espèce, on ne pourra pas être définitivement fixé sur sa place dans la classification. Mais l'organisation des femelles est tellement semblable à celle de *M. caeca* qu'il est légitime de la placer dans le sous-genre *Monolistra* et de prédire que les mâles doivent être pourvus de la pince caractéristique du genre.

L'ornementation de la carapace est le seul caractère saillant qui la distingue de *M. caeca*, mais ce caractère me semble suffisant pour la distinguer spécifiquement, car il suppose un isolement complet des deux espèces et par conséquent une évolution indépendante des deux formes.

Sous-genre **TYPHLOSPHAEROMA** nov.

Caecosphaeroma Dollfus (1896) pro parte.
Vireia Viré (1903) pro parte.
Vireia Dollfus et Viré (1905) pro parte.
Vireia Hansen (1905) pro parte.

Type du sous-genre. — *Caecosphaeroma bericum* Fabiani (1901).

Diagnose. — Uropodes avec protopodite et uropodite com-

plètement atrophiés, représentés par un petit corps informe qui a perdu ses rapports avec le bord latéral du pléotelson. — Maxillipèdes des femelles ovigères avec région proximale élargie.

Espèces. — *Monolistra* (*Typhlosphaeroma*) *berica* (Fabiani), *Monolistra* (*Typhlosphaeroma*) sp. Heller, forme douteuse.

Monolistra (Typhlosphaeroma) berica (Fabiani)

(Planches XXIII à XXV; Figures 65 à 94.)

Caecosphaeroma bericum Fabiani (**1901**).
Caecosphaeroma bericum Fabiani (**1901** *a*).
Caecosphaeroma bericum Viré et Alzona (**1901**).
Caecosphaeroma bericum Fabiani (**1903**).
Vireia (*Caecosphaeroma*) *berica* Fabiani et Dollfus Viré (**1903**).
Caecosphaeroma o *Vireia berica* Alzona (**1903**).
Vireia berica Hansen (**1905**).
Vireia berica Dollfus et Viré (**1905**).

Type de l'espèce. — Cogolo della Guerra, Colli Berici, Vicentin, Italie. Découvert en 1891 par G. Caneva.

Matériel étudié. — 1 ♀ étiquetée « Grotta della Guerra, Venedig », don de E. Vanhöffen du Musée de Berlin.

1 ♂, 3 ♀ dont une munie de lames ovigères étiquetés « Covolo della Guerra, Italia », don de H.-J. Hansen.

3 ♂ ad., 1 ♀ étiquetés « C. Alzona, Grotta della guera, Colliberici », don de M. Bezzi.

Dimensions. — ♂ : Longueur, 15 mm. ; largeur maxima (péréionite iv, v), 7 mm. — ♀ : longueur 12 mm. ; largeur maxima (péréionite iv, v), 5 mm. — Fabiani (**1901**) donne : ♂, longueur, 17 mm. ; largeur, 8, 5 mm. ; ♀, longueur, 12 mm. ; largeur, 6,5 mm.

Corps sub-elliptique (le contour latéral étant seulement légèrement convexe), arrondi du côté postérieur mais avec une pointe mousse au milieu.

Carapace dure, mais mince et fragile, paraissant unie et

lisse mais à un fort grossissement on voit qu'elle est entièrement couverte de granulations peu saillantes, nombreuses et distribuées sans ordre apparent, sauf sur le bord postérieur des somites où elles ont la tendance de se disposer en plusieurs rangées subrégulières. De plus toute la surface est couverte de poils très fins, plus abondants sur les somites antérieurs et les bords des somites.

Tête avec occiput 2 1/4 fois plus large que long, situé presque dans le même plan que le front, ne formant donc presque pas d'angle avec ce dernier. Lobes génaux peu développés, non mamelonnés, peu saillants.

Antennes I mesurant un peu plus du quart de la longueur du corps. Hampe avec article I arrondi dans sa région proximale, sensiblement de même largeur sur toute la longueur.

Longueur proportionnelle des articles : I = 1 1/2, II = 1, III = 1 2/5. Flagelle (soie terminale non comprise) mesurant un peu moins de la moitié de la longueur de la hampe, formé de 8 articles chez le ♂ et de 7 chez la ♀ (1). Les articles III, IV, V et VII chez le ♂, III, IV et VI chez la ♀, portent une lamelle olfactive ; tous les articles sont pourvus au sommet de plusieurs soies coniques et le dernier d'une très longue soie accompagnées d'autres plus courtes.

Antennes II d'un quart plus longues que les I. Hampe avec l'article I réduit, le suivant prismatique, les autres subcylindriques, mais tous sont presque de même largeur. Articles I à III couverts de poils sur la face externe, les autres avec quelques soies, dont certaines plumeuses, au bord distal. Longueur proportionnelle des articles : I = 1, II = 1 3/4, III = 1 1/2, IV = 2 1/2, V = 3 1/3. Flagelle un peu plus long que la hampe, formé de 14 articles chez le ♂ et de 11 articles chez la ♀ (2).

(1) Fabiani (1901) donne le chiffre de 7 à 9 articles mais il compte certainement la fausse articulation de l'art. III de la hampe comme un article du flagelle. Il ne signale pas la différence sexuelle ni la disposition particulière des bâtonnets olfactifs. Dollfus et Viré (1905) procèdent de la même façon fautive.

(2) Fabiani indique 10 à 14 articles et Dollfus et Viré 12 articles ; le nombre des articles augmente avec l'âge, mais je constate qu'à taille égale les ♂ en ont plus que les ♀.

Labre 1 1/2 fois plus large que long, avec très longs poils latéraux.

Mandibules. — Apophyses dentaires apicales à 4 dents inégales ; apophyse dentaire médiane à 3 dents subégales, coniques et longues, à gauche. Appareil stylifère des deux mandibules avec une quinzaine (1) de tigelles foliacées ; sur les flancs de la tige de droite est insérée une épine rugueuse et bifide. Apophyse triturante avec soies lamellaires du bord externe au moins deux fois plus courtes que l'apophyse et plus réduites à gauche qu'à droite.

Palpes avec articles de longueur proportionnelle suivante : I = 2, II = 1, III = 1. Article II avec une rangée oblique de 5 tiges plumeuses ; article III avec le bord antérieur oblique garni d'une rangée de 11 à 15 tiges plumeuses dont les deux premières beaucoup plus longues que les autres.

Hypostome avec lobes latéraux subquadrangulaires à angles arrondis.

Maxilles I. — Lame externe pourvue d'une dizaine de dents coniques, avec angle antéro-interne pourvu d'une courte épine conique ; sur la face ventrale près le bord antérieur sont insérées deux tiges plumeuses hors série et, couchée entre les autres dents, existe une longue tige cylindrique.

Lame interne avec le bord antérieur tronqué et divisé en deux paliers dont l'externe, plus haut et plus large, porte deux tiges et l'interne une seule.

Maxilles II avec les lobes de longueur subégale mais de largeur décroissante de l'externe à l'interne. Les lobes externes sont pourvus d'une vingtaine d'épines lamellifères.

Maxillipèdes. — Corps du maxillipède avec un talon externe subquadrangulaire bien individualisé. Lobe masticatoire aussi long que les deux tiers de la longueur du corps du maxillipède, mais presque aussi large que sa région proximale.

Palpe presque de 1/3 plus long que le corps du maxillipède avec

(1) Dollfus et Viré (1905) indiquent seulement 9 tigelles, à tort d'ailleurs ; mais il faut faire observer que leur nombre augmente avec l'âge.

article I porteur d'une longue soie ; articles II à IV avec lobes de forme rectangulaire, un peu plus larges (article II) ou beaucoup plus larges (plus de 2 fois art. III, 3 fois art. IV) que le corps des articles. Article V à extrémité distale plus large que la basale. Largeur du corps des articles diminuant progressivement de II à V, le I étant aussi étroit que la base atténuée du II. Longueur proportionnelle des articles : I = 1, II = 2 1/2, III = 1 1/2, IV = 1 1/5, V = 2 1/4.

Chez les femelles ovigères la base du corps du maxillipède, du côté externe, est pourvue d'une vaste lame arrondie et ciliée sur le bord, qui s'applique sur la région proximale des maxilles et qui peut-être est destinée à protéger les œufs contre les mouvements des pièces buccales ou à produire une circulation d'eau plus active. Cette lame protectrice doit se former en même temps que les lames ovigères, à la même mue ; il n'y en a pas trace chez les ♀ non ovigères.

Péréion. — Epimères (1) avec ligne de soudure visibles sur les somites II à VI. Epimère I triangulaire, à angle postérieur aigu et bord postérieur concave ; II, quadrangulaire, à angle postérieur obtus et bord postérieur convexe ; III, subtrapézoïdal, à angle postérieur subobtus et bord postérieur légèrement convexe ; IV, triangulaire, à sommet subtronqué et bord postérieur légèrement convexe ; V, subovoïde ; VI et VII subtriangulaires, avec bords antérieurs légèrement concaves et bords postérieurs très convexes.

Dépressions articulaires tergales occupant le quart postérieur des épimères II à IV et le quart antérieur des épimères VI et VII. Surface articulaire du bord externe de l'épimère I très allongée, avec un bord postéro-interne limité par une crête légèrement ondulée, qui n'arrive pas jusqu'au bord postérieur ; elle s'arrête un peu avant ce bord en formant une faible saillie arrondie. Les bords latéraux des autres somites se terminent par des tranchants et ne forment pas de surfaces articulaires.

(1) Il m'est impossible de savoir ce que signifie la phrase suivante de Dollfus et Viré (1905) : « Péréion... Parties coxales des segments 2 à 7 à peine visibles. »

Péréiopodes présentant un dimorphisme sexuel ; tous sont ambulatoires sauf les II du mâle qui sont préhensiles. Péréiopodes I avec propodos pourvus sur le bord inférieur de 4 à 5 tiges pennées et basis un peu différents des suivants ; ils sont, en effet, dans les deux sexes, plus aplatis, leur contour

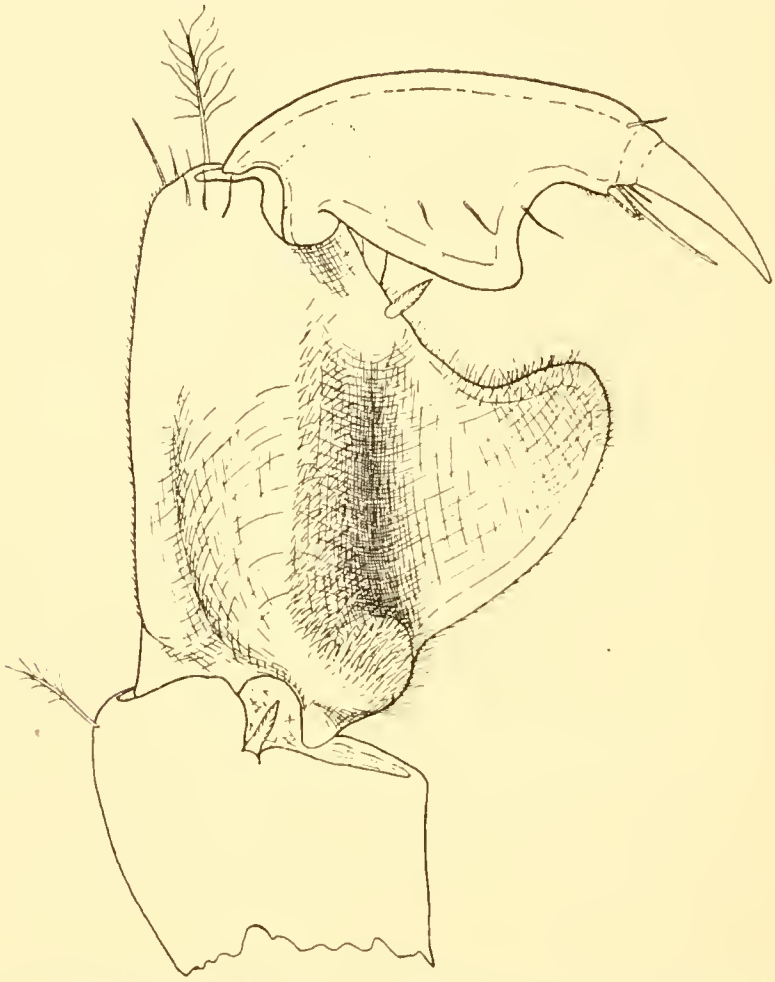

Fig. VII. *M.* (*Typhlosphaeroma*) *berica*. Pince du péréiopode II d'un mâle adulte, vu par la face antérieure. × 81.

est plus sinueux et ils sont 3 fois plus longs que larges, tandis que déjà les basis II le sont 5 fois.

Péréiopodes II à VII chez la ♀, III à VII chez le ♂ semblables.

Péréiopodes II du ♂ adulte (fig. VII et VIII) avec propodos et dactylos transformé en pince. Le bord inférieur du propodos s'étale en une lame triangulaire, à sommet arrondi et un peu recourbé vers le côté distal, concave sur sa face antérieure et

beaucoup plus mince que le corps de l'article. Il se forme ainsi une gouttière dans laquelle peut se replier le dactylos qui porte également sur son bord inférieur une lame triangulaire, à sommet subanguleux et un peu recourbé vers le côté distal, concave sur sa face postérieure et beaucoup plus mince que l'ar-

Fig. VIII. *M.* (*Typhlosphaeroma*) *berica*. Pince du péréiopode II d'un mâle adulte, vue par la face postérieure. × 81.

ticle. Les lames des deux articles sont pilifères. Les jeunes ♂, encore dépourvus d'organe copulateur (de 12 mm. environ), ont les dactylos des péréiopodes II non modifiés et les propodos pourvus seulement d'une lame subtriangulaire peu développée. (fig. 80).

Dactylos avec un ongle accompagné d'une petite tige pennée et d'une longue soie.

Péréiopode I un peu plus court que les antennes II, de 1/6e

plus court que les péréiopodes II (chez le ♂) ; les autres augmentent progressivement de longueur jusqu'au VII qui est presque de 1/4 plus long que le I.

Les articles, surtout distaux, sont couverts de fins poils, aux péréiopodes antérieurs ; ils sont pourvus de quelques soies, de rares tiges pennées au bord antérieur, mais les carpos II à VII en ont toujours au moins deux et au plus huit (péréiopodes postérieurs). Au bord antérieur du propodos, il y a toujours, une longue soie ciliée.

Oostégites au nombre de quatre paires, fixés à la base des péréiopodes I à IV, de forme subovoïde, augmentant graduellement de taille de I à III ; le IV est aussi grand que le III et presque aussi large que la région sternale du somite. Tous les oostégites se recouvrent très largement. Les oostégites I présentent sur le bord antérieur une lame verticale arrondie qui s'applique contre les pièces buccales et qui peut-être empêchent ces dernières de blesser les embryons, lorsqu'elles sont en mouvement.

Ponte et incubation. — Je n'ai pas examiné de ♀ ovigères. Une seule ♀ avait des oostégites complètement développés mais la poche incubatrice était vide, et les ovaires très réduits, ce qui montre que l'éclosion du jeune s'était déjà effectuée. La face sternale ne présentait pas de cavités ou poches spéciales.

Pléon. — Voir pléotelson.

Pléopodes femelles. — Exopodite I subelliptique, avec une dizaine (9 ♀, 11 ♂) de tiges ciliées sur le bord postérieur. Endopodite I subrectangulaire très allongé, un peu plus long que l'exopodite mais plus de moitié moins large, 3 1/2 fois plus long que large, pourvu de 2 tiges sur son bord postérieur.

Exopodite II subquadrangulaire, 1 1/2 fois plus long et 1 1/3 fois plus large que le I, pourvu d'une dizaine (10 ♀, 12 ♂), de tiges ciliées sur le bord postérieur. Endopodite II quadrangulaire, avec région distale un peu plus large que la proximale, 1 1/2 fois plus long et 2 1/4 fois plus large que le I, nette-

ment plus long mais aussi large que l'exopodite, pourvu de 16 à 18 tiges ciliées sur le bord postérieur.

Exopodite III subovoïde, aussi grand que le II, pourvu à la limite du 3/5e du bord externe de l'amorce d'un sillon articulaire, mais sans semblable sillon sur le bord interne. Exopodite IV subovoïde un peu plus grand que le III, pourvu à la limite du 3/5e de sa longueur d'un sillon articulaire, interrompu au milieu, qui traverse obliquement la surface de l'exopodite ; au milieu de la moitié interne est située une aire respiratoire ovoïde. Exopodite V irrégulièrement elliptique, avec sommet anguleux, un peu plus long mais beaucoup moins large que le IV, avec crête transversale s'amorçant à la limite du dernier tiers de son bord externe.

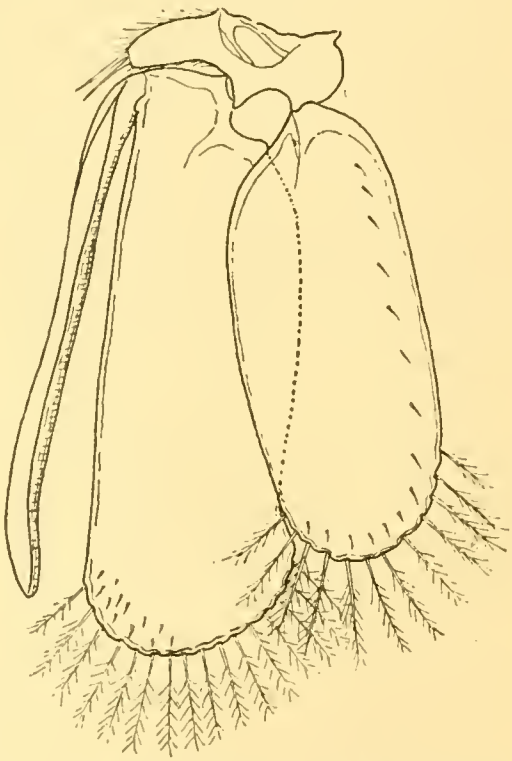

Fig. IX. *M.* (*Typhlosphaeroma*) *berica*. Pléopode II gauche d'un mâle adulte, vu par la face ventrale, montrant l'appareil copulateur. × 21.

Endopodites III subquadrangulaires, IV et V subovoïdes ; les III et IV sont aussi longs mais plus larges que leurs exopodites, le V est plus court et plus large que l'exopodite.

Pléopodes males comme ceux de la femelle.

Organe copulateur male un peu plus court que l'exopodite II (fig. IX).

Pléotelson mesurant presque le tiers de la longueur totale du corps.

Epimères du pléonite complet subquadrangulaires, avec angle antéro-externe fortement arrondi et effacé, bord externe uni et à peine sinueux, et dépression articulaire peu prononcée

mais atteignant le bord latéral de l'épimère. Le bord postérieur est droit sur la longueur des épimères et son ressaut faiblement angulaire.

La région postérieure du pléotelson présente sur le dos et du côté postérieur une grande bosselure (1) très nette, de forme subconique, sur laquelle est indiquée une double rangée de tubercules très effacés. Le bord libre du pléotelson est évasé; la région repliée en dehors est plane et lisse.

L'angle antéro-externe ne présente pas de surface articulaire.

Uropodes représentés par un petit corps cylindrique, peu saillant, inséré dans une fossette circulaire et situé à la limite du premier tiers de la longueur du telson, près du bord externe (2).

Différences sexuelles. — La différence principale est celle présentée par les péréiopodes II des adultes. Il ne s'agit pas d'un « dimorphisme passager » comme le supposent Dollfus et Viré (**1905**, p. 382, Note), mais d'une différence permanente à partir de l'âge adulte.

Chorologie. — Cette espèce a été trouvée dans plusieurs grottes du Vicentin (Italie), dont voici l'énumération :

A) Massif des Colli Berici : *a*) *Cogolo della guerra* (Caneva, Fabiani, Viré, Alzona) a environ 9 km. à vol d'oiseau au sud de Vicenza, près Lumignano; *b*) *Cava di Pietre del Cavalo* (Maheu) à environ 11 km. à vol d'oiseau du sud de Vicenza, près Villa Balzana; *c*) *Cogolo delle Tette* (Fabiani, Alzona), à environ

(1) Fabiani **1901**, p. 171 écrit que : « nella femina l'umbone del pleotelson alquanto più sporgente che nel maschio ». J'ai constaté sur mes exemplaires adultes cette très légère différence, mais j'ai vu aussi que chez les jeunes mâles la région umbonale paraît également un peu plus saillante et que chez les jeunes cette région est plus développée que la région postérieure. Plus tard, la région postérieure s'accroît plus vite que la région umbonale. Comme les ♀ n'atteignent pas au même degré de croissance que les ♂ elles présentent aussi ce caractère de jeunesse, tandis que les chez ♂ il arrive par disparaître. La différence signalée par Fabiani ne paraît donc pas être un caractère sexuel mais un caractère de croissance.

Cette interprétation devra être vérifiée sur un matériel plus complet que celui que j'ai pu étudier.

(2) Dollfus et Viré **(1905)** écrivent : « Uropodes complètement atrophiés, ne formant qu'un bourrelet latéral au-dessous du pléotelson et sans appendices ». Leur bourrelet latéral n'est en réalité que le bord évasé du pléotelson et n'a rien à voir avec l'uropode. J'ai déjà relevé cette erreur d'interprétation; par contre, ils n'ont pas vu le véritable rudiment de l'uropode.

20 km. à vol d'oiseau au sud-ouest de Vicence, près Lonigo.

B) Massif des Monti-Lessini : *a*) *Grotta della Poscola* (Fabiani) ; *b*) *Grotta della Rana* (Fabiani), les deux situées à environ 16 km. au nord-ouest de Vicenza, près Priabona.

Comme je n'ai pu examiner que des exemplaires provenant du Cogolo della Guerra, je ne prends nullement la responsabilité des autres déterminations. Il se peut que les habitants des cinq grottes fussent identiques, mais il se peut aussi que, sinon chaque grotte, du moins chaque massif (1) soit habité par une variété spéciale. Pour savoir ce qu'il en est à cet égard, il faudrait des études minutieuses qui n'ont pas été faites.

Phylogénie et Biogéographie. — J'ai démontré que le sous-genre *Typhlosphaeroma* est l'aboutissant actuel de l'évolution d'un groupe représenté aujourd'hui par le sous-genre *Monolistra* ; il est même certain que la forme vicentine se rapproche plus de *M.* (*Monolistra*) *caeca julium*, sa voisine, que des autres formes du sous-genre, ce qui correspond très bien à la chorologie actuelle du groupe et indique la persistance d'un état de choses qui a dû s'établir avant la spéciation qui a diversifié la souche.

Cette filiation correspond très bien aussi à l'âge géologique de l'habitat des diverses espèces ; la région habitée par la forme plus ancienne a été émergée à une époque antérieure à celle qui a vu la disparition de la mer des massifs tertiaires vicentins, c'est-à-dire la dernière période du miocène.

Ces considérations permettent d'esquisser l'histoire du *Typhlosphaeroma* de la façon suivante.

A la suite de l'émersion du pourtour septentrional de l'Adriatique qui caractérise la fin du miocène, apparaît un massif de calcaires secondaires et éocènes offrant aux cavernicoles aquatiques une aire d'expansion continue depuis le Karst jusqu'au Vicentin. Dans le Karst existaient déjà des *Monolistrini* cavernicoles qui se répandent vers l'ouest de proche en proche. Vers

(1) Ces deux massifs tertiaires, actuellement séparés par une dépression couverte d'alluvions pléistocènes et actuelles, étaient certainement encore réunis à une époque relativement récente.

la fin du pliocène ou pendant le pleistocène, ont lieu, d'une part le creusement des vallées et, d'autre part, l'effondrement adriatique. Le résultat de ces événements fut la subdivision progressive de l'aire d'expansion de *Monolistra* et par conséquent l'isolement géographique de la colonie vicentine d'abord, frioulaine ensuite, et la différenciation de ces colonies.

Vu le peu de précision de nos connaissances paléogéographiques et le manque de données sur la distribution réelle des *Monolistrini*, ce qui précède ne peut être qu'une hypothèse, mais du moins c'est une hypothèse qui s'appuie sur tous les faits actuellement connus et n'est contredite par aucun. Ce n'est pas le cas pour les hypothèses de Viré, Fabiani et d'autres, analysées dans la partie bibliographique.

Oecologie et éthologie. — Les renseignements que donne Fabiani (**1901**) peuvent se résumer de la façon suivante.

L' « accoppiamento » a lieu en novembre, décembre et janvier, mais il est probable que l'auteur entend par ce mot : la reproduction.

Dans le Covollo della Guerra, ces Crustacés sont très nombreux, aussi bien dans une mare stagnante que dans le ruisseau souterrain. Ils se meuvent assez rapidement sur le fond en élevant les antennes I et les tenant immobiles, mais en faisant mouvoir constamment les antennes II dont le rôle paraît surtout tactile. Ils ne réagissent pas facilement au bruit et à l'agitation de l'eau, et pour les forcer à s'enrouler il faut les heurter ou les sortir de l'eau. Ils sortent quelquefois de l'eau mais pas pour longtemps. Ce sont des animaux assez résistants qui supportent bien la lumière, le froid (+ 2° C.), mais des captifs sont morts à partir de + 20° C. Dans l'aquarium, ils se nourrissent de viande, pain, végétaux. Dans la grotte ils rongent du bois ou des feuilles pourries et du cuir, mais leur nourriture normale est la vase qui remplit complètement le tube digestif.

D'après Viré et Alzona (**1901**), ces animaux creusent des galeries dans l'argile de l'aquarium ; ils peuvent sortir de l'eau ; ils réagissent à la lumière.

Ces Crustacés, dans leur habitat naturel, se tiennent toujours dans la partie la plus obscure de la grotte, déclarent Dollfus et Viré (**1905**) ; ils sont très rares dans la partie où règne la pénombre. En captivité, ils se montrent également lucifuges. Ils quittent rarement les terriers qu'ils creusent dans l'argile de leur aquarium.

Taxonomie. — L'espèce est actuellement bien définie et bien distincte des autres *Monolistrini ;* des découvertes probables, dans les massifs calcaires qui entourent le golfe de Venise, pourront modifier cet état de choses ; on verra plus loin qu'une *Monolistra* sans uropode a été signalée dans le Karst.

L'étude minutieuse des colonies habitant le massif de Priabona fournira peut-être des variétés de cette espèce.

Monolistra (Typhlosphaeroma ?) sp.

Monolistra cœca Gerstaecker ♀ Heller (**1858**, p. 320) M. sans uropodes.
Monolistra cœca Gerstaecker ♀ Gerstaecker (**1882**, p. 172) M. sans uropodes, fide Heller.

Heller déclare avoir reçu de Schmidt des *Monolistra caeca* sans uropodes et il les considère comme les ♀ de l'espèce de Gerstaecker. J'ai discuté ailleurs cette opinion et j'ai montré qu'il s'agit en réalité d'une espèce différente appartenant probablement au sous-genre *Typhlosphaeroma.* Les quelques mots que lui consacre Heller ne permettent pas de décider si elle se confond avec *M.* (*Typhlosphaeroma*) *berica* ou si c'est une espèce nouvelle, comme c'est probable.

Habitat. — Grotte de Podpec, arrondissement de Gottschee, Carniole, Autriche. Heller croit qu'elle vit mêlée à *M.* (*Monolistra*) *caeca*, mais j'insiste encore sur la nécessité d'une vérification avant d'admettre semblable cohabitation.

Genre **CAECOSPHAEROMA** Dollfus (1896).

Caecosphaeroma DOLLFUS (**1896**).
Caecosphaeroma DOLLFUS (**1898** *a*) diagn. modifiée.
Caecosphaeroma HANSEN (**1905**, p. 112).
Caecosphaeroma DOLLFUS et VIRÉ (**1905**, p. 375) diagn. complétée.
Vireia VIRÉ (**1903**) pro parte.
Vireia HANSEN (**1905**, p. 112) pro parte.
Vireia DOLLFUS et VIRÉ (**1905**, p. 377) pro parte.

TYPE DU GENRE. — *Caecosphaeroma Virei* Dollfus (1896).

DIAGNOSE. — Corps à extrémité postérieure régulièrement arrondie. — Tête avec front formant un angle obtus avec l'occiput ; lobes génaux plutôt bosselés ; gouttière articulaire céphalo-péréionale peu profonde. — Antennes I avec flagelle pourvus de lamelles olfactives à tous les articles. — Maxilles I avec lame interne à bord supérieur divisé en trois paliers. — Maxilles II à lobes de largeur subégale. — *Péréiopodes* II *des mâles adultes ambulatoires comme les autres.* — Péréiopodes avec épine accompagnant l'ongle non flanquée d'une soie. — Oostégite I semblable aux suivants. — *Pléopodes* IV *et* V *à exopodites entièrement chitineux, dépourvus d'aire respiratoire.* — *Pléotelson formé par deux régions complètement soudées ;* bosselure postérieure effacée et arrondie. — Pléonite antérieur incomplet à bord latéral tronqué.

OBSERVATIONS. — J'ai dû modifier complètement les diagnoses originales ; celle que je donne mentionne les principaux caractères différentiels ; ceux imprimés en italiques sont importants et facilement utilisables.

Deux formes rentrent dans le genre ainsi délimité. Ces deux formes sont tellement voisines que j'ai été tenté de ne les distinguer que spécifiquement. Mais comme leur isolement géographique paraît complet et que les deux caractères sur lesquels j'appuie ma diagnose ont une importance certaine, je cède à ma tendance de conserver les noms anciens sans trop de regrets. Mais j'insiste sur le fait que les deux sous-genres de

Monolistra sont l'expression de différences plus importantes que les deux sous-genres de *Caecosphaeroma*.

Sous-genre **CAECOSPHAEROMA**

Caecosphaeroma Dollfus (**1896**).
Caecosphaeroma Hansen (**1905**, p. 112).
Caecosphaeroma Dollfus et Viré (**1905**, p. 375).

Type du sous-genre. — *Caecosphaeroma Virei* Dollfus (1896).

Diagnose. — Uropodes réduits mais insérés à leur place normale au bord du pléotelson. — Bord des épimères des péréionites II et III pourvus de surfaces articulaires bien développées.

Espèces. — *Caecosphaeroma* (*Caecosphaeroma*) *Virei* Dollfus.

Caecosphaeroma (Caescosphaeroma) Virei Dollfus.

(Planches XXV à XXIX ; Figures 95 à 139.)

Caecosphaeroma Virei Dollfus (**1896**).
Caecosphaeroma Virei Viré (**1896**, fig.).
Caecosphaeroma Virei Viré (**1899**, fig.).
Caecosphaeroma Virei Dollfus et Viré (**1905**, p. 376, descr. fig.) car. emend.

Type de l'espèce. — Grotte de Baume-les-Messieurs, Jura, France.

Matériel étudié. — 8 ♂ adultes ; 8 ♀ adultes dont 4 pourvues d'oostégites, mais non ovigères ; 4 ♀ jeunes ; 1 pullus.

Dimensions. — ♂ : Longueur, 14,5 mm. ; largeur maxima péréionite V) 7 mm. — ♀ : Longueur, 12 mm. ; largeur maxima (péréionite V) 5,5 mm. (1).

(1) Dollfus donne comme dimensions 2,5 à 3 mm. parce qu'il n'a vu qu'un pullus. Dollfus et Viré (**1905**, p. 377, note) disent que des exemplaires trouvés par Jodot atteignent 12 mm.

Corps subelliptique (les bords latéraux étant presque rectilignes) également atténué et arrondi aux deux extrémités.

Carapace dure mais assez mince et fragile, paraissant unie et lisse, mais à un fort grossissement on voit qu'elle est entièrement couverte de granulations peu saillantes, espacées et distribuées sans ordre apparent.

Tête avec occiput 2 1/2 fois plus large que long, formant avec le front un angle dièdre obtus (140° environ). Lobes génaux très développés, mamelonnés et saillants.

Antennes I mesurant à peine le quart de la longueur du corps. Hampe avec article I à région basale arrondie et large, à région distale graduellement atténuée. Longueur proportionnelle des articles : I = 1 3/4, II = 1, III = 1. Flagelle (soies terminales non comprises) mesurant la moitié de la longueur de la hampe, formé de 8 (1) articles dans les deux sexes ; tous les articles portent sur le bord distal une lamelle olfactive et plusieurs longues soies ; le dernier article porte au sommet plusieurs soies inégales.

Antennes II un peu plus longues que les antennes I. Hampe avec articles de largeur subégale, cylindriques ; le II porte un sillon longitudinal du côté interne. Les articles I et II sont couverts de poils, les autres portent quelques longues soies au bord distal. Longueur proportionnelle des articles : I = 1. II = 2, III = 2 1/2, IV = 3, V = 4 1/2. Flagelle aussi long que la hampe, formé de 10 articles dont la longueur est subégale, sauf pour les articles I et III qui quelquefois sont nettement plus longs. Tous les articles portent au bord distal quelques longues soies; les II et III un ou deux groupes de soies en plus, sur le côté.

Labre deux fois plus large que long, à bord postérieur et face inférieure pilifères.

Mandibules. — Apophyses dentaires apicales à 3 dents

(1) Dollfus et Viré (1905) indiquent 4 articles mais il s'agit d'un pullus comme je l'ai déjà montré. Toute leur description est viciée à cause de ce fait et je ne citerai plus les divergences qui en découlent.

subégales ; apophyse dentaire médiane tridentée à gauche. Appareil stylifère des deux mandibules avec 16 à 18 tigelles foliacées, et tige sans épine. Apophyse triturante avec soies lamellaires du bord externe aussi longues que l'apophyse.

Palpe avec articles de longueur proportionnelle suivante : I = 1 1/2, II > 1, III = 1. Article II avec une rangée oblique de 6 tiges plumeuses ; article III avec le bord antérieur oblique garni d'une rangée de 12 à 13 tiges plumeuses dont les trois premières sont beaucoup plus longues que les autres.

Hypostome avec lobes latéraux largement arrondis, garnis sur leur bord supérieur de fortes soies dentées (1).

Maxilles I. — Lame externe pourvue d'une dizaine de dents coniques ; près du bord antérieur et sur la face ventrale sont insérées deux tiges denticulées hors série.

Lame interne avec le bord antérieur tronqué et divisé en trois paliers qui portent chacun une tige ciliée de grandeur subégale (2).

Maxilles II avec les lobes de largeur et longueur subégale ; les deux lobes externes sont pourvus de 14 à 15 épines lamellifères.

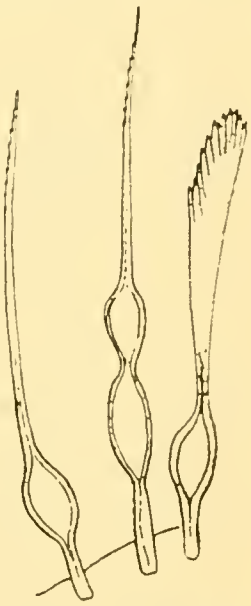

Fig. X. *C.* (*Caecosphaeroma*) *Virei*. Soies avec renflements du sommet de l'hypostome. × 330.

Maxillipèdes. — Corps du maxillipède avec un talon externe subconique et bien individualisé. Lobe masticatoire aussi long que les 3/5e de la longueur du corps du maxillipède et un peu plus large que sa partie distale.

Palpe de 1/5e plus long que le corps du maxillipède avec article I porteur de deux soies ; articles II à IV avec lobes de forme rectangulaire, un peu plus larges (art. II), ou beaucoup plus larges (2 fois art. III, 2 1/2 fois art. IV) que le corps des articles ; article V à extrémité distale aussi large que la basale.

(1) Chez un exemplaire, et d'un côté seulement, les soies du sommet présentaient un ou plusieurs renflements ; peut-être était-ce dû à l'action d'un parasite (v. fig. X).

(2) Un exemplaire avait quatre tiges d'un côté.

Largeur du corps des articles diminuant progressivement du II au V, le I étant aussi étroit que la base atténuée de l'article II. Longueur proportionnelle des articles : I = 1, II = 4, III = 1 2/3, IV = 1 1/2, V = 2 1/3.

Péréion. — Epimères avec ligne de soudure visible sur les somites II à VII. Epimère I triangulaire à angle postérieur aigu et bord postérieur légèrement concave ; II, quadrangulaire à angle postérieur droit et bord postérieur droit ; III, trapézoïdal, à angle postérieur obtus et bord postérieur légèrement concave ; IV, trapézoïdal à bord latéral très étroit, à angle postérieur obtus et à bord postérieur légèrement convexe ; V, ovoïde ; VI et VII trapézoïdaux, avec bords antérieurs concaves, postérieurs convexes et angles postérieurs arrondis.

Dépressions articulaires (1) tergales occupant le tiers postérieur des épimères II à IV et le tiers antérieur des épimères VI et VII. Surface articulaire du bord externe des épimères I presque ovoïde, avec bord postéro-interne dépourvu de dent et limité par une faible crête continue. Les épimères II à IV ont aussi des surfaces articulaires sur leur bord externe, mais leur dimension diminue d'importance du II au IV.

Péréiopodes semblables dans les deux sexes. Péréiopodes I avec propodos pourvu sur le bord inférieur de trois tiges pennées, avec articles distaux couverts de courts poils laineux, avec basis très large et aplati, de forme plus massive que les autres péréiopodes qui sont tous semblables et de forme grêle.

Dactylos avec ongle accompagné d'une petite épine conique.

Péréiopode I presque de 1/5e plus long que les antennes II, de 1/6e plus courts que les II ; les autres augmentent progressivement de longueur jusqu'au VII qui est de plus de 2/5e plus long que le I.

Les divers articles sont pourvus de quelques soies, de rares épines courtes au bord antérieur, et d'une ou deux tiges pen-

(1) Si j'ai bien compris, Dollfus et Viré (1905, p. 377), c'est à ces dépressions qu'ils font allusion quand ils écrivent : « Les parties coxales des segments 2 à 6 sont assez nettement limitées sous les parties latérales du segment précédent. »

nées sur le bord antérieur des carpos II à VI ; le carpos VII en a généralement quatre.

Oostégites au nombre de quatre paires fixés à la base des péréiopodes I à IV, subrectangulaires à angles arrondis, augmentant graduellement de grandeur du I au IV. Ce dernier est presque aussi large que la région sternale de son somite. Tous les oostégites se recouvrent très largement.

Ponte et incubation inconnues.

Pléon, voir pléotelson.

Pléopodes femelles. — Exopodite I subelliptique avec 8 à 9 tiges ciliées sur le bord postérieur. Endopodite I quadrangulaire allongé, un peu plus long que l'exopodite et de moitié moins large, 4 1/2 fois plus long que large, pourvu de 3 à 4 tiges ciliées sur le bord postérieur.

Exopodite II subovoïde, aussi large mais presque de 1/5e plus long que le I, pourvu de 7 à 8 tiges ciliées sur le bord postérieur. Endopodite II quadrangulaire, avec région distale plus large que la proximale, de 2/9e plus long et presque 3 fois plus large que le I, plus long et un peu plus large que l'exopodite, pourvu de 22 à 24 tiges ciliées sur le bord postérieur.

Exopodite III ovoïde, aussi grand que le II, pourvu seulement vers le milieu du bord externe de l'amorce d'un léger sillon articulaire. Exopodite IV ovoïde, très allongé, aussi long que le III mais plus étroit, pourvu à la limite du dernier tiers de sa longueur d'un sillon articulaire oblique mais incomplet. Exopodite V subtriangulaire, un peu plus long que le IV mais aussi large, avec une crête transversale s'amorçant à la limite du dernier tiers de son bord interne.

Endopodites III vaguement quadrangulaires, les autres plus ou moins ovoïdes ; tous sont aussi longs que leurs exopodites mais un peu plus larges.

Pléopodes males comme ceux de la femelle.

Organe copulateur male de 1/5e plus court que l'endopodite II.

Pléotelson mesurant le tiers de la longueur totale du corps.

Epimère du pléonite complet subquadrangulaire, avec angle antéro-externe fortement saillant et largement arrondi, bord externe uni et convexe, et dépression articulaire bien marquée arrivant au bord latéral de l'épimère. Le bord postérieur est légèrement convexe sur la longueur des épimères et disparaît au delà.

La région postérieure du pléotelson présente, sur le dos et du côté postérieur, une bosselure arrondie et effacée. Son bord postérieur est légèrement sinueux et son bord libre tout entier est évasé ; la région repliée en dehors (1) est plate et lisse.

Il n'existe pas de surface articulaire à l'angle antéro-externe du pléotelson.

Uropodes représentés par un très petit appendice en forme de prisme triangulaire qui s'articule de chaque côté au niveau du dernier tiers des bords externes du pléotelson ; sa face externe porte quelques tiges ciliées sensitives. Cet appendice doit correspondre à l'uropodite ; le protopodite paraît avoir complètement disparu (2).

Différences sexuelles. — Sauf peut-être la différence légère de taille il n'en existe pas d'autre. Les ♂ paraissent atteindre, comme dans tout le groupe, des dimensions un peu plus considérables.

Tératologie. — Un exemplaire de 12 mm., parfaitement constitué, et ne différant en rien extérieurement des autres, avait les pléopodes I et II complètement déformés. Les deux branches de ces pléopodes étaient ratatinées et plissées, et les plis soudés ensemble. Il est probable que ces plissements résultent d'une mue mal effectuée. Quoi qu'il en soit, cet individu, qui était un mâle, ne pouvait s'accoupler, l'organe copulateur de l'endopodite II n'ayant pas pu se détacher du bord interne plissé de cet endopodite ; on ne pouvait distinguer sa présence que du côté antérieur.

(1) Dollfus et Viré (**1905**, p. 377) voient les bords du pléotelson « repliés en dessous » ; c'est caractériser d'une manière défectueuse le rebord qui s'y forme.

(2) Il est certainement inexact de dire avec Dollfus et Viré (**1905**, p. 375) que les uropodes sont « appliqués et comme soudés aux côtés du pléotelson ».

Développement. — J'ai déjà mentionné le fait que Dollfus a décrit comme type de l'espèce un pullus qui certainement était à peine éclos, sans se douter de son âge. Or, cet exemplaire, qui avait 2,5 mm. à 3 mm. (*sic* ! !) n'avait pas encore de péréiopodes VII. J'ai, dans mes collections, un exemplaire de 5 mm. qui possède déjà des péréiopodes VII, mais, comme l'indique la figure 125, leur forme est embryonnaire et leurs dimensions beaucoup plus faibles que celles des autres péréiopodes.

Il est très probable que mon exemplaire est au stade immédiatement postérieur à celui dans lequel se trouvait l'exemplaire de Dollfus et qu'une seule mue les sépare. Mon exemplaire était pour le reste semblable aux adultes.

Chorologie. — Cette espèce n'a été rencontrée jusqu'à présent que dans la grotte de Baume-les-Messieurs (Viré, Jodot, Racovitza). Elle se tient de préférence dans la galerie de la rivière souterraine et plutôt dans les flaques stagnantes que dans l'eau courante.

Phylogénie et Biogéographie. — La parenté de cette espèce avec *Monolistra* est certaine mais non directe ; ce n'est pas une *Monolistra* à uropodes réduits et à fusion plus complète du pléon avec le telson, car des caractères importants la distinguent et, entre autres, l'absence de dimorphisme sexuel. Mais on peut admettre une souche commune, quoique fort éloignée, pour les deux formes. Malheureusement, la paléontologie ne nous fournit aucune donnée à cet égard.

Cette forme ancestrale a peut-être peuplé les massifs calcaires qui recouvraient la région alpine ; la surrection des Alpes, et peut-être aussi les périodes glaciaires, ont isolé les deux colonies, l'adriatique et la française. Mais de si vagues hypothèses manquent d'intérêt.

Ce qui est certain c'est que cette forme souche était sûrement adaptée déjà à l'eau douce, et même peut-être à la vie cavernicole. Il ne peut être question d'origine marine directe pour aucun *Monolistrini* actuel.

Oecologie et Ethologie. — Ces animaux se nourrissent de

vase dont leur tube digestif est plein. Ils se tiennent accrochés aux roches ou étendus sur le sol des flaques d'eau. Ils ne réagissent ni à la lumière ni au bruit ni au mouvement de l'eau dans la grotte, mais seulement au choc : ils se roulent de suite en boule. Mais il faut faire observer que les flaques où je les ai observés sont constamment agitées par la chute des gouttes d'eau, et que d'autre part une cascade du voisinage fait un bruit terrible.

Dollfus et Viré (**1905**, p. 408) déclarent « que leur acuité auditive était assez considérable ». Le bruit des voix et des pas suffisait pour les inciter à se rouler en boule.

Taxonomie. — Cette espèce est maintenant définitivement fixée. Les caractères sont très constants dans tous les exemplaires examinés. Comme chez les formes très anciennes, on ne constate presque plus de variations individuelles.

Sous-genre **VIREIA** Viré (1903)

Caecosphaeroma Dollfus (**1898** *a*).
Vireia Viré (**1903**) pro parte.
Vireia Hansen (**1905**, p. 112) pro parte.
Vireia Dollfus et Viré (**1905**, p. 372) pro parte.

Type du sous-genre. — *Caecosphaeroma burgundum* Dollfus (1898).

Diagnose. — Uropodes complètement atrophiés, réduits à un rudiment éloigné du bord du pléotelson. — Bord des épimères des péréionites II et III dépourvus de surfaces articulaires, tranchants.

Espèce. — *Caecosphaeroma* (*Vireia*) *burgundum* Dollfus.

Observation. — C'est probablement pour la première fois en systématique que le nom générique et le nom de son auteur sont identiques. La « métempsycose » des noms humains est généralement laissée à l'initiative des amis et des admirateurs

de l'intéressé. Mais les lois de la nomenclature sont formelles. *Vireia* est publié pour la première fois en **1903** par VIRÉ pour *Caecosphaeroma burgundum* et *C. bericum*, et dans cet ordre. Comme je divise le genre, le nom de *Virea* reste accolé à *C. burgundum*.

Caecosphaeroma (Vireia) burgundum Dollfus.

(Planches XXIX à XXXI ; Figures 140 à 169.)

Caecosphaeroma burgundum DOLLFUS (**1898** *a*).
Caecosphaeroma Galimardi ou *burgundum* VIRÉ (**1899**, p. 64, fig.).
Vireia (*Caecosphaeroma*) *burgunda* VIRÉ (**1903**).
Vireia burgunda DOLLFUS et VIRÉ (**1905**, p. 378, fig.) diagn. modifiée.

TYPE DE L'ESPÈCE. — Grotte de Darcey, Côte-d'Or, France.

MATÉRIEL ÉTUDIÉ. — 6 ♂, 7 ♀, de la grotte de Darcey. 4 ♂ de la grotte d'Arcy-sur-Cure.

DIMENSIONS. — ♂ : Longueur 17 mm. ; largeur maxima (péréionite IV), 7 mm. — ♀ : Longueur, 11,5 mm. ; largeur maxima (péréionite IV), 5,5 mm. (1).

CORPS subelliptique (les bords latéraux étant presque rectilignes), également atténué et arrondi aux deux extrémités.

CARAPACE dure mais mince et fragile, paraissant unie et lisse, mais à un fort grossissement on voit qu'elle est entièrement couverte de granulations peu saillantes, espacées et distribuées sans ordre apparent, sauf sur le bord postérieur des somites où elles ont la tendance à se disposer en plusieurs rangées.

TÊTE avec occiput 2 1/2 fois plus large que long, formant avec le front un angle dièdre obtus (140° env.). Lobes génaux très développés, mamelonnés et saillants.

(1) C'est le plus grand exemplaire ♀ que je possède, mais il n'est pas ovigère, ni même pourvu d'oostégites. Il n'est sûrement pas adulte et en réalité la différence entre les ♂ et les ♀ ne doit pas être si considérable, quoiqu'il soit probable qu'il existe une différence entre les sexes comme chez presque tous les Sphéromiens.

Antennes I mesurant un peu moins du quart de la longueur du corps. Hampe avec article I arrondi dans sa région basale, graduellement mais faiblement atténué du côté distal. Longueur proportionnelle des articles : I = 1 2/3, II = 1, III = 1 1/3. Flagelle (soies terminales non comprises) mesurant un peu plus de la mi-longueur de la hampe, formé de 8 articles dans les deux sexes (1) ; tous les articles portent sur le bord distal une lamelle olfactive et plusieurs soies ; le dernier article porte au sommet plusieurs soies inégales.

Antennes II un peu plus longues que les antennes I. Hampe, avec articles proximaux prismatiques et distaux cylindriques, de largeur subégale ; articles I et II couverts de poils, les autres avec quelques soies, dont certaines plumeuses, au bord distal. Longueur proportionnelle des articles : I = 1, II = 1 3/4, III = 2, IV = 2 1/4, V = 3 3/4. Flagelle aussi long que la hampe formé de 14 articles de longueur subégale. Tous les articles portent au bord distal une rangée de longues soies.

Labre deux fois plus large que long, à bord postérieur et face inférieure pilifère.

Mandibules. — Apophyse dentaire apicale à 4 dents inégales, apophyse dentaire médiane tridentée à gauche. Appareil stylifère des deux mandibules avec une vingtaine de tiges foliacées ; sur le flanc de la tige de droite est insérée une épine cylindrique (2) dont le sommet tronqué est dentelé. Apophyse triturante avec soies lamellaires du bord externe aussi longues que l'apophyse.

Palpes avec articles de longueur proportionnelle suivante : I = 1 1/3, II = 1, III = 1. Article II avec une rangée oblique de 5 tiges plumeuses ; article III avec le bord antérieur oblique garni d'une rangée de 12 à 13 tiges plumeuses dont les trois

(1) Dollfus et Viré (**1905**, p. 378) trouvent 9 articles parce qu'ils comptent aussi la fausse articulation du dernier article de la hampe.

(2) Dollfus et Viré (**1905**, p. 378) pensent que cet appendice « pouvait être la dernière trace du corps de la lame mobile réduite ici comme d'habitude à son appendice ». Cette assimilation, légitime si on n'a en vue que la situation et le fait que l'appendice n'existe qu'à droite, a contre elle la forme très différente des deux extrémités des deux organes homologués.

premières sont beaucoup plus longues que les autres.

Hypostome avec lobes latéraux quadrangulaires à angles arrondis, garnis à l'angle antéro-interne d'un groupe de fortes soies et sur le bord externe d'une rangée de longs poils.

Maxilles I. — Lame externe pourvue d'une dizaine de dents coniques ; près du bord antérieur et sur la face ventrale est insérée une mince tige denticulée, hors série.

Lame interne avec le bord antérieur tronqué et divisé en trois paliers irréguliers qui portent chacun une tige ciliée de grandeur subégale ; l'interne est plus rapprochée de la médiane que l'externe.

Maxilles II avec lobes de largeur et longueur subégales ; les deux lobes externes sont pourvus de 14 à 15 épines lamellifères.

Maxillipèdes. — Corps du maxillipède avec un talon externe subconique et bien individualisé. Lobe masticateur aussi long que les 4/5e de la longueur du corps du maxillipède, mais presque aussi large que sa partie basale.

Palpe de 1/5e plus long que le corps du maxillipède, avec article I porteur d'une longue soie ; articles II à IV avec lobes de forme rectangulaire, aussi larges (art. II) ou beaucoup plus larges (2 fois art. III, 2 1/2 fois art. IV) que le corps des articles ; article V à extrémité distale plus large que la basale. Largeur du corps des articles diminuant progressivement de II à V, le I étant aussi étroit que la base atténuée du II. Longueur proportionnelle des articles : I = 1, II = 5, III = 2, IV = 2, V = 2 1/3.

Péréion. — Epimères avec ligne de soudure visible sur les somites II à VII. Epimère I triangulaire à angle postérieur aigu et bord postérieur légèrement concave ; II, quadrangulaire à angle postérieur droit et bord postérieur droit ; III, subtrapézoïdal à angle postérieur obtus et bord postérieur légèrement concave ; IV, triangulaire à sommet subtronqué et bord postérieur légèrement convexe ; V sub-ovoïde ; VI et VII, subtriangulaires avec bords antérieurs subdroits et bords postérieurs très convexes.

Dépressions articulaires (1) tergales occupant le tiers postérieur des épimères II à IV et le tiers antérieur des épimères VI et VII. Surface articulaire du bord externe des épimères I très vaste, à contour sinueux, avec bord postéro-interne dépourvu de dents mais limité par une crête faible et continue. Les épimères suivants n'ont pas de surface articulaire ; leur bord est tranchant.

Péréiopodes tout à fait identiques dans les deux sexes. Péréiopode I avec propodos pourvu sur le bord inférieur de 4 à 6 tiges pennées, et basis non élargis, semblables aux suivants. Péréiopodes II à VII semblables.

Dactylos avec ongle accompagné d'une petite épine conique.

Péréiopodes I de plus de 1/5e plus courts que les antennes II, de plus de 1/4 plus court que le II ; les autres augmentent progressivement de longueur jusqu'au VII qui a une longueur de plus du double de celle du I.

Les articles sont pourvus de quelques soies, de rares épines courtes au bord antérieur et d'une ou deux tiges pennées sur le bord antérieur des carpos II à VII ; le carpos VII en a 5 ou 6 généralement.

Oostégites inconnus.

Ponte et incubation inconnues.

Pléon, voir pléotelson.

Pléopodes femelles. — Exopodite I elliptique, avec 14 à 16 tiges ciliées sur le bord postérieur. Endopodite I quadrangulaire allongé, un peu plus long que l'exopodite et de moitié moins large, 4 1/4 fois plus long que large, pourvu de 7 à 8 tiges ciliées sur son bord postérieur.

Exopodite II irrégulièrement ovoïde, un peu plus long et un peu plus étroit que le I, pourvu de 11 à 12 tiges ciliées sur le bord postérieur. Endopodite II quadrangulaire, avec régions distale et proximale de même largeur, aussi long mais 2 fois plus large

(1) C'est probablement ces dépressions articulaires que Dollfus et Viré (**1905**, p. 379) désignent sous le nom de « parties coxales » dans deux passages incompréhensibles.

que le I, plus long mais aussi large que l'exopodite, pourvu de 16 à 18 tiges ciliées sur le bord postérieur.

Exopodite III subovoïde, un peu plus petit que le II, pourvu vers le milieu du bord externe de l'amorce d'un léger sillon articulaire. Exopodite IV subovoïde, de même forme et grandeur que le III, pourvu à la limite du dernier tiers de sa longueur d'un sillon articulaire oblique et complet. Exopodite V irrégulièrement elliptique, avec sommet anguleux, un peu plus long mais aussi large que le IV, avec une crête transversale s'amorçant à la limite du dernier tiers de son bord interne.

Endopodites III à V subovoïdes, aussi longs mais un peu plus larges que leurs exopodites.

Pléopodes males comme ceux de la femelle.

Organe copulateur male de 1/6 plus court que l'endopodite II.

Pléotelson mesurant les 2/7 de la longueur totale du corps. Epimères du pléonite complet (1) quadrangulaires avec angle antéro-externe effacé et largement arrondi, bord externe subrectiligne, et dépression articulaire peu prononcée, atteignant à peine le bord latéral de l'épimère. Le bord postérieur est légèrement convexe sur la longueur des épimères et disparaît au-delà.

La région postérieure du pléotelson présente sur le dos et du côté postérieur une bosselure arrondie et effacée. Son bord postérieur, vu par la face ventrale, est sinueux et anguleux et son bord libre tout entier est évasé ; la région repliée en dehors est arrondie et lisse.

Il n'existe pas de surface articulaire à l'angle antéro-externe du pléotelson.

Uropodes représentés par un petit corps cylindrique enfoncé dans une fossette de même forme, pourvu de quelques

(1) Dollfus et Viré (**1905**, p. 379) prétendent à tort que « le premier segment pléonal (en réalité le second) est *incomplètement distinct du pléotelson*, mais toutefois la fusion est moins complète que dans *Caecosphaeroma Virei* » ; la fusion est la même dans les deux espèces.

soies ciliées et situé, de chaque côté, à mi-hauteur du pléotelson et plus près du bord que de la ligne médiane (1).

Différences sexuelles. — Sauf la différence de taille il n'en existe pas d'autres. Les ♂ atteignent, comme dans tout le groupe, des dimensions un peu plus considérables.

Chorologie. — Cette espèce a été trouvée dans la grotte de Darcey (Galimard, Racovitza) et la grotte d'Arcy-sur-Cure (Racovitza), la première dans le département de la Côte-d'Or, la seconde dans le département de l'Yonne. Mais les deux sont creusées dans des massifs calcaires de même âge, faisant partie du même massif qui borde le nord du Morvan et dont les eaux sont tributaires de la Seine. Elles sont distantes l'une de l'autre d'une soixantaine de kilomètres à vol d'oiseau. Cette distribution s'explique donc facilement.

Phylogénie et Biogéographie. — La parenté de *Caecosphaeroma Virei* et *C. burgundum* est certainement très étroite. Etant donnée l'évolution orthogénétique du groupe, on doit admettre que c'est la forme à uropode atrophié qui dérive de la forme à uropode encore nettement persistant, et non l'inverse. Les conditions géographiques de leur habitat ne permettent pas de comprendre semblable descendance : l'une habite les eaux tributaires du bassin de la Seine, l'autre celles tributaires du bassin du Rhône ; leurs massifs calcaires sont très éloignés l'un de l'autre (125 km. à vol d'oiseau), et sauf les masses calcaires fragmentées de l'extrême nord de la dépression de la Saône et du Rhône, ils sont complètement interrompus par cette puissante dépression. Il faut donc s'adresser à la Paléogéographie pour expliquer leurs rapports de filiation et cela est tout naturel étant donné l'âge certainement ancien de ces Crustacés. On sait que la dépression du Rhône a fonctionné comme telle, ou comme bassin lacustre presque, sans interruption (Sarmatique) depuis le Miocène. C'est donc avant cette

(1) Cet organe rudimentaire est resté inconnu à Dollfus et Viré (1905, p. 379), mais, par contre, ces auteurs retrouvent les uropodes dans « un bourrelet latéral au-dessous du pléotelson » ce qui est certainement inexact.

époque qu'on pourrait trouver une continuité suffisante des massifs calcaires secondaires pour permettre l'expansion des *Caecosphaeroma* au nord du Morvan. La séparation des deux colonies et les spéciations consécutives, se seraient effectuées depuis le Miocène. Je ne vois rien d'impossible à ce que leur histoire se soit passée ainsi, mais nos connaissances sont tout à fait insuffisantes pour qu'on puisse prétendre qu'elles ne se sont pas passées autrement.

Oecologie et Ethologie. — J'ai trouvé l'estomac de ces Crustacés remplis de vase. Dans les deux grottes, ils se tenaient sur le fond étendus et immobiles, et ne se roulaient en boule que lorsqu'on les touchait. Je n'ai pas observé qu'ils creusent des trous dans la vase, tous ceux que j'ai capturés se tenaient à la surface.

Dollfus et Viré (1905, p. 408) ont observé cette espèce seulement en captivité. Elle ne réagit pas au bruit, mais est sensible au mouvement de l'eau effectué dans son voisinage. Elle supporte bien l'émersion à condition que les pléopodes restent au contact de l'eau conservée dans le creux de leur pléotelson.

Taxonomie. — Aucun doute ne peut subsister sur cette espèce ; j'ai pu examiner des animaux de même provenance que les types. Notons l'absence de variation de cette forme malgré l'isolement probable des colonies d'Arcy-sur-Cure et de celles de Darcey. Il est vrai qu'on ignore si elles n'existent pas dans les stations intermédiaires.

EXPLICATION DES PLANCHES

Toutes les figures ont été dessinées à la chambre claire ; elles sont reproduites par le procédé mécanique de la photogravure.

PLANCHE XVIII

Monolistra (*Monolistra*) *cœca* Gerstaecker.

Fig. 1. Région antérieure d'une femelle adulte, vue de profil, × 11.

Fig. 2. Région postérieure d'une femelle adulte, vue de profil, × 11.

Fig. 3. Extrémité de la mandibule gauche ♀. *a*, apophyse dentaire apicale ; *b*, apophyse dentaire médiane ; *c*, appareil stylifère ; *d*, apophyse triturante. × 100.

Fig. 4. Palpe du maxillipède ♂, × 147.

Fig. 5. Région antérieure d'une femelle vue par la face ventrale. I, II et III, les trois premiers péréionites, × 15.

Fig. 6. Côté droit des trois premiers péréionites, vu par la face ventrale et un peu de l'intérieur ; *s*, surface articulaire du péréionite I ; *n*, fossette formée par les crêtes articulaires céphalo-péréionales. ♀, × 20.

Fig. 7. Péréiopode I ♀ ; ce péréiopode possède un dactylopodite anormal pourvu de deux ongles. × 40.

Fig. 8. Dactylopodite du péréiopode reproduit sur la figure précédente, plus fortement grossi. × 147.

Fig. 9. Péréiopode II ♀, × 40.

Fig. 10. Péréiopode VII ♀, × 40.

Fig. 11. Péréiopode I ♂, × 40.

Fig. 12. Péréiopode II ♂, × 40.

Fig. 13. Pince du péréiopode II ♂, vue par la face postérieure, × 80.

PLANCHE XIX

M. (*Monolistra*) *cœca* (suite).

Fig. 14. Pince du péréiopode II ♂, vue par la face antérieure, 89 × .

Fig. 15. Péréiopode VII ♂, 40 × .

Fig. 16. Oostégite I droit ; *v*, lame verticale spéciale à cet oostégite. × 20.

Fig. 17. Oostégite III droit, × 20.

Fig. 18. Oostégite IV droit, × 20.

Fig. 19. Pléopode I gauche ♀, × 32.

Fig. 20. Pléopode II gauche ♀, × 32.

Fig. 21. Pléopode III gauche ♀, × 32.

Fig. 22. Pléopode IV gauche ♀ ; *k*, aire respiratoire. × 32.

Fig. 23. Pléopode V gauche ♀ ; *k*, aire respiratoire, × 32.

Fig. 24. Pléopode II droit ♂ ; *v*, organe copulateur, × 32.

Fig. 25. Coté droit du pléotelson vu par la face ventrale, ♀, × 16.

Fig. 26. Coin antérieur droit du pléotelson, vu par la face ventrale, et plus de l'intérieur, ♀ ; VII, péréionite VII ; *x*, pléonite incomplet ; *y*, pléonite complet ; *r*, dépression articulaire du pléotelson ; *p*, protopodite des uropodes. × 20.

PLANCHE XX

M. (*Monolistra*) *cœca* (suite).

Fig. 27. Région postérieure d'un pullus, vue de profil ; VII, péréionite VII encore rudimentaire ; *x*, pléonite incomplet ; *y*, pléonite complet. × 32.

Fig. 28. Fragment de carapace d'un pullus, × 450.

Fig. 29. Autre aspect de la carapace d'un pullus, × 450.

M. (*Monolistra*) *cœca julia* (Feruglio)

Fig. 30. Mâle adulte, face dorsale, × 11.

Fig. 31. Mâle adulte, profil, × 11.

Fig. 32. Tête vue d'en haut, ♂ ; *o*, occiput ; *cr*, crête occipito-frontale : *f*, front ; *ga*, gouttières antennaires ; *lg*, lobes génaux ; *c*, clypeus. × 24.

Fig. 33. Tête vue de face, ♂ ; mêmes lettres que la fig. 32. × 24.

Fig. 34. Tête vue de profil, ♂ ; mêmes lettres que la figure 32 ; *g*, gouttière articulaire où se loge le bord antérieur de l'épimère du péréionite I, × 24.

Fig. 35. Antenne I ♂, × 32.

Fig. 36. Extrémité du flagelle de l'antenne I ♂, × 200.

Fig. 37. Antenne II ♂, × 32.

Fig. 38. Mandibule gauche ♂ ; *x*, pseudo-organe de Dollfus et Viré, Infusoire parasite × 100.

Fig. 39. Mandibule droite ♂, × 100.

PLANCHE XXI

M. (*Monolistra*) *cœca julia* (suite)

FIG. 40. Sommet de la lame interne des maxilles I ♂, × 200.
FIG. 41. Maxillipède gauche ♂, face ventrale, × 100.
FIG. 42. Région antérieure d'un ♂, vue par la face ventrale, × 15.
FIG. 43. Côté droit des trois premiers péréionites, vu par la face ventrale et un peu de l'intérieur ; *n*, fossette formée par les crêtes articulaires céphalo-péréionales ; *s*, surface articulaire du péréionite I ; *d*, dent que forme le bord interne de la surface articulaire. ♂, × 20.
FIG. 44. Péréiopode I ♂, × 40.
FIG. 45. Péréiopode II ♂, × 40.
FIG. 46. Pince du péréiopode II ♂, vue par la face postérieure, × 89.
FIG. 47. Pince du péréiopode II ♂, vue par la face antérieure, × 89.
FIG. 48. Péréiopode VII ♂, × 40.
FIG. 49. Pénis, ♂, × 79.
FIG. 50. Pléopode I gauche ♂, × 40.
FIG. 51. Pléopode II gauche ♂, × 40.
FIG. 52. Endopodite du pléopode II droit ♂, avec l'organe copulateur. × 40.

PLANCHE XXII

M. (*Monolistra cœca*) *julia* (suite).

FIG. 53. Pléopode III gauche ♂, × 40.
FIG. 54. Pléopode IV gauche ♂, × 40.
FIG. 55. Pléopode V gauche ♂, × 40.
FIG. 56. Portion de la région postérieure d'un ♂, vue par la face ventrale, × 16.
FIG. 57. Coin antérieur droit du pléotelson vu par la face ventrale et plus de de l'intérieur, ♂ ; VII, péréionite VII ; *x*, pléonite incomplet ; *y*, pléonite complet, × 16.

M. (*Monolistra*) *Absoloni* n. sp. ♀.

FIG. 58. Jeune femelle, face dorsale, × 23.
FIG. 59. Jeune femelle, de profil. Les granulations n'ont pas été figurées. × 23.
FIG. 60. Moitié droite de la région antérieure vue par la face ventrale. × 32.
FIG. 61. Péréiopode I, × 79.

PLANCHE XXIII

Monolistra absoloni (suite).

FIG. 62. Péréiopode VII, × 79.
FIG. 63. Partie droite de la région postérieure du corps, vue par la face ventrale, × 32.
FIG. 64. Région antérieure du pléotelson, vue de profil ; *x*, pléonite incomplet : *y*, pléonite complet ; *s*, surface articulaire délimitée en arrière par une crête, + 32.

M. (*Typhlosphaeroma*) *berica* (Fabiani).

FIG. 65. Mâle adulte, face dorsale, × 11.
FIG. 66. Mâle adulte de profil, × 11.
FIG. 67. Tête vue d'en haut, ♂, × 20.
FIG. 68. Tête vue de face, ♂, × 20.
FIG. 69. Tête vue de profil, ♂, × 20.
FIG. 70. Antenne I ♂, ×, 24.
FIG. 71. Antenne II ♂, × 24.
FIG. 72. Maxillipède gauche ♂, face ventrale, × 44.

PLANCHE XXIV

M. (*Typhlosphaeroma*) *berica* (suite).

FIG. 73. Maxillipède gauche d'une ♀ ovigère, face ventrale. × 44.
FIG. 74. Région antérieure d'un ♂, face ventrale, × 15.

FIG. 75. Côté droit des trois premiers péréionites, vu par la face ventrale et un peu de l'intérieur, ♂, × 20.
FIG. 76. Péréiopode I ♀, × 40.
FIG. 77. Péréiopode II ♀, × 40.
FIG. 78. Péréiopode I ♂, × 40.
FIG. 79. Péréiopode II ♂, × 40.
FIG. 80. Pince du péréiopode II ♂, vue par la face antérieure, × 89.
FIG. 81. Tige ciliée plus grossie du propodos de la pince.
FIG. 82. Tige pennée plus grossie du propodos de la pince.
FIG. 83. Péréiopode VII ♂, × 40.

PLANCHE XXV

M. (*Typhlosphaeroma*) *berica* (suite).

FIG. 84. Oostégite I droit, vu par la face ventrale ; *v*, partie verticale qui s'applique sur la base des pièces buccales, avec trois *Lagenophrys* fixés à sa surface, × 32.
FIG. 85. Pléopode I gauche ♀, × 36.
FIG. 86. Pléopode II gauche ♀, × 36.
FIG. 87. Pléopode III gauche ♀, × 36.
FIG. 88. Pléopode IV gauche ♀, × 36.
FIG. 89. Pléopode V gauche ♀, × 36.
FIG. 90. Ecaille épineuse allongée de l'extrémité de l'exopodite du pléopode V ♀, × ∞.
FIG. 91. Ecaille épineuse ramassée de l'extrémité de l'exopodite du pléopode V ♀, × ∞.
FIG. 92. Partie de la région postérieure droite d'un ♂ vue par la face ventrale, × 15.
FIG. 93. Coin antérieur droit du pléotelson ♀ vu de profil ; *x*, pléonite incomplet ; *y*, pléonite complet ; *u*, rudiment de l'uropode. × 20.
FIG. 94. Fragment de carapace avec le rudiment de l'uropode, vu par la face dorsale, ♀, × 450.

Caecosphaeroma (*Caecosphaeroma*) *Virei* Dollfus.

FIG. 95. Femelle adulte, face dorsale, × 9.

PLANCHE XXVI

C. (*Caecosphaeroma*) *Virei* (suite)

FIG. 96. Mâle adulte, profil. La tête n'a pas été figurée. × 9.
FIG. 97. Mâle adulte, roulé en boule, de face. × 9.
FIG. 98. Mâle adulte, roulé en boule, de profil, × 9.
FIG. 99. Tête vue d'en haut, ♂, × 20.
FIG. 100. Tête vue de face ; la mandibule gauche (*m*) est figurée en place. ♂, × 20.
FIG. 101. Tête vue de profil ; *m*, mandibule ♂, × 20.
FIG. 102. Antennes I ♀, × 32.
FIG. 103. Antennes II ♀, × 32.
FIG. 104. Mandibule gauche complète, avec son palpe, ♂, × 36.
FIG. 105. Mandibule gauche, ♂, × 100.
FIG. 106. Palpe de la mandibule gauche ♂, × 89.
FIG. 107. Mandibule droite, ♂, × 100.
FIG. 108. Appareil stylifère de la mandibule droite ♂, × 225.

PLANCHE XXVII

C. (*Caecosphaeroma*) *Virei* (suite).

FIG. 109. Hypostome, face ventrale, ♀, × 79.
FIG. 110. Maxille I gauche, face ventrale, ♂, × 79.
FIG. 111. Dents du lobe externe des Maxilles I ; *h* et *i*, dents internes ; *e*, dent externe, ♂, × 294.
FIG. 112. Tige ciliée interne de la lame interne des maxilles I, ♂, × 294.
FIG. 113. Maxille II gauche, face ventrale, ♂ ; *r*, épines courbes des lobes externes ; *s*, tiges courtes du lobe interne ; *t*, la longue tige interne du lobe interne × 79.
FIG. 114. Fragment d'une épine *r* de la figure 113, × ∞.
FIG. 115. Une tige *s* de la figure 113, × 400.

FIG. 116. La tige *t* de la figure 113, × 294.
FIG. 117. Maxillipède droit ♂, face ventrale, × 44.
FIG. 118. Maxillipède droit ♀, face ventrale. La région postérieure n'est pas figurée ; *c*, crochet du lobe masticatoire, × 44.
FIG. 119. Crochet *c* de la figure 118, × 330.
FIG. 120. Région antérieure d'une ♀, vue par la face ventrale, × 15.
FIG. 121. Côté droit des deux premiers péréionites, vu par la face ventrale et un peu de l'intérieur, ♂, × 20.
FIG. 122. Péréiopode I ♀, × 32.
FIG. 123. Région distale du péréiopode II ♂ × 60.

PLANCHE XXVIII

C. (*Caecosphaeroma*) *Virei* (suite).

FIG. 124. Péréiopode VII ♀, × 32.
FIG. 125. Péréiopode VII d'un pullus, × 79.
FIG. 126. Oostégite I droit, face ventrale, × 15.
FIG. 127. Ostégite III droit, face ventrale, × 15.
FIG. 128. Ostégite IV droit, face ventrale, × 15.
FIG. 129. Pénis, × 48.
FIG. 130. Pléopode I droit ♀, × 32.
FIG. 131. Pléopode II droit ♂, × 32.
FIG. 132. Pléopode III droit ♂, × 32.
FIG. 133. Pléopode IV droit ♀, × 32.
FIG. 134. Pléopode V droit ♂, × 32.
FIG. 135. Fragment de la surface des tubercules à écailles dentelées de l'exopodite du pléopode V, × 450.
FIG. 136. Exopodite du pléopode II ♂, avec l'organe copulateur, × 32.

PLANCHE XXIX

C. (*Caecosphaeroma*) *Virei* (suite).

FIG. 137. Pléotelson ♂, vu par la face ventrale, × 9.
FIG. 138. Coin antérieur droit du pléotelson vu de profil, ♂ ; *x*, amorce du pléonite incomplet ; *y*, amorce du pléonite ; complet *u*, uropode, × 20;
FIG. 139. Uropode ♂, vu par l'arête interne, × 89.

C. (*Vireia*) *burgundum* Dollfus.

FIG. 140. Mâle adulte, face dorsale, × 8.
FIG. 141. Mâle adulte, de profil, × 8.
FIG. 142. Mâle adulte roulé en boule, de profil, × 8.
FIG. 143. Tête vue d'en haut, ♂, × 15.
FIG. 144. Tête vue de face, ♂, × 15.
FIG. 145. Tête vue de profil, ♂, × 15.
FIG. 146. Antenne I ♂, × 24.
FIG. 147. Antenne II ♂, × 24.

PLANCHE XXX

C. (*Vireia*) *burgundum* (suite).

FIG. 148. Apophyse dentaire apicale de la mandibule gauche ♂, × 89.
FIG. 149. Base de l'appareil stylifère de la mandibule droite ♂, × 225.
FIG. 150. Deux lames de l'apophyse triturante des mandibules, × ∞.
FIG. 151. Hypostome, face ventrale, ♂, × 44.
FIG. 152. Extrémité de la lame interne des maxilles I ♂, × 147.
FIG. 153. Maxillipède gauche ♂, face ventrale, × 44.
FIG. 154. Région antérieure d'un ♂, vue par la face ventrale, × 8.
FIG. 155. Côté droit des deux premiers péréionites, vu par la face ventrale et un peu de l'intérieur ; *s*, surface articulaire du péréionite I ; *n*, fossette formée par les crêtes articulaires céphalo-péréionales × 15.
FIG. 156. Péréiopode I ♀, × 32.
FIG. 157. Tige pennée du bord inférieur des propodos des péréiopodes I, × 400.
FIG. 158. Péréiopode VII ♀, × 32.
FIG. 159. Pénis, × 48.
FIG. 160. Pléopode I gauche ♀, × 32.

PLANCHE XXXI

C. (*Vireia*) *burgundum* (suite).

FIG. 161. Pléopode II gauche ♀, × 32.
FIG. 162. Pléopode III gauche ♀, × 32.
FIG. 163. Pléopode IV gauche ♀, × 32.
FIG. 164. Pléopode V gauche ♀, × 32.
FIG. 165. Pléopode II gauche ♂, avec l'appareil copulateur, × 20.
FIG. 166. Portion de la région postérieure d'un ♂, vue par la face ventrale, × 9.
FIG. 167. Coin antérieur droit du pléotelson vu de profil, face dorsale, ♂ ; *x*, amorce du pléonite incomplet ; *y* amorce du pléonite complet ; *u*, rudiment d'uropode. × 20.
FIG. 168. Rudiment d'uropode ♂, vu par la face dorsale, × 100.
FIG. 169. Rudiment d'uropode ♂ vu par la face interne, × 89.

INDEX ALPHABÉTHIQUE DES MATIÈRES

5e SÉRIE, TOME IV

Audigé (J.). Contribution à l'étude des reins des Poissons téléostéens, p. 275.

Biospéologica

XIII. — Sphéromiens (Première série) et révision des *Monolistrini* (Isopodes sphéromiens) (voir RACOVITZA), p. 625.

Calliphora erythrocephala Mg. (Recherches histologiques sur la métamorphose des Muscides : —) (voir PÉREZ), p. 1.

Isopodes sphéromiens (Révision des *Monolistrini* —) (voir RACOVITZA), p. 625.

Métamorphose des Muscides (voir PÉREZ), p. 1.

Monolistrini (Isopodes sphéromiens) (Révision des —) (voir RACOVITZA), p. 625.

Muscides (Recherches histologiques sur la métamorphose des —) (voir PÉREZ), p. 1.

Pérez (C.). Recherches histologiques sur la métamorphose des Muscides : *Calliphora erythrocephala* Mg., p. 1.

Poissons téléostéens (Contribution à l'étude des reins des —) (voir AUDIGÉ), p. 275.

Racovitza (E.-G.). Sphéromiens (Première série) et revision des *Monolistrini* (Isopodes sphéromiens). Biospeologica XIII, p. 625.

Reins des Poissons téléostéens (voir AUDIGÉ), p. 275.

Sphéromiens (Première série), Biospeologica XIII, et révision des *Monolistrini* (voir RACOVITZA), p. 625.

Téléostéens (Contribution à l'étude des reins des Poissons —) (voir AUDIGÉ), p. 275.

AGE	HISTOLYSE MUSCULAIRE	HISTOGÉNÈSE MUSCULAIRE	INTESTIN MOYEN	INTESTIN ANTÉRIEUR	INTESTIN POSTÉRIEUR	TUBES DE MALPIGHI	GLANDES SALIVAIRES	HYPODERME ET APPENDICES	TRACHÉES	TISSU ADIPEUX
0 Pupe blanche....	Grand nombre des leucocytes. Divisions directes.	Prolifération caryocinétique des myoblastes des appendices.	Prolifération caryocinétique des nids de régénération, qui s'étalent à la surface du manchon musculaire contracté.	Rétraction du jabot larvaire; déploiement de la valvule et prolifération de l'anneau imaginal.	Diminution de la lumière.		Prolifération de l'anneau imaginal. Les cellules larvaires, semées de petits grains de graisse, présentent des aspects de sécrétion.	Prolifération caryocinétique dans les histoblastes et les bourgeons des appendices.	Prolifération des bourgeons imaginaux.	Accumulation d'inclusions albuminoïdes.
6 heures.....	Les leucocytes s'accumulent au voisinage des muscles, et, d'avant en arrière, commencent à les disloquer.		Cellules imaginales étalées en une seule assise; tissu réticulé refoulant l'épithélium larvaire. Début d'envahissement de la musculature.	Prolifération de l'ajutage vers l'avant; dégénérescence du jabot et de l'œsophage larvaires.	Déploiement de l'anneau imaginal.	Perte progressive de la différenciation.	Granules chromatiques à la surface des cellules.		Poussée des trachées céphaliques.	Inclusions éosinophiles et pseudonucléi.
20 heures.....	Phagocytose presque terminée; sphères de granules encore groupées sur l'emplacement des muscles.	Myoblastes de l'aile gagnent vers le dos et entourent les muscles larvaires persistants devenus homogènes,	épithélium imaginal constitué en assise cylindrique. Phagocytose de la tunique musculaire.	jabot complètement disparu.		Début de l'apparition des concrétions sphéroïdales.	Évacuation des boules de sécrétion; granules chromatiques superficiels.	Hypoderme thoracique recouvert; dégénérescence et phagocytose.		
30 heures.....	Les sphères de granules se dispersent dans la cavité générale.	et commencent à les dissocier.		Dévagination de la vésicule céphalique, et inflexion ventrale de l'œsophage. Installation des myoblastes autour de l'ajutage.					Anses dans les trachéoles imaginales en croissance.	Libération des cellules grasses.
46 heures.....	Les sphères de granules s'infiltrent dans les glandes salivaires;	Les six masses des vibrateurs longitudinaux sont indiquées.	Contraction du tissu réticulé; formation du corps jaune.	début de l'évagination du jabot imaginal.	Phagocytose du sphincter anal; début de dégénérescence épithéliale.		Début de l'infiltration par les sphères de granules musculaires.		Contraction des gros troncs postérieurs en tractus pleins. dégénérescence de ces tractus.	
3 jours.....	envahissent l'hypoderme abdominal;	Annexion des myoblastes aux muscles larvaires vibrateurs persistants; tendons des muscles du vol ébauchés.	L'intestin moyen prend une forme de large fuseau	Remaniement progressif de l'œsophage larvaire.	Réduction de l'intestin postérieur à un tractus rectiligne axial.	Cellules ayant perdu leur différenciation avec concrétions sphéroïdales.	Dislocation et englobement par les phagocytes.	Infiltration de l'hypoderme abdominal.	Remaniement des troncs thoraciques longitudinaux.	Phagocytose de quelques cellules
5 jours.....		Fusion des myoblastes du vol avec muscles larvaires terminée; orientation des noyaux					Dispersion des phagocytes.	Phagocytose progressant vers l'arrière.		
6 jours.....	s'infiltrent dans les muscles larvaires abdominaux,		qui a atténué à ses extrémités.	Indication nette du jabot et de la valvule.	Remaniement de l'ampoule rectale; ébauche des papilles.					
7 jours.....	dans l'hypoderme imaginal de la tête, des pattes, des ailes,	Fusion des myoblastes avec les muscles abdominaux. Divisions multiples dans les pattes, dilatateurs du pharynx.	Reconstitution de la musculature imaginale.	Divisions multiples dans les muscles du jabot. Jabot pédiculé.	Jonction de l'ampoule et de l'ajutage imaginal. Divisions multiples musculaires.			Rénovation achevée.	Début de la dilatation des trachées remaniées.	Initiales bien reconnaissables du tissu imaginal.
10 jours.....	dans les tendons des muscles du vol,									
12 jours.....		Fibres des pattes s'allongent.	Courbure en circonvolutions abdominales.	Œsophage complètement remanié. Valvule bien différenciée.					Pénétration des trachées dans les muscles du vol.	Formation de petites nappes de c. grasses et d'œnocytes binucléés.
13 jours.....	dans l'ovaire, l'œil composé, sous la musculature du jabot imaginal, de l'intestin postérieur.	Divisions en chapelets dans les muscles abdominaux, trachéoles pénétrant dans le sarcoplasme des muscles du vol.	Le corps jaune émigre vers la base de l'abdomen.	Plissement de la paroi du jabot.	Plissement de la paroi, papilles bien différenciées.	Disparition progressive des concrétions.	Glandes salivaires imaginales bien développées.	Hypoderme imaginal, cuticule bien différenciée, poils, etc.	Trachées imaginales à contours irréguliers; appareils d'occlusion des stigmates.	Prolifération caryocinétique active des cellules grasses imaginales.
14 jours.....						Apparition des urates dans la lumière.				Début du dépôt de graisse.
17 jours.....	Achèvement de la digestion des sarcolytes et	Épanouissement des insertions abdominales. Réapparition de la striation.	Différenciation des évaginations mamelonnées, bordure en brosse, etc.	Différenciation définitive.	Accumulation du méconium urique dans l'ampoule rectale.			Coloration progressive des téguments.		Traumatisme et phagocytose des cellules larvaires, tête et thorax.
18 jours.....	Dégénérescence graisseuse des phagocytes.					Retour à la différenciation, bordure en brosse, etc.	Différenciation définitive.			Formation de follicules leucocytaires. Résorption des inclusions et mise en circulation des urates.
Eclosion.....					Expulsion du méconium.				Distension des vésicules.	Début de la résorption phagocytaire définitive.

Tableau de concordance chronologique des principaux faits de la nymphose chez Calliphora erythrocephala Mg.

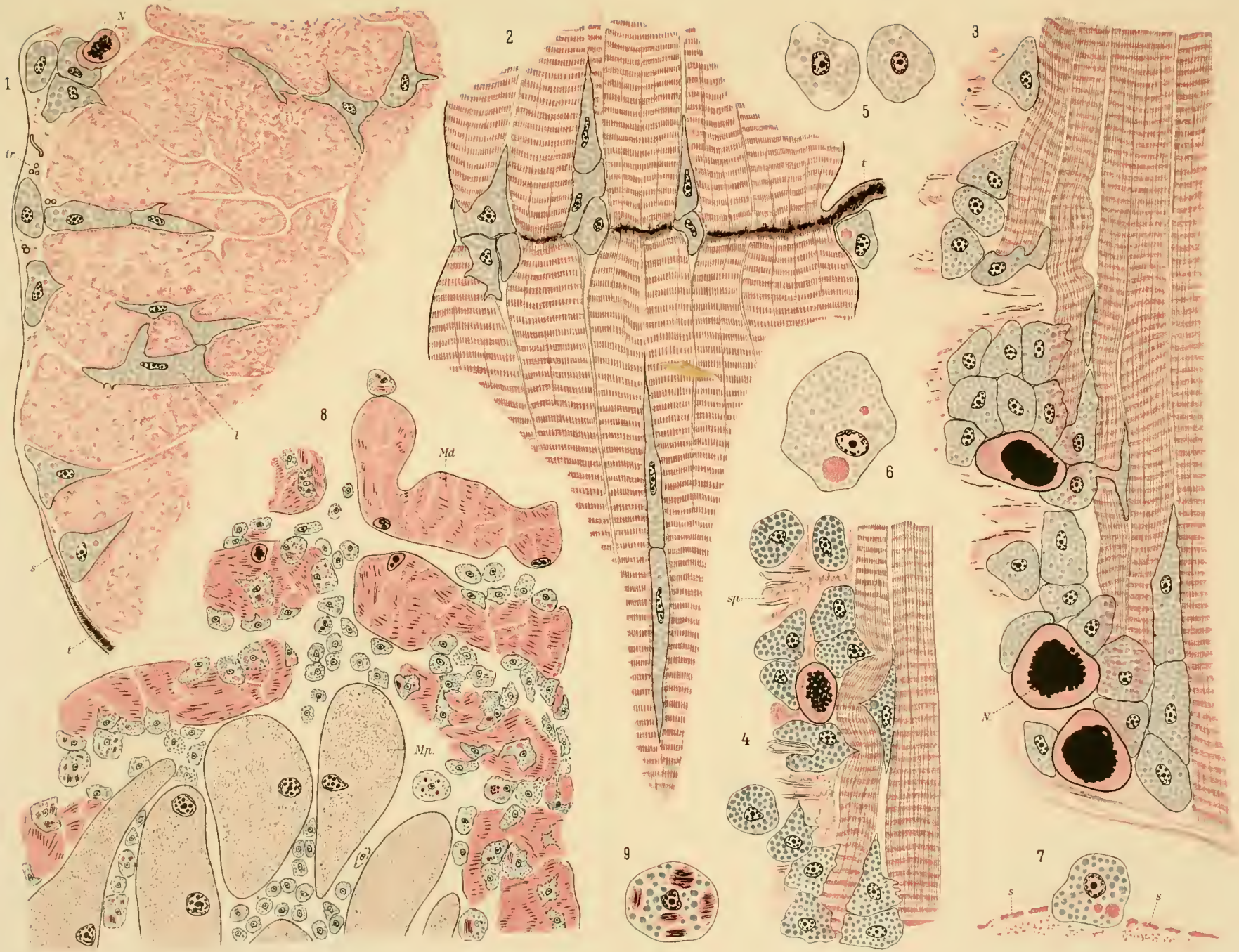

MÉTAMORPHOSE DES MUSCIDES

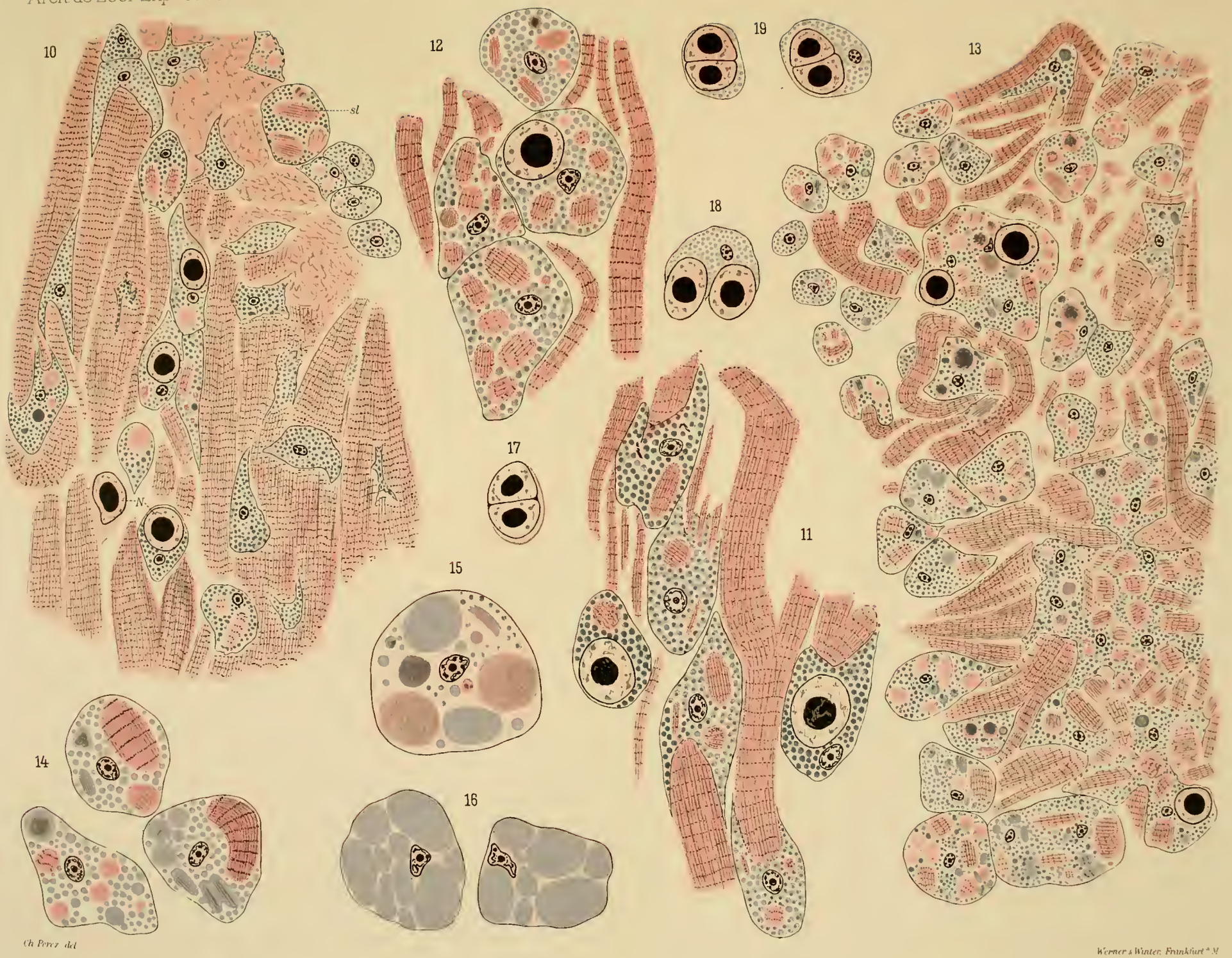

MÉTAMORPHOSE DES MUSCIDES

Ch Pérez del

Werner & Winter, Frankfurt a. M

MÉTAMORPHOSE DES MUSCIDES

Ch Pérez del.

Werner & Winter, Frankfurt a. M.

MÉTAMORPHOSE DES MUSCIDES

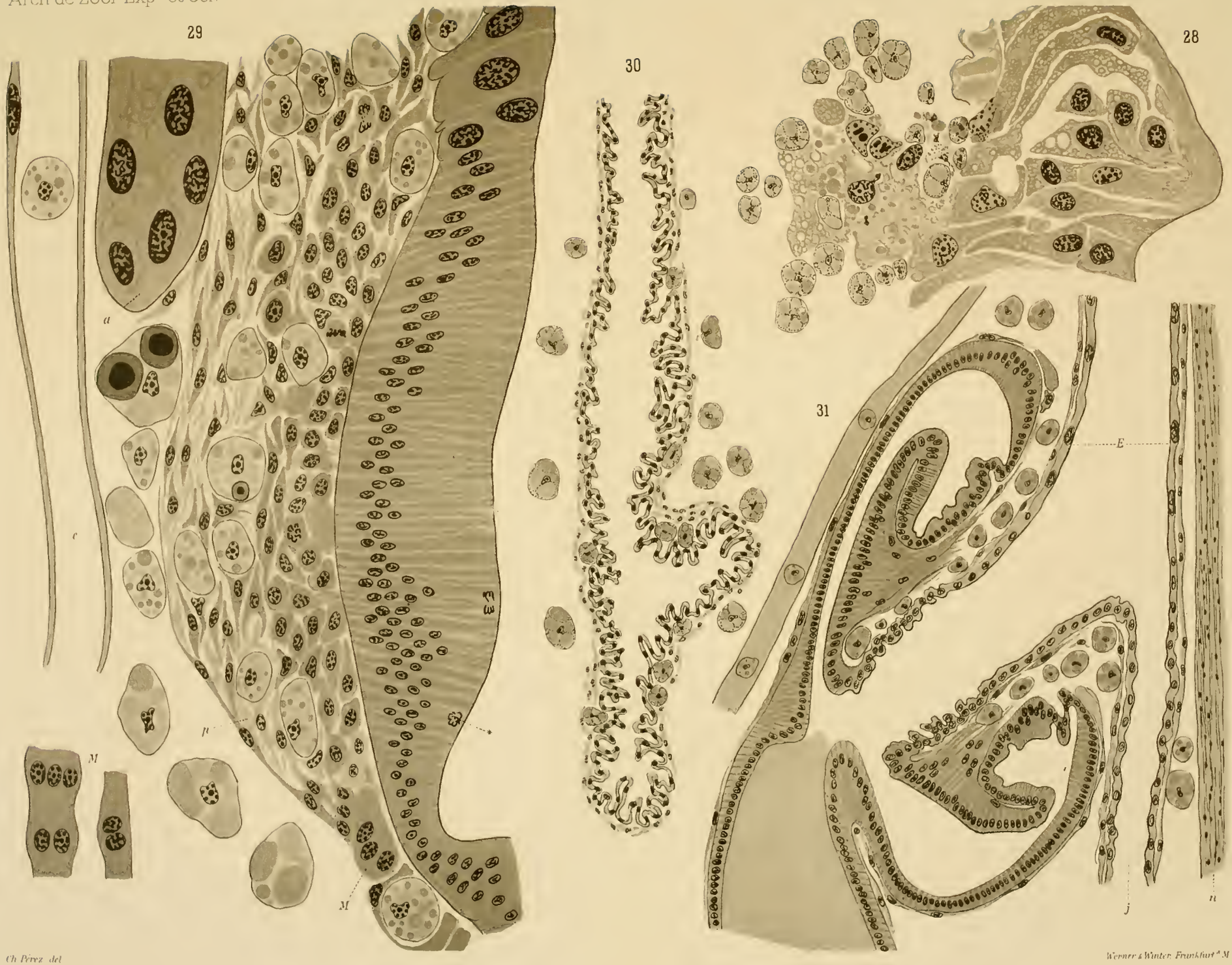

Ch Pérez del

Werner & Winter Frankfurt^a M

METAMORPHOSE DES MUSCIDES

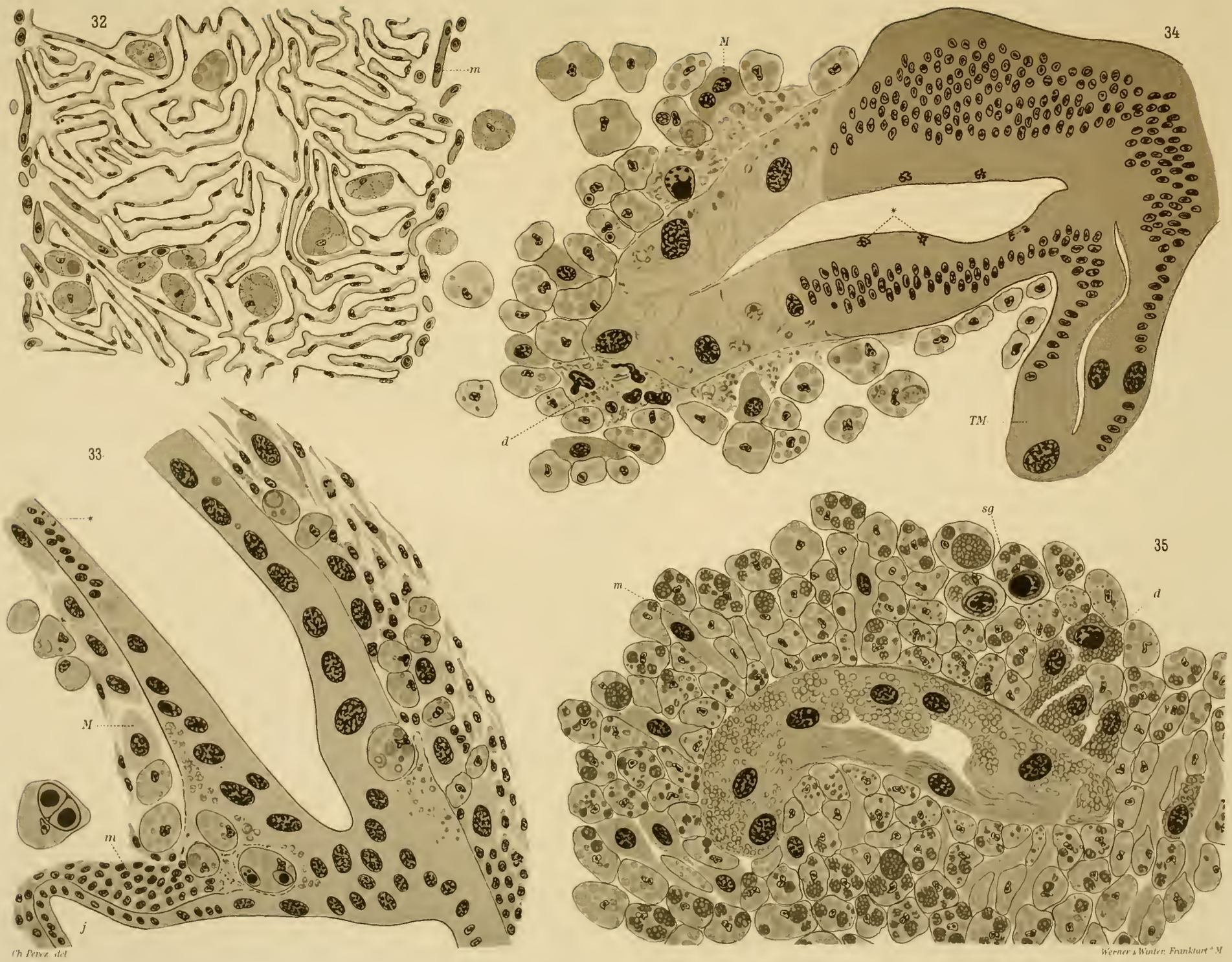

METAMORPHOSE DES MUSCIDES

Ch Perez del

Werner & Winter Frankfurt^a M

MÉTAMORPHOSE DES MUSCIDES

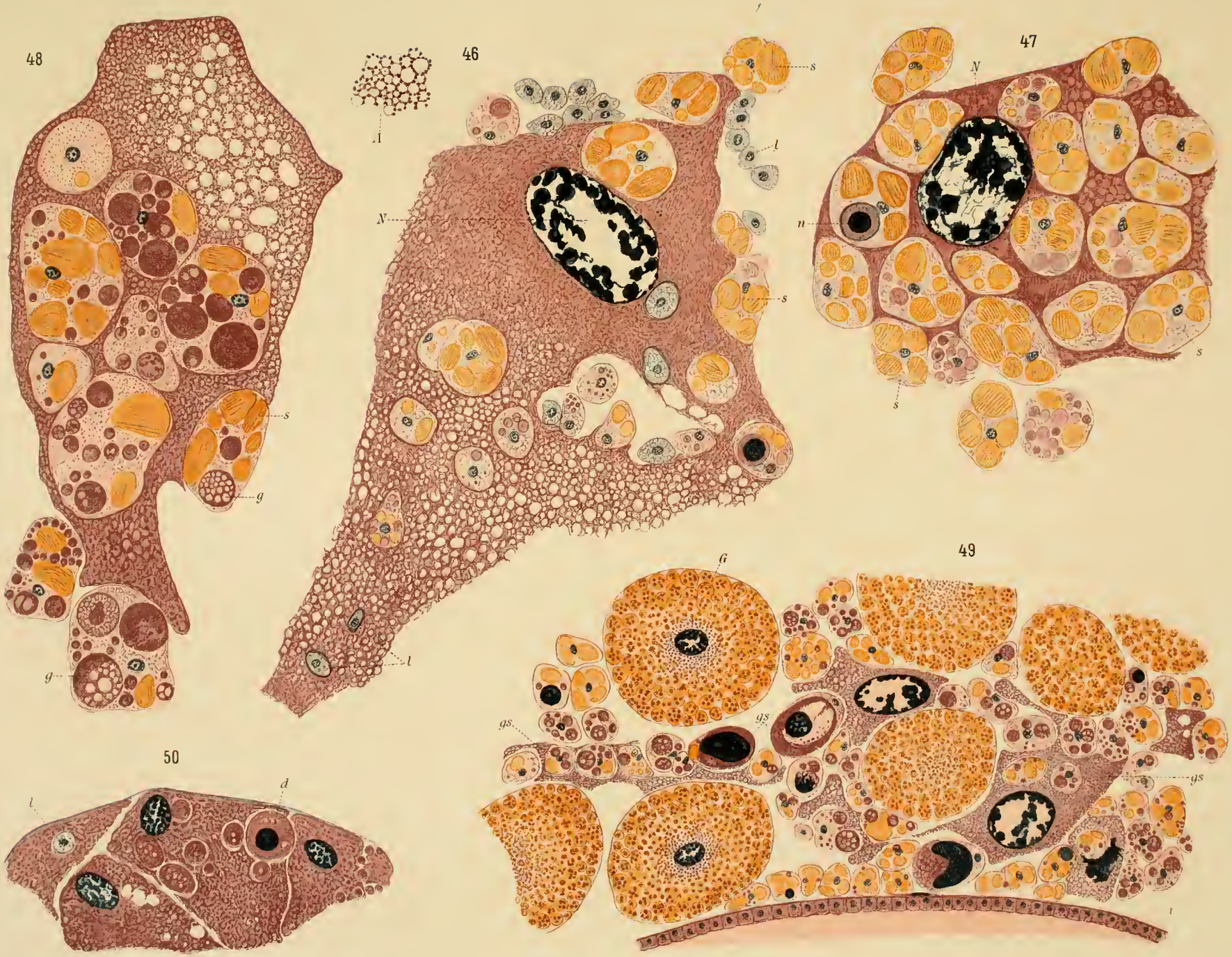

Ch Perez del

Werner & Winter Frankfurt M

MÉTAMORPHOSE DES MUSCIDES

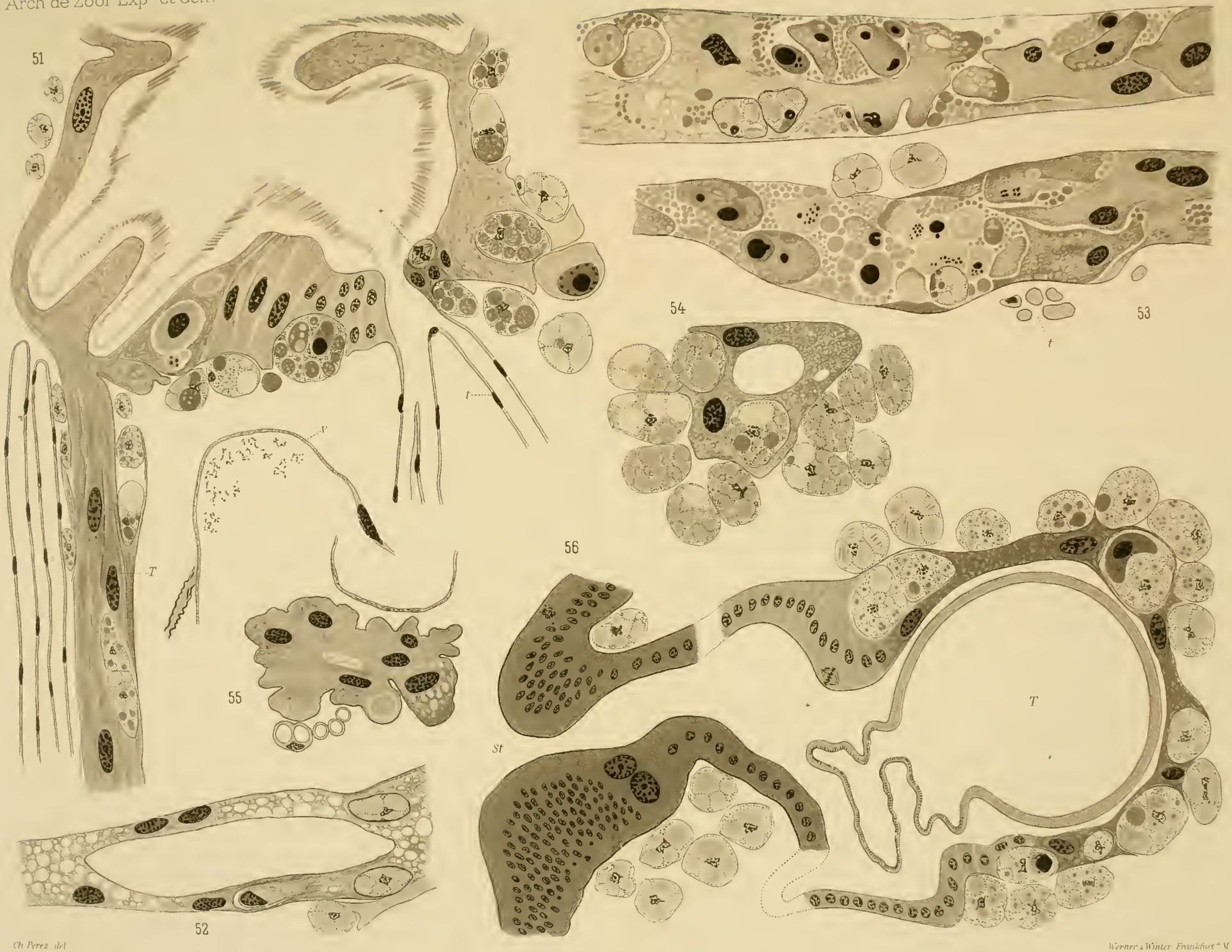

Ch Perez del

Werner & Winter Frankfort^t M

MÉTAMORPHOSE DES MUSCIDES

57
58
59
62
60
63
64
61
68
65
66
67

Ch Pérez del

Werner & Winter Frankfurt a. M

MÉTAMORPHOSE DES MUSCIDES

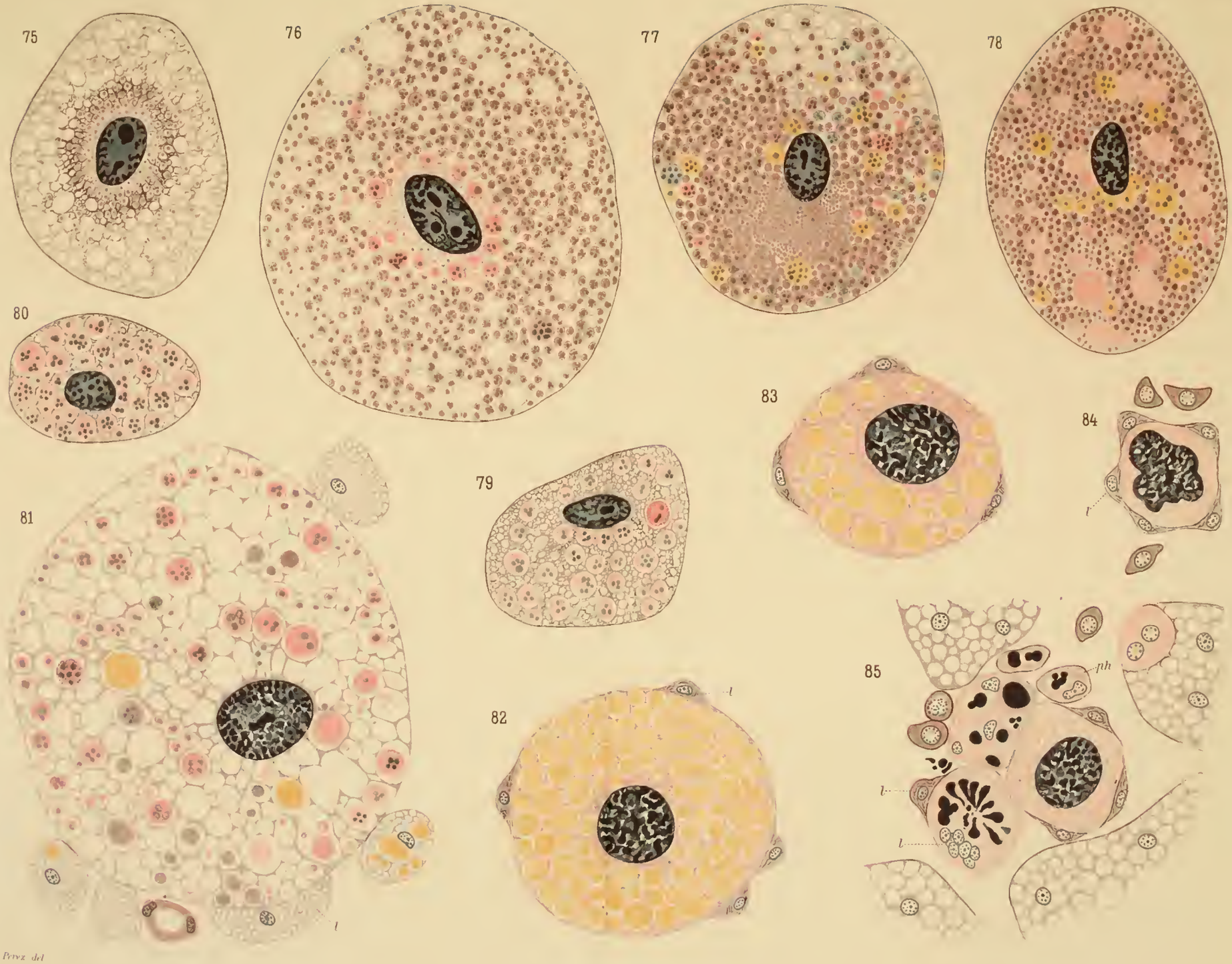

Ch Perez del

Werner & Winter Frankfurt a M

MÉTAMORPHOSE DES MUSCIDES

Ch. Perez del

Werner & Winter Frankfurt^a M

MÉTAMORPHOSE DES MUSCIDES

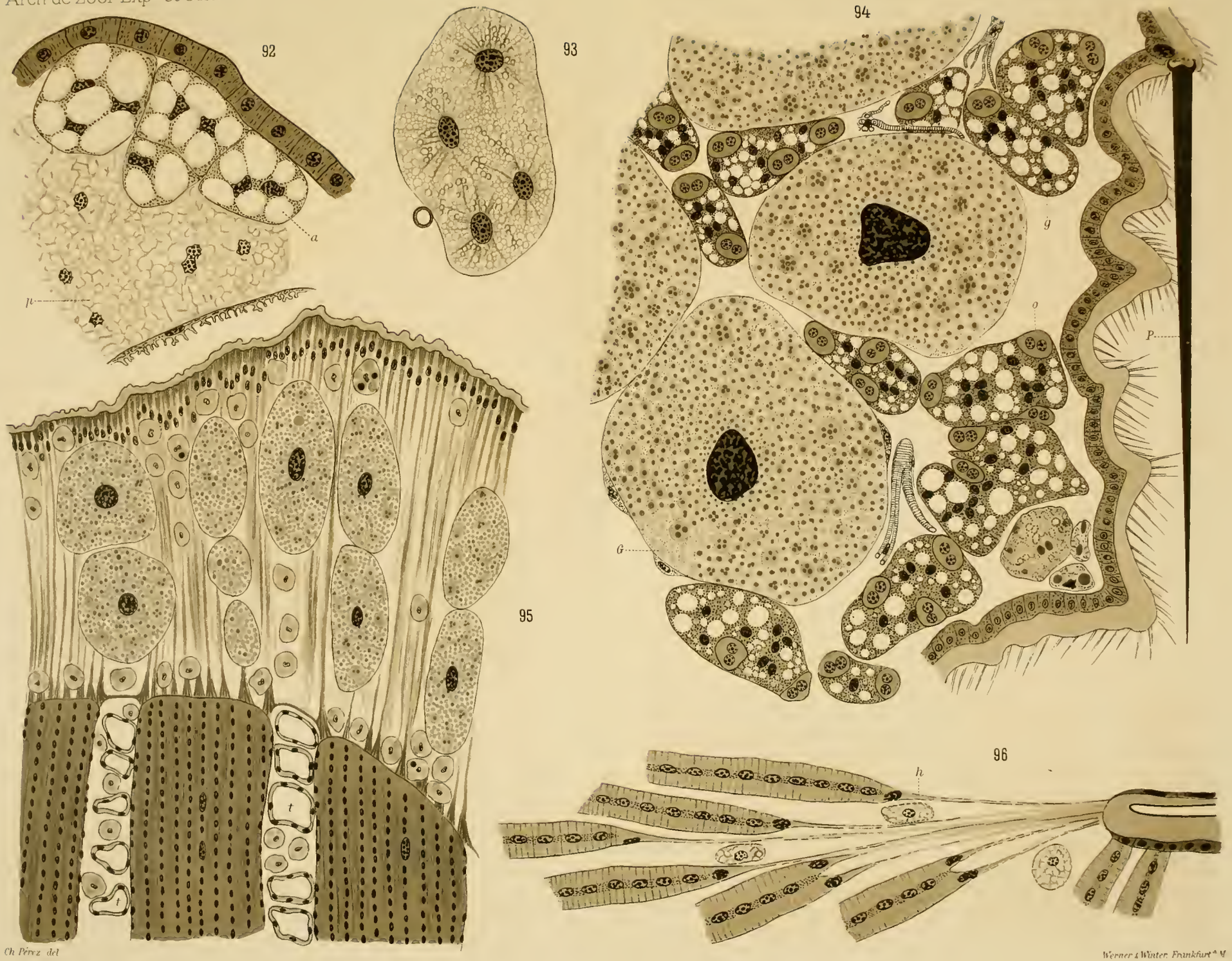

Ch Pérez del

Werner & Winter Frankfurt^a M

MÉTAMORPHOSE DES MUSCIDES

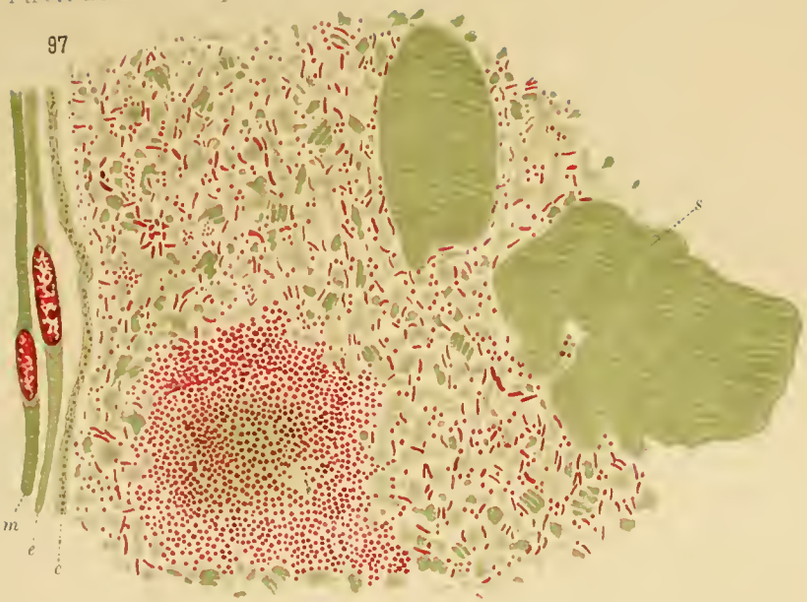

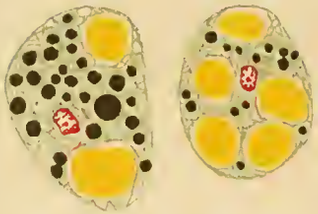

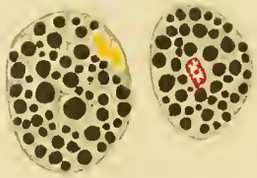

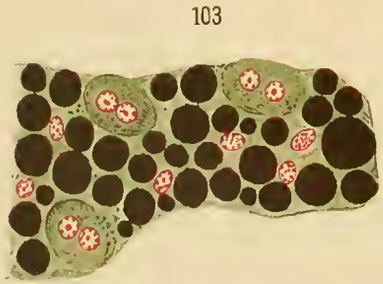



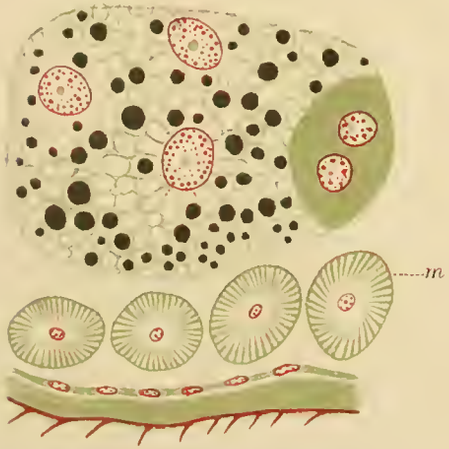

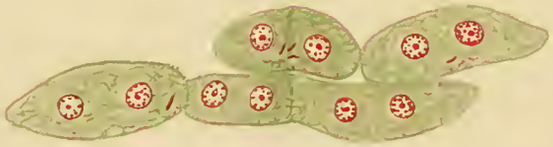

Ch. Pérez del.

Werner & Winter Frankf. a. M.

MÉTAMORPHOSE DES MUSCIDES

Tableau des espèces décrites ou signalées dans la partie anatomique

Rein antérieur (R. céphalique ou cervical Pronéphros)		Rein moyen R. somatique ou abdominal Mésonéphros		Rein postérieur R. caudal ou post abdominal Métanéphros		Types anatomiques	NOMS DES ESPÈCES	Etat de développement	NOMS DES AUTEURS ayant décrit les reins des espèces	Pages
Glomérulaire	Aglomérulaire	Aglomérulaire	Glomérulaire	ébauché	établi					
+						I	*Lophius piscatorius* *Tetrodon cutaneus*	adultes	HYRTL	337
							Perca fluviatilis *Esox lucius*	Alevins au moment de l'éclosion	LEREBOULET	298
							Solea vulgaris	Stade M et N	BIÉTRIX et FABRE DOMERGUE	299
							Salmo irideus	12 à 13 segm.	HALLER	300
							Barbus fluviatilis	4 mm.	AUDIGÉ	302
							Squalius cephalus — *leuciscus*	5 à 9 mm.	AUDIGÉ	302
							Gobio fluviatilis *Perca fluviatilis*	4 à 7 mm.	*id.*	305
							Salvelinus fontinalis — *umbla*	6 à 11 mm.	*id.*	305
+		+					*Chorisochismus dentex* *Lepadogaster Gouanii*	adultes	GUITEL	293 294
							Barbus fluviatilis	8 à 10 mm.	AUDIGÉ	302
							Squalius cephalus — *leuciscus*	8 à 11 mm.	*id.*	308
							Salvelinus fontinalis — *umbla*	8 à 10 mm.	*id.*	305
+			+				*Lepadogaster Wildenowii* *Caularchus meandricus* *Gobiesox cephalus*	adultes	GUITEL	295
							Barbus fluviatilis	10 à 12 mm.	AUDIGÉ	303
+			+	+			*Squalius cephalus* — *leuciscus*	10 à 12 mm.	AUDIGÉ	308
							Gobio fluviatilis *Perca fluviatilis*	7 à 9 mm.	*id.*	308 305
							Salvelinus fontinalis — *umbla*	12 à 14 mm.	*id.*	306
+			+		+		*Fierasfer imberbis* *Zoarces viviparus* *Mugil chelo* *Atherina presbyter*	adultes	EMERY	291
+					?		*Callyonymus lyra* — *maculatus* — *dracunculus* — *belenus* *Cottus gobio* — *bubalis* *Gobius minutus* *G. Ruthensparii* *G. paganellus* *Aspidophorus cataphractus* *Trachinus vipera* *Blennius pholis* *Centronatus gunellus* *Atherina presbyter*	adultes	GUITEL	296
	+		+			II	*Molva vulgaris*	adulte	SWALE VINCENT	325
							Dactylopterus volitans *Cyclopterus lumpus*	*id.*	CALDERWOOD	326
							Barbus fluviatilis	*id.*	AUDIGÉ	312
							Lophius piscatorius	*id.*	CALDERWOOD	338
		+				III	*Lophius piscatorius*	adulte	AUDIGÉ	336
							Lophobranches	*id.*	HUOT	336
			+				*Esox lucius* *Osmerus eperlanus* *Anguilla anguilla* *Lophius piscatorius*	adultes	BALFOUR	326
							?	.....	PARKER	326
	+	+			+	IV	*Salmo fario*	adultes	HALLER	391
							Esox lucius	*id.*	AUDIGÉ	332
							Lucioperca sandra *Perca fluviatilis* *Lota vulgaris* *Cyprinus auratus* — *carpio*	*id.*	HALLER	297
	+				+		*Tinca vulgaris* *Leuciscus argenteus* *Gobio fluviatilis*	adultes	HALLER	297
							Barbus fluviatilis			312
							Anguilla vulgaris *Ameiurus nebulosus*	adultes	HALLER	297
	+		+		+		*Gasterosteus aculeatus*	adultes	HALLER	417
							Cepola rubescens	*id.*	AUDIGÉ	355
							Ophidium barbatum	*id.*	*id.*	381
							Trutta fario	*id.*	*id.*	390
							Bothus rhomboides	*id.*	*id.*	392
							Pleuronectes canspersus *Solea vulgaris*	*id.*	*id.*	397
	+		+	+			*Squalius cephalus*	adultes	AUDIGÉ	407
							Scardinius erythrophthalmus *Chysophrys aurata* *Mullus barbatus* *Mugil cephalus*	*id.*	*id.*	415
							Perca fluviatilis *Gasterosteus aculeatus*	*id.*	*id.*	417
			+		+		*Anguilla vulgaris* *Conger vulgaris*	adultes	AUDIGÉ	365

Racovitza del. Eug. Morieu, imp. de Masin, sc.

Monolistra (Monolistra) cæca Gerstaecker.

Racovitza del. Eug. Morieu, imp. de Masin, sc.

Monolistra (M.) cæca.

Racovitza del. Eug. Morieu, imp. de Masin, sc.

Fig. 27-29 : Monolistra (M.) cæca. — Fig. 30-39 : Monolistra (M.) cæca julium (Feruglio).

Racovitza del. Eug. Morieu, imp. de Masin, sc.

Monolistra (M.) cæca julium.

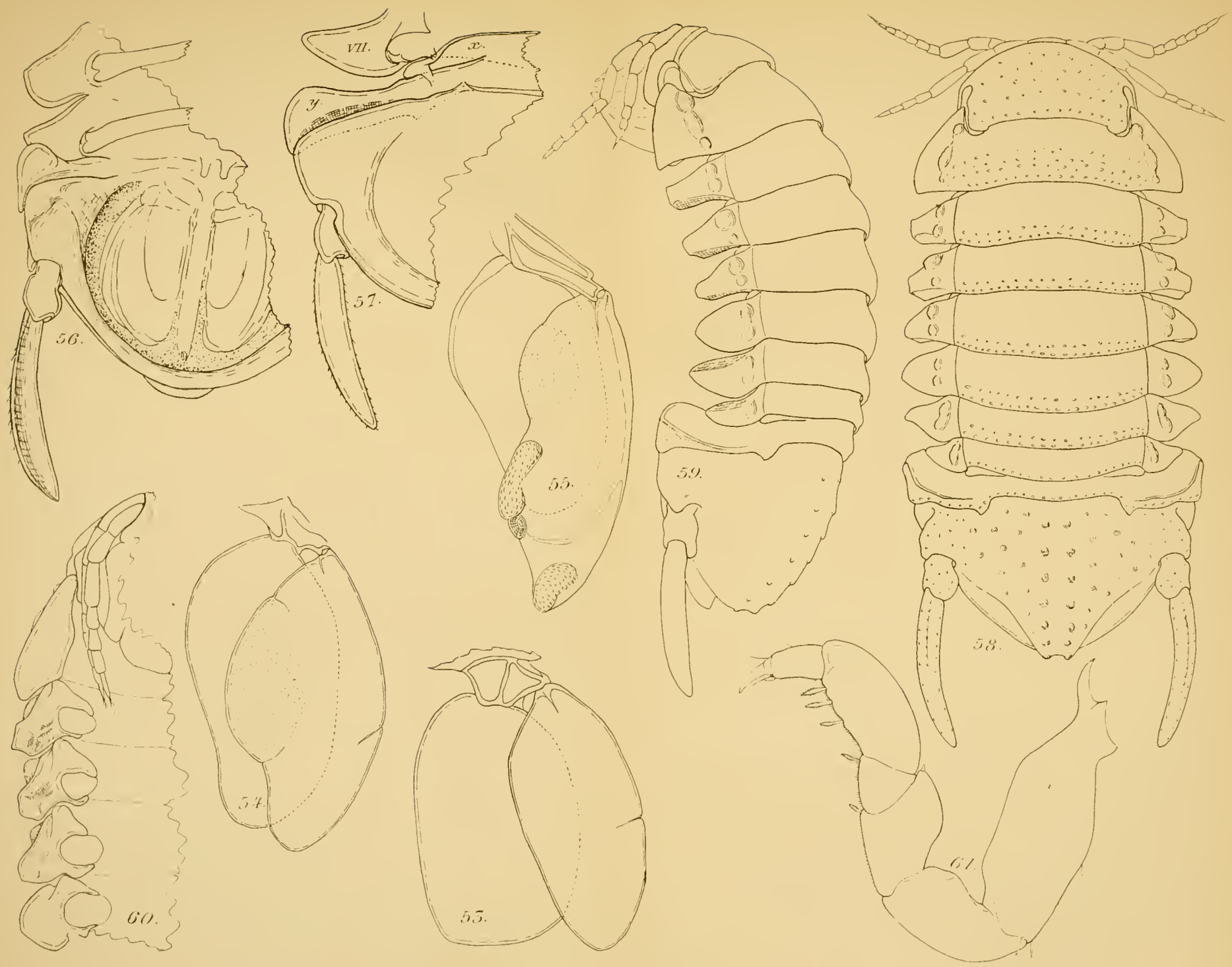

Racovitza del. Eug. Morieu, imp. de Masin, sc.

Fig. 53-57 : Monolistra (M.) cæca julium. — Fig : 58-61 : Monolistra (M.) Absoloni n. sp.

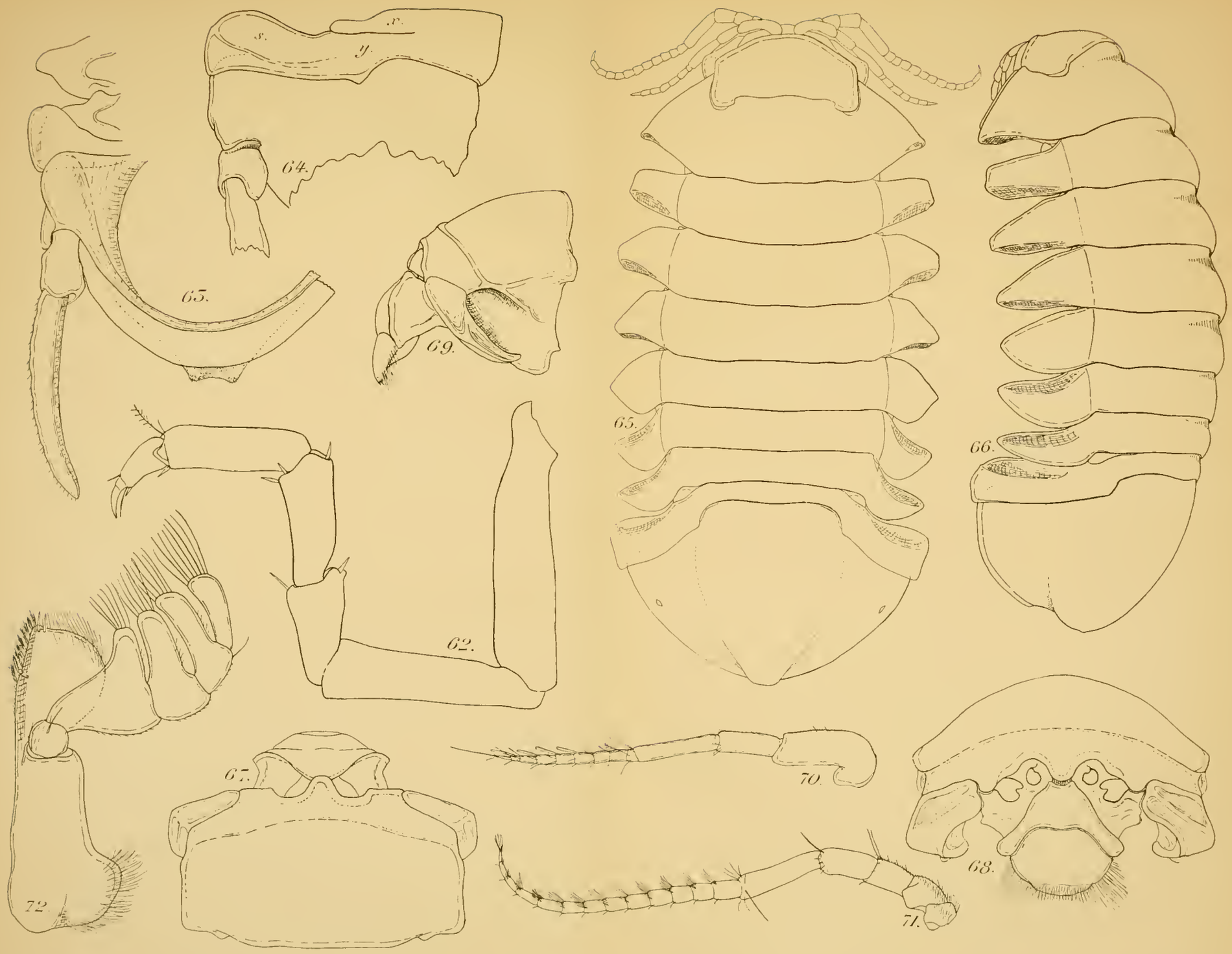

Racovitza del. Eug. Morieu, imp. de Masin, sc.

Fig. 62-64 : Monolistra (M.) Absoloni. — Fig. 65-72 : Monolistra (Typhlosphæroma) berica (Fabiani).

Racovitza del. Eug. Morieu, imp. de Masin, sc.

Monolistra (T.) berica.

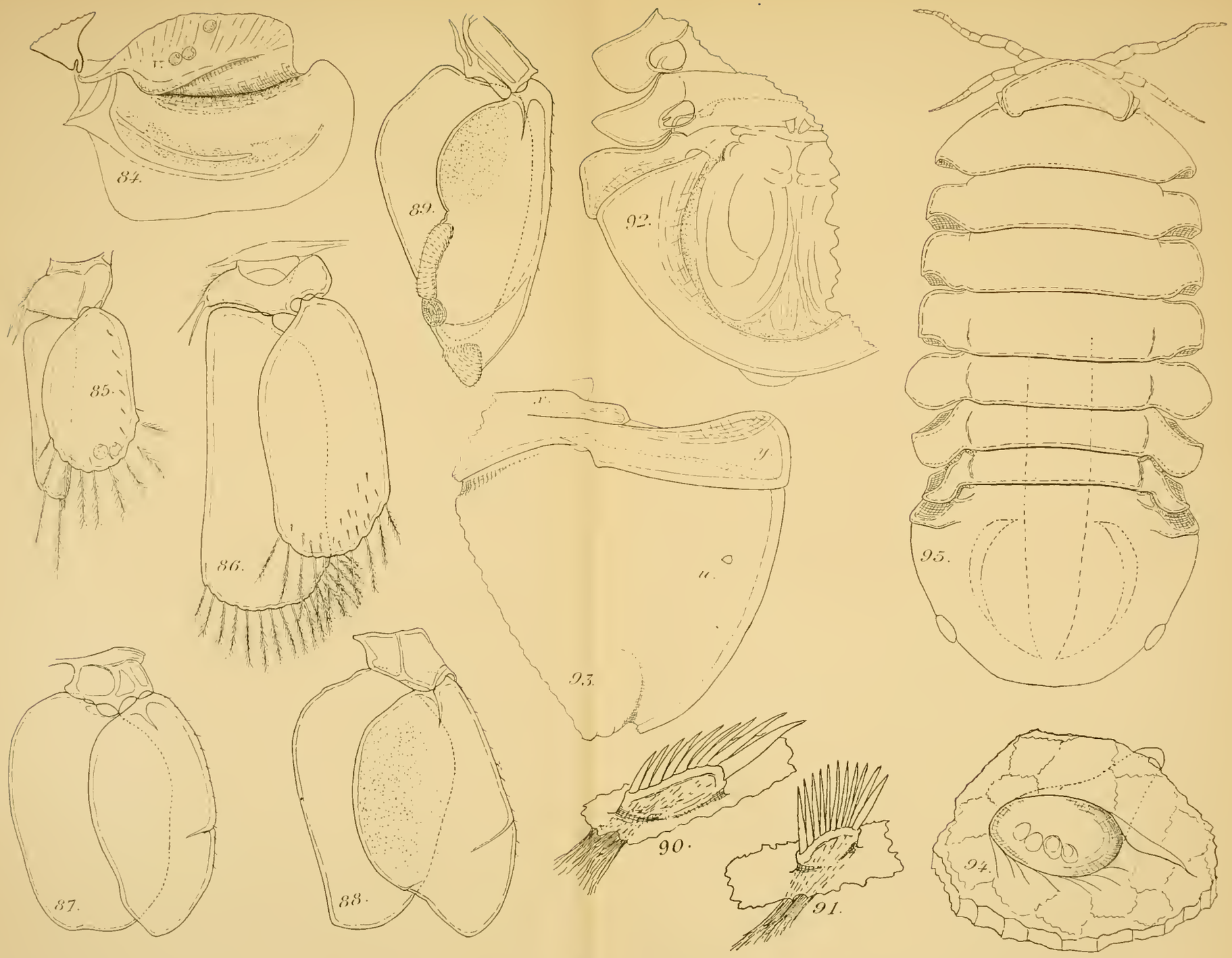

Racovitza del. Eug. Morieu, imp. de Masin, sc.

Fig. 84-94 : Monolistra (T.) berica. — Fig. 95 : Cæcosphæroma (Cæcosphæroma) Virei Dollfus

Racovitza del. Eug. Morieu. imp. de Masin, sc.

Cæcosphæroma (C.) Virei

Racovitza del. Eug. Morieu, imp. de Masin, sc.

Cæcosphæroma (C.) Virei.

Racovitza del. Eug. Morieu, imp. de Masin, sc.

Cæcosphæroma (C.) Virei.

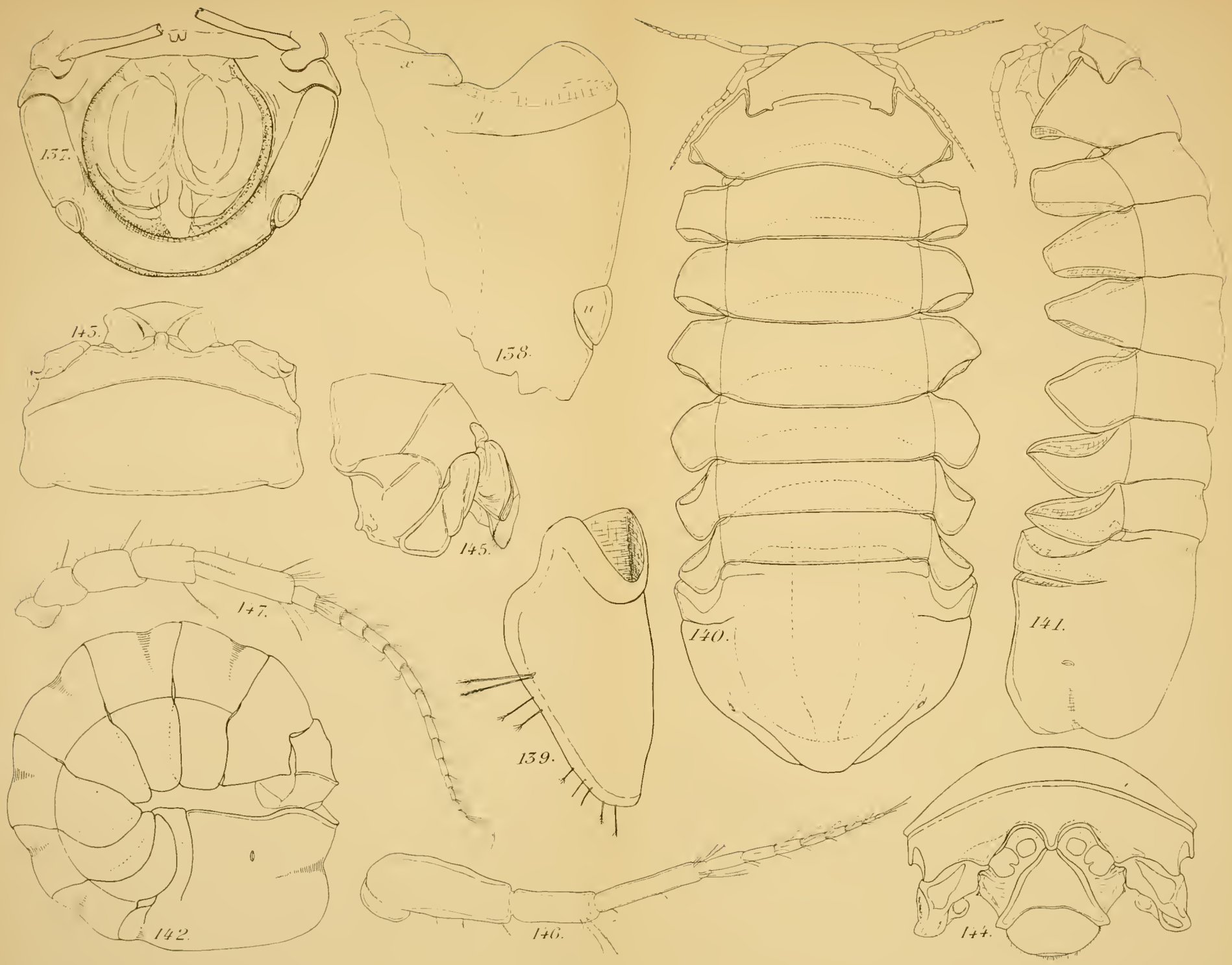

Racovitza del. Eug. Morieu, imp. de Masin, sc.

Fig. 137-139 : Cæcosphæroma (C.) Virei. — Fig. 140-147 : Cæcosphæroma (Vireia) burgunda Dollfus.

Racovitza del. Eug. Morieu, imp. de Masin, sc

Cæcosphæroma (V.) burgunda.

MBL/WHOI LIBRARY
WH 17NQ K